

КЛИНИЧЕСКАЯ СТОМАТОЛОГИЯ

ЕЖЕКВАРТАЛЬНЫЙ ЖУРНАЛ ДЛЯ СТОМАТОЛОГОВ - ПРАКТИКОВ

Clinical Dentistry (Russia)

dGunTM
DENTIST

НОВЫЙ ИНЪЕКТОР НА РОССИЙСКОМ РЫНКЕ

ПОЧЕМУ ВЫБИРАЮТ **DENTIST dGun**?

- Выпускается со всеми анестетиками, зарегистрированными в РФ.
- Специально разработанная теплая цветовая гамма инъектора существенно снижает психологический барьер и страх пациента перед анестезией.
- Улучшенный визуальный контроль аспирационной пробы тест за счет сквозного отверстия в защитном колпачке, совмещенным с отверстием на корпусе инъектора.
- Специальные насечки, предотвращающие скольжение пальцев врача. Существенно повышает качество работы.
- Стерилизуется оксидом этилена. Срок хранения 5 лет.
- Не требует маркировки в системе «Честный знак».
- Удобный информативный сайт для заказов.

ООО «Уральская Медицинская Компания»
426008, УР, г. Ижевск, ул. Коммунаров, 355
denttorg@gmail.com; info@denttorg.ru
тел.: +7 (3412) 97-09-79
+7 (3412) 26-05-19
+7 (982) 119-91-87

Бесплатный номер по России: 8-800-250-99-74



Подписывайтесь на официальный канал с полезной информацией для управленцев в стоматологии, с обсуждением сложных случаев в стоматологической практике.



uralmedcom.ru
dgun.online

16

Клинико-иммунологическая оценка эффективности лечения воспалительных заболеваний пародонта у детей с сахарным диабетом 1-го типа

40

Сравнительная характеристика составов для симптоматической терапии ксеростомии

61

Антропоморфный стоматологический робот в практико-ориентированном образовании: перспективы совершенствования

89

Влияние щелочных дезинфектантов на микробную адгезию и антикоррозионные свойства медицинских инструментов из нержавеющей стали с металлокерамическими покрытиями

98

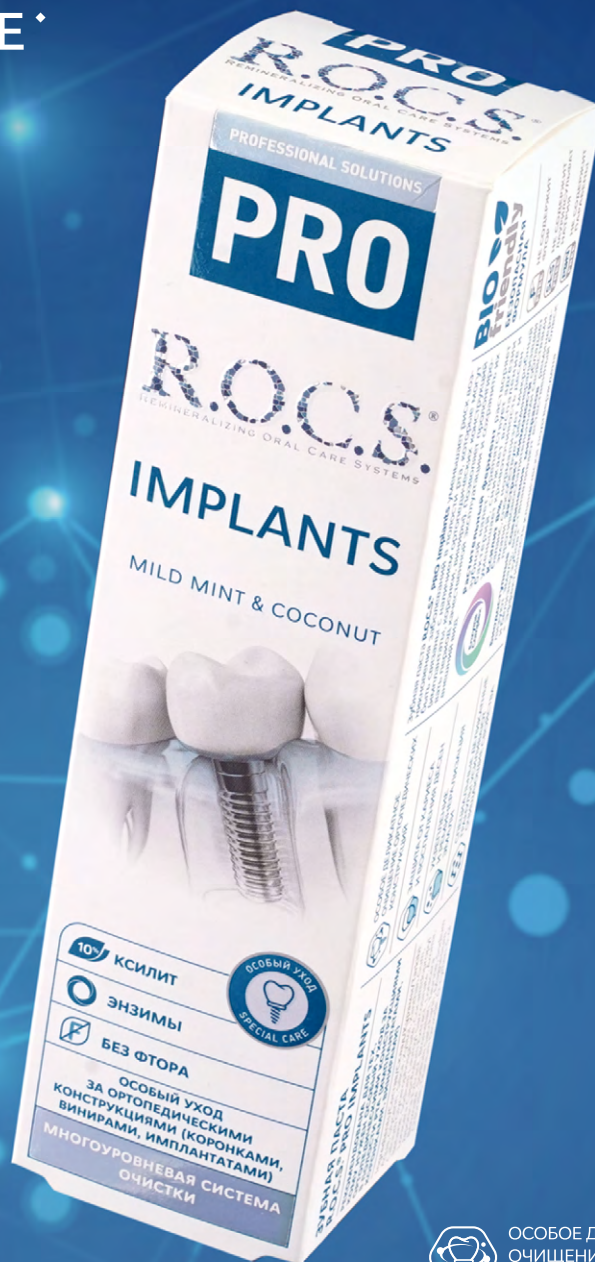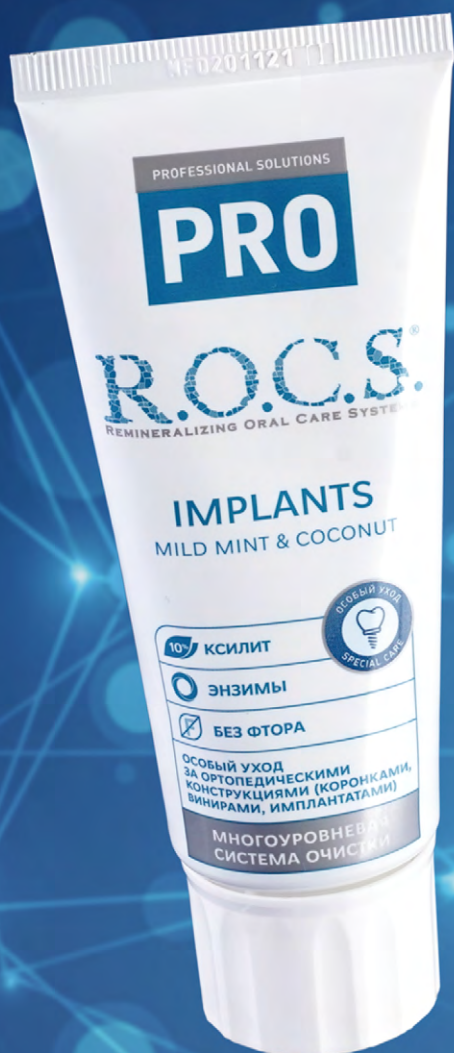Адаптация к полным съемным пластиночным протезам верхней челюсти, изготовленным по модифицированной методике, в ходе динамического наблюдения

160

Применение нового медицинского приспособления для лечения гнойных ран в челюстно-лицевой области



SMART ORAL CARE



БЕЗ ФТОРА



ЭНЗИМЫ



КСИЛИТ



НЕ СОДЕРЖИТ
SLS



НЕ СОДЕРЖИТ
ПАРАБЕНЫ



ОСОБОЕ ДЕЛИКАТНОЕ
ОЧИЩЕНИЕ ОРТОПЕДИЧЕСКИХ
КОНСТРУКЦИЙ



ЗАЩИТА ОТ КАРИЕСА
И ВОСПАЛЕНИЯ ДЕСЕН



УКРЕПЛЕНИЕ
И РЕМИНЕРАЛИЗАЦИЯ
ЭМАЛИ



СПЕЦИАЛЬНЫЕ ДЕЛИКАТНЫЕ
ГРАНУЛЫ УСИЛИВАЮТ
ОЧИЩАЮЩИЕ СВОЙСТВА

Зубная паста R.O.C.S.® PRO IMPLANTS

Уменьшает риск возникновения заболеваний в полости рта, которые могут быть связаны с наличием ортопедических конструкций (имплантаты, коронки, виниры). Позволяет пролонгировать период качественной эксплуатации и сохранить их внешний вид.



rocs_russia



rocs.smart.toothpaste



rocsrussia



@rocs_official



toothpasterocs

www.rocs.ru







Научно-практический рецензируемый журнал «Клиническая стоматология» включен в Перечень ведущих российских рецензируемых научных журналов и изданий (ВАК), в ядро РИНЦ, в базу данных Russian Science Index на платформе Web of Science, в базу данных Scopus.

№ 4/2024

С 2018 г. выходит при спонсорской поддержке генерального директора «ВладМиВы» проф. Владимира Петровича Чуева

Главные редакторы

С.Ю. Иванов, член-корр. РАН, д.м.н., профессор, зав. кафедрой челюстно-лицевой хирургии Первого МГМУ им. И.М. Сеченова, зав. кафедрой челюстно-лицевой хирургии и хирургической стоматологии медицинского института РУДН.
Ответственный за разделы: хирургическая стоматология, имплантология, ортопедическая стоматология, ортодонтия, обезболивание в стоматологии, организация здравоохранения и общественное здоровье.

И.М. Рабинович, д.м.н., профессор, заведующий отделом терапевтической стоматологии ЦНИИСиЧЛХ; зав. кафедрой терапевтической стоматологии РМАНПО, заслуженный врач РФ.

Ответственный за разделы: терапевтическая стоматология, заболевания слизистой оболочки рта, пародонтология, эстетическая стоматология, эндодонтия, детская стоматология.

Научный редактор

А.М. Цициашвили, д.м.н., профессор кафедры пропедевтики хирургической стоматологии Российского университета медицины.

Ответственный секретарь

Ю.Л. Васильев, д.м.н., профессор кафедры оперативной хирургии и топографической анатомии Первого МГМУ им. И.М. Сеченова

Редколлегия

С.И. Абакаров, член-корр. РАН, д.м.н., профессор, зав. кафедрой ортопедической стоматологии, декан стоматологического факультета РМАНПО.
Н.Н. Аболмасов, д.м.н., профессор кафедры ортопедической стоматологии с курсом ортодонтии Смоленского университета.
И.М. Байриков, член-корр. РАН, д.м.н., профессор, зав. кафедрой челюстно-лицевой хирургии и стоматологии СамГМУ.
И.П. Балмасова, д.м.н., профессор, зав. лабораторией патогенеза и методов лечения инфекционных заболеваний Научно-исследовательского медико-стоматологического института Российского университета медицины.
А.А. Бахмет, д.м.н., профессор кафедры анатомии человека Первого МГМУ им. И.М. Сеченова.
Е.А. Булычева, Master of Science, д.м.н., профессор, зав. кафедрой дополнительного образования по стоматологическим специальностям НовГУ; профессор кафедры стоматологии ортопедической и материаловедения с курсом ортодонтии ПСПбГМУ им. И.П. Павлова.
В.Д. Вагнер, д.м.н., профессор кафедры ортодонтии и геронтостоматологии Российского университета медицины.
С.И. Гажва, д.м.н., профессор, зав. кафедрой стоматологии Приволжского исследовательского медицинского университета (Нижний Новгород).
Р.Ш. Гветадзе, член-корр. РАН, д.м.н., профессор, директор НИИ стоматологии Российского университета медицины, заслуженный врач РФ.
С.Н. Гонтарев, д.м.н., профессор, зав. кафедрой детской стоматологии НИУ БелГУ, Заслуженный врач РФ.
Л.А. Григорьянц, д.м.н., профессор кафедры стоматологии РУДН.
Л.П. Кисельникова, д.м.н., профессор, зав. кафедрой детской стоматологии Российского университета медицины, главный внештатный спе-

циалист Департамента здравоохранения Москвы по детской стоматологии.
Д.А. Лежнев, д.м.н., профессор, зав. кафедрой лучевой диагностики Российского университета медицины, вице-президент РОО «Общество рентгенологов, радиологов и специалистов ультразвуковой диагностики в Москве», эксперт научно-технической сферы НИИ РИНКЦЭ.
С.А. Николаенко, д.м.н., профессор, директор ООО «Клиника профессора Николаенко» и ЦДПО «Профессорская практика», руководитель медико-производственного центра «Эпитетика» (Красноярск).
В.Н. Олесова, д.м.н., профессор, проректор по научной работе Академии постдипломного образования ФНКЦ ФМБА РФ, зав. кафедрой стоматологии медико-биологического университета ФМБЦ им. А.И. Бурназяна ФМБА РФ.
Г.Б. Оспанова, д.м.н., научный консультант ЦНИИСиЧЛХ.
Л.Ю. Плахтий, д.м.н., профессор, зав. кафедрой микробиологии с вирусологией и иммунологией Северо-Осетинской государственной медицинской академии Кабардино-Балкарского университета.
С.А. Рабинович, д.м.н., профессор, зав. кафедрой обезболивания в стоматологии Российского университета медицины.
Г.С. Рунова, к.м.н., доцент кафедры пародонтологии Российского университета медицины.
Р.А. Салеев, д.м.н., профессор кафедры ортопедической стоматологии, декан стоматологического факультета КГМУ, главный врач стоматологической поликлиники КГМУ.
А.Н. Ряховский, д.м.н., профессор, консультант отдела ортопедической стоматологии ЦНИИСиЧЛХ.
А.Б. Слабковская, д.м.н., профессор кафедры ортодонтии Российского университета медицины.

В.Н. Царев, д.м.н., профессор, зав. кафедрой микробиологии, вирусологии, иммунологии, директор Научно-исследовательского медико-стоматологического института Российского университета медицины.
В.Н. Чиликин, д.м.н., профессор, научный консультант НИКИЭТ.
Р.М. Ахмедбейли, д.м.н., профессор кафедры терапевтической стоматологии Азербайджанского медицинского университета, президент Азербайджанской ассоциации эстетической стоматологии (Баку, Азербайджан).
Ш. Дирикан-Ипчи, д.м.н., профессор, зав. кафедрой пародонтологии и директор института последипломного образования университета Алтынбаш (Стамбул, Турция).
Т. Ичинохе, профессор, зав. кафедрой анестезиологии в стоматологии Токийского стоматологического колледжа (Япония).
С. Маламед, профессор стоматологического факультета Университета Южной Калифорнии, председатель общества «Анестезия и медицина» (Лос-Анджелес США).
Б.К. Поту, доцент кафедры анатомии человека Университета Персидского залива (Бахрейн).
С.П. Рубникович, член-корр. Национальной академии наук, д.м.н., профессор, ректор Белорусского государственного медицинского университета (Минск, Белоруссия).
М. Соломонов, д.м.н., профессор, директор программы последипломного образования по эндодонтии департамента эндодонтии госпиталя АОИ «Шиба» (Тель-ха-Шомер, Израиль).
Л. Тестарелли, д.м.н., доцент эндодонтии и реставрации кафедры стоматологии и челюстно-лицевой хирургии университета «Сапиенца» (Рим, Италия).

■ ПАРОДОНТОЛОГИЯ

Е.К. Кречина, М.М. Тарасова, И.Е. Гусева,
З.У. Абдурахманова, А.В. Рассадина **6**
Клинико-функциональное обоснование лечения хронического генерализованного пародонтита методом ФДТ

Р.А. Радхи, Х.Я. Джебур, С.А. Джаббар **12**
Влияние курения на здоровье пародонта среди студентов стоматологического колледжа Басры: модели потребления и факторы риска

■ ДЕТСКАЯ СТОМАТОЛОГИЯ

Л.П. Кисельникова, А.А. Гутник, И.Г. Островская **16**
Клинико-иммунологическая оценка эффективности лечения воспалительных заболеваний пародонта у детей с сахарным диабетом 1-го типа

С.Н. Громова, М.С. Медведева, Е.П. Колевых,
А.В. Еликов, В.А. Кренева, А.А. Сычугова **23**
Оценка эффективности программы профилактики кариеса у детей с использованием реминерализующего геля

Е.Н. Арженовская, Т.Н. Каменнова, Е.Е. Маслак **30**
Эффективность биологического метода лечения пульпита во временных зубах у детей в условиях седации

■ ТЕРАПИЯ

И.Ф. Нефедова, С.Д. Брехов, О.А. Магсумова,
М.А. Постников, С.Е. Чигарина, Е.А. Рыскина **34**
Определение эффективности применения реминерализующего препарата на эмаль и дентин зубов методом растровой микроскопии после процедуры химического отбеливания: экспериментальное нерандомизированное исследование

■ БОЛЕЗНИ СЛИЗИСТОЙ ОБОЛОЧКИ РТА

О.Е. Шишкина, В.М. Воробьева, О.Н. Мазко,
Н.В. Семенникова, Е.А. Берент, К.С. Лоор **40**
Сравнительная характеристика составов для симптоматической терапии ксеростомии

■ ПРОФИЛАКТИКА

Т.В. Гайворонская, А.В. Арутюнов, Ф.С. Аюпова,
В.В. Волобуев, Т.И. Мурашкина, Ю.А. Васильев,
Е.А. Бадеева, Е.Ю. Плотникова, А.В. Оленская,
Д.В. Волобуев **54**
Волоконно-оптические системы для диагностики стоматологической патологии (обзор). Часть II

■ ОРГАНИЗАЦИЯ

Я.Н. Харах, А.А. Южаков,
А.А. Байдаров, Н.Б. Асташина, С.Д. Арутюнов **61**
Антропоморфный стоматологический робот в практико-ориентированном образовании: перспективы совершенствования

■ МИКРОБИОЛОГИЯ

Е.А. Булычева, Н.А. Шевкунова,
В.Н. Трезубов, Г.С. Архипов, **70**
Ю.В. Алпатьева, И.А. Бутюгин, Н.Н. Никитина
Клинико-микробиологическое обоснование использования антибактериальных коллагеновых пластин при зубном протезировании у пациентов с сахарным диабетом

И.А. Гимранова, В.А. Гриценко, Г.М. Акмалова **76**
Сравнительная характеристика видового состава микробиома ротовой полости у пациентов с гингивитом и пародонтитом

Л.А. Бурлакова, О.А. Гизингер, А.А. Мураев,
Е.В. Делидова, С.Ю. Иванов, А.Б. Дымников **82**
Корреляция состава микробиоты полости рта и концентрации секреторного IgA в смешанной слюне у здоровых людей и пациентов с перимплантитом

А.В. Дешев, М.Ш. Мустафаев,
Р.Ш. Гветадзе, Т.В. Царева, **89**
М.С. Антипов, П.М. Бажин, С.Д. Арутюнов
Влияние щелочных дезинфектантов на микробную адгезию и антикоррозионные свойства медицинских инструментов из нержавеющей стали с металлокерамическими покрытиями

■ ОРТОПЕДИЯ

И.С. Рединов, В.А. Журавлева, **98**
Б.А. Лысенко, Д.В. Корляков, А.Н. Миронов
Адаптация к полным съемным пластиночным протезам верхней челюсти, изготовленным по модифицированной методике, в ходе динамического наблюдения

С.К. Северинова, Е.Н. Овчаренко,
О.Л. Ирза, К.Г. Кушнир, У.Б. Бекаева, **106**
Э.А. Джаппарова, Э.Г. Аджисалиева
Сравнительная характеристика основных видов стоматологической керамики для изготовления виниров

■ ИМПЛАНТОЛОГИЯ

В.А. Бадалян, Э.А. Левонян, Б.А. Кудзаев **114**
Поиск оптимального объекта для определения первичной стабильности дентальных имплантатов в рамках экспериментального исследования

А.Г. Степанов, С.В. Апресян, **122**
М.Х. Аликов, Л.П. Юдин, Л.Р. Канцерова
Влияние хондроитина сульфата при внутримышечном введении на репаративный остеогенез в эксперименте in vivo

С.В. Сирак, А.В. Арутюнов, М.Г. Перикова, В.Н. Ленева,
Н.И. Быкова, О.Н. Рисованная, В.Б. Шовгенов, **132**
А.А. Овсянникова, И.И. Карташевский
Микрорельеф дентальных имплантатов при использовании скаффолда на основе коллагеновой матрицы

Д.З. Тагизаде, Ю.В. Паршин, **140**
В.Н. Трезубов, Р.А. Розов
Терапевтическая эффективность геля на основе бактериофагов при лечении периимплантатного мукозита

Р.К. Караев, Х.Р. Хумгаева, Л.М. Шевченко,
Н.Ю. Таранова, С.А. Триандафилос, **148**
Л.Л. Бороздкин, А.Р. Шурдумов,
А.М. Гусаров, А.М. Нагайченко
Клиническое применение универсальных абатментов при протезировании на дентальных имплантатах

■ ХИРУРГИЯ

И.А. Джафарли, Д.М. Мухамадиев, С.О. Чикунев,
Ю.В. Волкова, М.В. Михайлова, Н.С. Гильманова, **154**
Р.А. Абдулгасилов
Электролитический метод деконтаминации поверхности дентального имплантата при лечении пациентов с перимплантитом. Обзор литературы

К.О. Федорова, М.С. Краснов, А.И. Шайхалиев,
А.М. Исагаджиев, В.И. Лозинский, О.Ю. Колосова **160**
Применение нового медицинского приспособления для лечения гнойных ран в челюстно-лицевой области

И.В. Чайковская, Е.Б. Деньгина, **166**
Е.В. Комаревская, И.П. Шелякова
Оценка цитокинового статуса у пациентов с альвеолитом

■ КЛИНИЧЕСКИЙ СЛУЧАЙ

С.А. Епифанов, С.Ю. Иванов, О.Т. Зангиева **171**
Дископексия и ортогнатическая хирургия как элемент реабилитации больных с двусторонним переломом мыщелковых отростков нижней челюсти

■ ЮБИЛЕЙ

70 лет профессору И.М.Рабиновичу **176**

Учредители



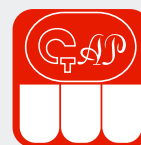ВЛАДМИВА

Группа компаний «ВладМиВа»

ТБИ

COMPANY

ООО «ТБИ Компания»

Издается при
информационной поддержке

Стоматологической Ассоциации России

Ассоциации торговых и промышленных
предприятий стоматологии
«Стоматологическая индустрия»

РЕДАКЦИЯ

Шеф-редактор — М. В. Елисеева
melis1@yandex.ru, editor@k stom.ru
+7 916 596-89-62

Литературный редактор, корректор —
Е.И. Макеева
Технический редактор, верстальщик,
дизайнер — А.А. Капитанников

АДРЕС РЕДАКЦИИ

119002, Москва, Сивцев вражек, 29/16,
оф. 205
Тел.: +7 916 596-89-62

ПОДПИСАТЬСЯ НА ЖУРНАЛ
МОЖНО В АГЕНТСТВАХ:

«КНИГА-СЕРВИС» — ИНДЕКС E43036;
«ПРЕССА РОССИИ» — ИНДЕКС 43036;
«ПОЧТА РОССИИ» — ИНДЕКС ПС059;
«УРАЛ-ПРЕСС» — ИНДЕКС 46329.

Журнал зарегистрирован в Министерстве
РФ по делам печати, телерадиовещания
и средств массовых коммуникаций. Сви-
детельство о регистрации ПИ № 77-1934

Все публикуемые статьи рецензируются. Статья может быть опубликована только после получения положительной экспертной оценки не менее чем от двух рецензентов. Ответственность за содержание рекламных материалов несет рекламодатель. Ответственность за достоверность приводимых в опубликованных материалах сведений несут авторы статей. Перепечатка только с письменного разрешения редакции. Эксклюзивные материалы журнала являются собственностью ООО «Клиническая стоматология».

Тираж 4000 экз. Цена свободная.
© ООО «Клиническая стоматология», 2024



The scientific and practical peer-reviewed journal "Clinical Dentistry (Russia)" is included into the Russian peer-reviewed scientific journals and publications leading list (HAC), in the core of the RSCI, in the Russian Science Index database on the Web of Science platform, and in the Scopus.

№ 4/2024

As of 2018, sponsored by Prof. Vladimir CHUEV, General Director of VladMiVa Company

Chief editors

Ivanov S.Yu., Russian Academy of Science corresponding member, Doctor of Science in Medicine, full professor of the Maxillofacial surgery Department at Sechenov University (Moscow, Russia); full professor of the Maxillofacial surgery and surgical dentistry Department at RUDN University (Moscow, Russia)

Accountable for following sections: *surgical dentistry, implantology, orthopedic dentistry, orthodontics, analgesia in dentistry, health management and public health.*

Rabinovich I.M., Doctor of Science in Medicine, full professor of the Therapeutic dentistry Department at Central Research Institute of Dental and Maxillofacial Surgery (Moscow, Russia); full professor of the Therapeutic dentistry Department at Russian Medical Academy of Continuous Professional Education (Moscow, Russia).

Accountable for following sections: *therapeutic dentistry, oral mucosa diseases, periodontics, aesthetic dentistry, endodontics, paediatric dentistry.*

Science editor

Tsitsiashvili A.M., Doctor of Science in Medicine, professor of the Propaedeutics of Surgical dentistry Department at the Russian University of Medicine (Moscow, Russia).

Executive secretary

Vasil'ev Yu.L., Doctor of Science in Medicine, professor of the Operative surgery and topographic anatomy Department at the Sechenov University (Moscow, Russia).

Editorial board

Abakarov S.I., Russian Academy of Science corresponding member, Doctor of Science in Medicine, full professor of the Prosthodontics Department, dean of the Dentistry department at the Russian Medical Academy of Continuing Professional Education (Moscow, Russia).

Abolmasov N.N., Russian Academy of Science corresponding member, Doctor of Science in Medicine, full professor of the Prosthodontics and orthodontics Department at the Smolensk State Medical University (Smolensk, Russia).

Bakhmet A.A., Doctor of Science in Medicine, full professor of the Human anatomy Department at the Sechenov university (Moscow, Russia).

Balmasova I.P., Doctor of Science in Medicine, full professor of the Infectious diseases pathogenesis and treatment Department at the Russian University of Medicine (Moscow, Russia).

Bayrikov I.M., Russian Academy of Science corresponding member, Doctor of Science in Medicine, full professor of the Maxillofacial surgery and dentistry Department at the Samara State Medical University (Samara, Russia).

Bulycheva E.A., MSc, Doctor of Science in Medicine, full professor of the Prosthodontics, materials science and orthodontics Department at the Novgorod State University (Veliky Novgorod, Russia); professor of the Prosthodontics and material science Department at the Pavlov University (Saint-Petersburg, Russia).

Chilikin V.N., Doctor of Science in Medicine, full professor, scientific advisor of N.A. Dollezhal Research and Development Institute of Power Engineering (Moscow, Russia).

Gazhva S.I., Doctor of Science in Medicine, full professor of the Dentistry Department at the Privolzhsky Research Medical University (Nizhny Novgorod, Russia).

Gontarev S.N., Doctor of Science in Medicine, full professor of the Pediatric dentistry Department at the Belgorod State University, Russia (Belgorod, Russia).

Grigoriants L.A., Doctor of Science in Medicine, professor of the Dentistry Department at the RUDN University (Moscow, Russia).

Gvetadze R.Sh., Russian Academy of Science corresponding member, Doctor of Science in Medicine, full professor, director of the Dental Research Institute at the Russian University of Medicine (Moscow, Russia).

Kiselnikova L.P., Doctor of Science in Medicine, full professor of the Paediatric dentistry department at the Russian University of Medicine (Moscow, Russia).

Lezhnev D.A., Doctor of Science in Medicine, full professor of the Radiodiagnosis Department at the Russian University of Medicine, vice-president of the "Moscow society of radiologists and ultrasound specialists," scientific expert of the Republican research and consulting center of expertise (Moscow, Russia).

Nikolaenko S.A., Doctor of Science in Medicine, professor, director of the "Prof. Nikolaenko Clinic" and "Professorial Practice" training center, head of the "Epithetics" medical production facility (Krasnoyarsk, Russia).

Olesova V.N., Doctor of Science in Medicine, full professor, vice-rector for science of the Postgraduate education Academy at the Federal Scientific and Practical Center (Moscow, Russia); head of the Dentistry department at the Medicine and Biology University of the Federal agency for medicine and biology (Moscow, Russia).

Ospanova G.B., Doctor of Science in Medicine, scientific advisor of the Central research institute of dental and maxillofacial surgery (Moscow, Russia).

Plakhtiy L.Yu., Doctor of Science in Medicine, full professor of the Microbiology, virology and immunology Department at the North-Ossetian State Medical Academy (Vladikavkaz, Russia).

Rabinovich S.A., Doctor of Science in Medicine, full professor of the Pain management in dentistry Department at the Russian University of Medicine (Moscow, Russia).

Runova G.S., PhD in Medical Sciences, associate professor of the Periodontology Department at the Russian University of Medicine (Moscow, Russia).

Ryakhovsky A.N., Doctor of Science in Medicine, full professor, consultant in the Division of Orthopedic Dentistry of the Central research institute of dental and maxillofacial surgery (Moscow, Russia).

Saleev R.A., Doctor of Science in Medicine, professor of the Prosthodontics department at Kazan State

Medical University, chief doctor of the University Dental Clinic (Kazan, Russia).

Slabkovskaya A.B., Doctor of Science in Medicine, full professor of Prosthodontics Department at the Russian University of Medicine (Moscow, Russia).

Tsarev V.N., Doctor of Science in Medicine, full professor of the Microbiology, virology, immunology Department, director of the Medico-dental research Institute at the Moscow State University of Medicine and Dentistry (Moscow, Russia).

Vagner V.D., Doctor of Science in Medicine, full professor of the Orthodontics and gerontostomatology Department at the Russian University of Medicine (Moscow, Russia).

Ahmedbeyli R.M., DDS, MD, PhD, DMSci, professor of the Therapeutic dentistry Department at the Azerbaijan Medical University, President of the Azerbaijan Association of Esthetic Dentistry (Baku, Azerbaijan).

Dirikan Ipci Ş., PhD, professor of the Periodontology department, director of Postgraduate health science Institute at Altınbaş University (Istanbul, Turkey).

Ichinohe T., professor and chairman of the Dental anesthesiology department at the Tokyo dental college (Tokyo, Japan).

Malamed S.F., professor of dentistry at the University of Southern California, the chairperson of the Anesthesia and medicine society (Los Angeles, USA).

Potu B.K., PhD, associate professor of the Anatomy Department at the Arabian Gulf University (Manama, Bahrain).

Rubnikov S.P., National Academy of Science corresponding member, Doctor of Science in Medicine, professor, rector of the Belarusian State Medical University (Minsk, Belarus)

Solomonov M., DMD Endodontist, director of Postgraduate Endodontic Program at the IDF «Sheba» Medical Center (Tel-Ha-Shomer, Israel).

Testarelli L., PhD, associate professor of Dental Restorative and Endodontics of the Dentistry and Maxillofacial Sciences Department at the Sapienza University of Rome (Rome, Italy).

■ PERIODONTOLOGY

E.K. Krechina, M.M. Tarasova, I.E. Guseva,
Z.U. Abdurakhmanova, A.V. Rassadina **6**

Clinical and functional rationale for the treatment
of chronic generalized periodontitis using PDT

R.A. Radhi, H.J. Jebur, S.A. Jabbar **12**

The effects of smoking on periodontal health among
dental students at Basrah Dental College: Consump-
tion patterns and risk factors

■ PAEDIATRIC DENTISTRY

L.P. Kiselnikova, A.A. Gutnick, I.G. Ostrovskaya **16**
Clinical and immunological assessment of the effec-
tiveness of treatment of inflammatory periodontal
diseases in children with type 1 diabetes mellitus

S.N. Gromova, M.S. Medvedeva, E.P. Kolevatykh,
A.V. Elikov, V.A. Kreneva, A.A. Sychugova **23**

Evaluation of the effectiveness of a caries prevention
programme in children using a remineralising gel

E.N. Arjenovskaya, T.N. Kamennova, E.E. Maslak **30**

The efficiency of the vital pulp therapy in primary teeth
in children under sedation

■ THERAPY

I.F. Nefedova, S.D. Brehov, O.A. Magsumova,
M.A. Postnikov, S.E. Chigarina, E.A. Ryskina **34**

Determination of the effectiveness of the remineral-
izing drug on tooth enamel and dentin by scanning
microscopy after a chemical bleaching procedure:
an experimental non-randomized study

■ ORAL MUCOSAL DISEASES

O.E. Shishkina, V.M. Vorobyeva, O.N. Mazko,
N.V. Semennikova, E.A. Berent, K.S. Loor **40**

Comparative characteristics of formulations for
the symptomatic treatment of xerostomia

■ PROPHYLAXIS

T.V. Gayvoronskaya, A.V. Arutyunov,
F.S. Ayupova, V.V. Volobuev, T.I. Murashkina,
Yu.A. Vasiliev, E.A. Badeeva, E.Yu. Plotnikova,
A.V. Olenskaya, D.V. Volobuev **54**

Fiber-optic systems for the diagnosis of dental pathol-
ogy (literature review). Part II

■ ORGANIZATION

Y.N. Kharakh, A.A. Yuzhakov,
A.A. Baydarov, N.B. Astashina, S.D. Arutyunov **61**

Anthropomorphic dental robot in practice-oriented
education: prospects for improvement

■ MICROBIOLOGY

E.A. Bulycheva, N.A. Shevkunova,
V.N. Trezubov, G.S. Arkhipov, **70**

Yu.V. Alpatyeva, I.A. Butyugin, N.N. Nikitina
Microbiologic rationale for the use of antibacterial
collagen plates in dental prosthetics of patients with
diabetes mellitus

I.A. Gimranova, V.A. Gritsenko, G.M. Akmalova **76**

Comparative characteristics of the species composi-
tion of the oral microbiome in patients with gingivitis
and periodontitis

L.A. Burlakova, O.A. Gizinger, A.A. Muraev,
E.V. Delidova, S.Yu. Ivanov, A.B. Dymnikov **82**

Correlation of oral microbiota composition and sIgA
in healthy individuals and patients with peri-implan-
titis

A.V. Deshev, M.Sh. Mustafayev,
R.Sh. Gvetadze, T.V. Tsareva, **89**

M.S. Antipov, P.M. Bazhin, S.D. Arutyunov
Effect of alkaline disinfectants on microbial adhesion
and anticorrosion properties of stainless steel medical
instruments with cermet coatings

■ PROSTHODONTICS

I.S. Redinov, V.A. Zhuravleva,
B.A. Lysenko, D.V. Korlyakov, A.N. Mironov **98**

Adaptation to complete removable maxillary plate
dentures manufactured using a modified method dur-
ing dynamic observation

S.K. Severinova, E.N. Ovcharenko,
O.L. Irza, K.G. Kushnir, U.B. Bekeeva,
E.A. Dzhapparova, E.G. Adjisaliev **106**

Dental materials used for the manufacture of non-
metal restorations

■ IMPLANTOLOGY

V.A. Badalyan, E.A. Levonian, B.A. Kudzaev **114**

The search for the optimal object for determining
the primary stability of dental implants in the frame-
work of an experimental study

A.G. Stepanov, S.V. Apresyan, M.K. Alikov,
L.P. Yudin, L.R. Kantserova **122**

Investigation of the effect of chondroitin sulfate in-
tramuscular administration on reparative osteogenesis
in an in vivo experiment

S.V. Sirak, A.V. Arutyunov, M.G. Perikova, V.N. Lenev,
N.I. Bykova, O.N. Risovannaya, V.B. Shovgenov,
A.A. Ovsyannikova, I.I. Kartashevsky **132**

Microrelief of dental implants when using a scaffold
based on a collagen matrix

D.Z. Tagizade, Yu.V. Parshin,
V.N. Trezubov, R.A. Rozov **140**

Therapeutic efficacy of bacteriophage-based gel in the
treatment of peri-implantitis mucositis

R.K. Karaev, K.R. Khumgaeva, L.M. Shevchenko,
N.Yu. Taranova, S.A. Triandafilov, L.L. Borozdkin,
A.R. Shurdumov, A.M. Gusarov, A.M. Nagaychenko **148**

Clinical application of universal abutments in prosthet-
ics on dental implants

■ SURGERY

I.A. Dzhafarli, D.M. Mukhamadiev,
S.O. Chikunov, Y.V. Volkova, M.V. Mikhailova,
N.S. Gilmanova, R.A. Abdulgafisov **154**

Electrolytic method of decontamination of the surface
of a dental implant in the treatment of patients with
peri-implantitis. Literature review

K.O. Fedorova, M.S. Krasnov, A.I. Shaykhaliev,
A.M. Isagadzhiev, V.I. Lozinsky, O.Yu. Kolosova **160**

Application of a new medical device for the treatment
of purulent wounds in the maxillofacial region

I.V. Tchaikovskaya, E.B. Dengina,
E.V. Komarevskaya, I.P. Shelykova **166**

Assessment of cytokine status in patients with alveo-
litis

■ CLINICAL CASE

S.A. Epifanov, S.Yu. Ivanov, O.T. Zangieva **171**
Discopexy and orthognathic surgery as part of reha-
bilitation of patients with bilateral fracture of the man-
dibular condyles

■ ANNIVERSARIES

70th birthday of prof. I.M. Rabinovich **176**

Founders



VLADMIVA

"VladMiVa" company group

TBI
COMPANY

"TBI Company" LLC

Supported by



Russian Dentistry Association

Association of commercial and industrial
enterprises of dentistry "Dental industry"

EDITORIAL

Editor-in-Chief: Marina Eliseeva

melis1@yandex.ru, editor@kstom.ru

Tel: +7 916 596-89-62

Proofreader, copy editor: Elena Makeeva

Tech. editor, layout and pre-press

master: Anton Kapitannikov

PUBLISHER ADDRESS:

 Sivtsev Vrazhek per., 29/16, office 205,
 119002, Moscow, Russia
 Tel: +7 916 596-89-62

 FOREIGN READERS BETTER WOULD
 SUBSCRIBE TO THE HIGH-QUALITY PRINT
 VERSION OF OUR JOURNAL VIA EDITORIAL
 OFFICE.

 The journal is registered in the Department
 of press, broadcasting and mass media of the
 Russian Federation. Registration certificate:
 PR № 77-1934

 All published articles are reviewed. An ar-
 ticle can be published only after receiving
 a positive expert assessment from at least
 of 2 reviewers.

 The advertiser is responsible for the adver-
 tising materials content. The article' authors
 are responsible for the accuracy of the infor-
 mation provided in the published materials.
 Reprints permitted only with the written
 permission of the editorial board. "Clinical
 dentistry" journal exclusive materials are
 the property of LLC "Clinical dentistry".

Circulation is 4000 copies. Free price.

© "Clinical Dentistry (Russia)", 2024

DOI: 10.37988/1811-153X_2024_4_6

[Е.К. Кречина,](#)д.м.н., профессор, зав. отделением
функциональной диагностики[М.М. Тарасова,](#)врач-стоматолог отделения
функциональной диагностики[И.Е. Гусева,](#)с.н.с. отделения функциональной
диагностики[З.У. Абдурахманова,](#)н.с. отделения функциональной
диагностики[А.В. Рассадина,](#)с.н.с. отделения функциональной
диагностики

ЦНИИСиЧЛХ, 119021, Москва, Россия

ДЛЯ ЦИТИРОВАНИЯ:

Кречина Е.К., Тарасова М.М., Гусева И.Е.,
Абдурахманова З.У., Рассадина А.В. Клини-
ко-функциональное обоснование лечения
хронического генерализованного пародонти-
та методом ФДТ. — *Клиническая стоматоло-
гия*. — 2024; 27 (4): 6—10.

DOI: 10.37988/1811-153X_2024_4_6

[E.K. Krechina,](#)Doctor of Science in Medicine, full professor of
the Functional diagnostics Department[M.M. Tarasova,](#)dentist at the Functional diagnostics
Department[I.E. Guseva,](#)senior researcher of the Functional
diagnostics Department[Z.U. Abdurakhmanova,](#)researcher of the Functional diagnostics
Department[A.V. Rassadina,](#)senior researcher of the Functional
diagnostics DepartmentCentral Research Institute
of Dental and Maxillofacial Surgery,
119021, Moscow, Russia**FOR CITATION:**

Krechina E.K., Tarasova M.M., Guseva I.E., Ab-
durakhmanova Z.U., Rassadina A.V. Clinical and
functional rationale for the treatment of chronic
generalized periodontitis using PDT. *Clinical Den-
tistry (Russia)*. 2024; 27 (4): 6—10 (In Russian).

DOI: 10.37988/1811-153X_2024_4_6

Клинико-функциональное обоснование лечения хронического генерализованного пародонтита методом ФДТ

Реферат. Цель исследования — повышение эффективности лечения воспалительных заболеваний пародонта на основе фотодинамического воздействия на клинико-функциональное состояние пародонта. **Материалы и методы.** Проведено лечение хронического генерализованного пародонтита средней степени у 58 человек (23 мужчины и 35 женщин) от 40 до 60 лет. Пациенты были разделены на 2 группы в зависимости от вида лечения: в I группе из 30 человек применяли фотодинамическую терапию (ФДТ) с 1%-ным гелем с димегином (660 нм, 95 Дж/см²), во II (контрольной) группе из 28 человек проводили стандартное лечение без ФДТ. У всех пациентов определяли значения гигиенического индекса Грина—Вермиллиона (ОИ-5), индекса кровоточивости Мюллемана (SBI) и пародонтального индекса (ПИ). Методом ультразвуковой доплерографии определяли линейную систолическую (V_{as}) и среднюю (V_{am}) скорость кровотока, объемную систолическую (Q_{as}) и среднюю (Q_{am}) скорость кровотока, индексы периферического сопротивления (RI) и пульсации (PI). **Результаты.** После ФДТ в I группе значения ОИ-5, ПИ и SBI снизились в 8,2, 2,8 и 2,2 раза соответственно, что сохранилось через 6 и 12 месяцев. Во II группе положительная динамика клинических индексов была менее выражена и сохранялась до 3 месяцев с последующим ухудшением показателей через 6 и 12 месяцев. В I группе после ФДТ с димегином V_{as} и Q_{as} увеличились на 55,8 и 52% соответственно, что характеризует нормализацию микроциркуляции в тканях пародонта. **Заключение.** ФДТ с гелем с 1% димегина оказывает эффективное воздействие на микрогемодинамику в тканях пародонта.

Ключевые слова: хронический генерализованный пародонтит средней степени, ФДТ, димегин, микрогемодинамика

Clinical and functional rationale for the treatment of chronic generalized periodontitis using PDT

Abstract. Objectives — increasing the effectiveness of treatment of inflammatory periodontal diseases based on the photodynamic effect on the clinical and functional state of the periodontium. **Materials and methods.** Treatment of chronic generalized periodontitis of medium degree in 58 people (23 men and 35 women) from 40 to 60 years old was carried out. The patients were divided into 2 groups depending on the type of treatment: in the group I of 30 patients photodynamic therapy (PDT) with 1% dimegin gel (660 nm, 95 J/cm²) was applied, in the control group II of 28 patients standard treatment without PDT was carried out. In all patients the values of hygienic Green—Vermillion index (OHI-5), Mühlemann bleeding index (SBI) and periodontal index were determined. Linear systolic (V_{as}) and mean (V_{am}) blood flow velocity, volumetric systolic (Q_{as}) and mean (Q_{am}) blood flow velocity, peripheral resistance index (RI) and pulsatility index (PI) were determined by Doppler ultrasonography. **Results.** After PDT in group I, OHI-5, PI and SBI values decreased by 8.2, 2.8 and 2.2 times, respectively, which was maintained after 6 and 12 months. In group II, the positive dynamics of clinical indices was less pronounced and persisted up to 3 months with subsequent deterioration of the indices after 6 and 12 months. In group I after PDT with dimegin V_{as} and Q_{as} increased by 55.8 and 52%, respectively, which characterizes the normalization of microcirculation in periodontal tissues. **Conclusion.** PDT with 1% dimegin gel has an effective effect on microhemodynamics in periodontal tissues.

Key words: moderate chronic generalized periodontitis, PDT, dimegin, microhemodynamics

ВВЕДЕНИЕ

Несмотря на определенные успехи в решении проблемы лечения заболеваний пародонта, поиск новых методов лечения остается актуальным в связи с их широким распространением [1, 2].

В последние годы предложено использовать фотодинамическую терапию (ФДТ) для лечения воспалительных заболеваний пародонта [3–5]. Доказана высокая антимикробная эффективность ФДТ [6–9]. В стоматологии для ФДТ используют фотосенсибилизаторы различных групп, преимущественно в виде гелей для местного нанесения. В качестве фотосенсибилизаторов чаще всего применяют производные хлорина Е6: фотодитазин, радахлорин и др. [10, 11].

В настоящее время разработан гель на основе димегина (динатриевой соли протопорфирина-IX). Однако научно обоснованные данные об оценке эффективности воздействия данного фотосенсибилизатора при лечении заболеваний пародонта в научной литературе отсутствуют. Кроме того, не разработаны режимы излучения при применении данного фотопрепарата. Все вышеизложенное требует проведения исследований для обоснования применения фотопрепарата как более безопасного, что и определяет актуальность исследования.

Цель исследования — повышение эффективности лечения воспалительных заболеваний пародонта на основе фотодинамического воздействия на его клинико-функциональное состояние.

МАТЕРИАЛЫ И МЕТОДЫ

Проведено клинико-функциональное исследование тканей пародонта и лечение 58 человек (23 мужчин и 35 женщин) от 40 до 60 лет (средний возраст — $50,0 \pm 1,9$ года) с хроническим генерализованным пародонтитом средней степени тяжести (K05.3).

Критерии включения: ортогнатический прикус, отсутствие соматических заболеваний. **Критерии исключения:** хронические заболевания; сахарный диабет; аутоиммунные, инфекционные и психические заболевания; злокачественные новообразования; беременность и лактация.

В зависимости от вида лечения пациентов разделили на 2 группы:

- I — 30 пациентов (13 мужчин и 17 женщин, средний возраст — $52,3 \pm 2,3$ года), которым при лечении дополнительно проводили ФДТ с использованием 1%-ного геля димегина;
- II — 28 пациентов (10 мужчин и 18 женщин, средний возраст — $53,0 \pm 3,1$ года), которых лечили только традиционным способом.

Всем пациентам проводили санацию полости рта и обучали рациональной гигиене, удаляли зубные отложения, выполняли избирательное шлифование зубов и кюретаж пародонтальных карманов с наложением на 2 часа защитной повязки с оксидом цинка и искусственным дентином. После этого назначали полоскание 0,1%-ным раствором хлоргексидина в течение 10 дней.

Пациентам I группы после кюретажа проводили ФДТ с 1%-ным гелем димегина. На десневой край на половину одной челюсти из шприца на 5 минут наносили гель с димегином, предварительно изолировав десневой край ватными валиками. Затем гель смывали и с помощью специальной дугообразной насадки в течение 9 минут облучали в непрерывном режиме светом с длиной волны 660 нм. Плотность энергии составляла 95 Дж/см². В следующее посещение (через 1–2 дня) эта процедура повторялась в той же последовательности на другом участке. Курс лечения составлял 4 процедуры.

До лечения, через 1 неделю, 1, 3, 6 и 12 месяцев после лечения всем пациентам проводили клиническое обследование тканей пародонта с определением гигиенического индекса Грина–Вермильона (ОНИ-S), индекса кровоточивости Мюллемана в модификации Cowell (SBI) и пародонтального индекса (ПИ). Также методом ультразвуковой доплерографии (УЗДГ) с помощью прибора «Минимакс Допплер-К» (СП «Минимакс», Санкт-Петербург) исследовали гемодинамику в тканях пародонта с измерением линейной систолической (V_{as}) и средней линейной скорости кровотока (V_{am}), систолической (Q_{as}) и средней объемной скорости кровотока (Q_{am}), индекса пульсации (PI) и периферического сопротивления кровотоку (RI). Показатели сравнивали с нормой [12].

Для оптимизации режима фотодинамического воздействия, а также для контроля фармакокинетики фотосенсибилизатора в процессе ФДТ использовали метод локальной флуоресцентной спектроскопии на установке «Спектр-кластер» (ООО «Кластер», Москва). Информативным диагностическим параметром при этом являлась нормированная флуоресценция тканей F_N :

$$F_N = \frac{2c\epsilon q}{\alpha(1 - 4D^2\alpha^2)},$$

где c , ϵ и q — концентрация, молекулярная экстинкция и квантовый выход флуоресценции фотосенсибилизатора соответственно; D и α — коэффициент диффузии излучения в ткани и эффективный коэффициент ослабления излучения в ткани соответственно.

РЕЗУЛЬТАТЫ

По данным флуоресцентной диагностики нормированный индекс флуоресценции через 3 и 5 минут после нанесения препарата составил в среднем 20,0 и $25,5 \pm 2,3$ ед., что явилось максимальной концентрацией препарата в тканях десны. Индекс флуоресценции последовательно снижался с 23,3 до 5,5 ед. через 6 и 9 минут облучения, что соответствовало исходному уровню. Таким образом, при лечении ХГП средней степени тяжести время максимального накопления димегина составляет 5 минут, а время облучения, при котором происходит инактивация препарата, — 0–9 минут.

Следует отметить, что флуоресцентная диагностика в тканях пародонта с 1%-ным гелем димегина проведена впервые. Таким образом, в результате исследования были разработаны режимы фотодинамического воздействия при применении данного фотопрепарата.

На основании мониторинга величины нормированной флуоресценции тканей десны (F_N) в ходе проведения ФДТ по спектрам флуоресценции 1%-ного геля димегина в слизистой оболочке десны было установлено, что инактивация препарата при пародонтите средней степени тяжести происходит при плотности энергии 95 Дж/см² (табл. 1, рис. 1).

Таким образом, на основании результатов исследований были обоснованы дозы и время воздействия излучения при проведении ФДТ в I группе.

Анализ результатов клинического состояния пародонта в I группе показал нормализацию клинических индексов: ОНI-S снизился в 8,2 раза, ПИ — в 2,8 раза, SBI — в 2,2 раза и равнялся 0, что сохранялось через 6 и 12 мес. В контрольной II группе динамика клинических индексов была менее выражена, что сохранялось до 3-го месяца и повышалось через 6 и 12 месяцев (табл. 2).

После лечения динамика клинических индексов во II контрольной группе была менее выражена по сравнению с использованием ФДТ, и они последовательно повышались в отдаленные сроки наблюдений.

После ФДТ через 1 неделю по данным УЗДГ линейная максимальная систолическая скорость кровотока V_{as} и средняя линейная скорость кровотока V_{am} возрастали на 55,8 и 91,6% соответственно, что свидетельствовало об усилении тканевого кровотока в микроциркуляторном русле. При этом средняя объемная Q_{am} и систолическая объемная Q_{as} скорость кровотока возрастали на 44,4 и 52% соответственно. Индекс периферического сопротивления RI и индекс пульсации PI снижались на 24,7 и 24,1%, что свидетельствовало об улучшении тканевого кровотока в микроциркуляторном русле в тканях десны (табл. 3, рис. 2).

Таким образом, фотодинамическое воздействие в тканях пародонта оказывало стимулирующее влияние на микрогемодинамику.

Через 1 месяц отмечалась тенденция дальнейшего роста линейной систолической V_{as} , объемной систолической скорости кровотока Q_{as} и средней объемной скорости кровотока Q_{am} на 9,2 и 7,7% соответственно. Индекс периферического сопротивления RI и индекс пульсации PI продолжали снижаться (на 1,5–2,3%), что характеризовало улучшение кровообращения

Таблица 1. Динамика индекса флуоресценции

Table 1. Dynamics of the fluorescence index

Время, минут	I_f , усл. ед.
0	2,0±0,1
3	20,0±1,8
5	25,5±2,3
6	23,3±1,5
7	11,0±1,5
8	8,9±1,9
9	5,5±0,8

Таблица 2. Динамика клинических индексов после ФДТ

Table 2. Dynamics of clinical indices after PDT

Срок	I группа (n=30)			II группа (n=28)		
	ОНИ-S	PI	SBI	ОНИ-S	PI	SBI
До лечения	2,45±0,20	4,72±0,30	2,50±0,20	2,37±0,21	4,30±0,17	2,20±0,20
2 недели	0,30±0,01	1,22±0,07	0	0,40±0,12	1,60±0,17	0
1 месяц	0,30±0,01	1,25±0,02	0	0,60±0,15	2,10±0,11	0,52±0,10
3 месяца	0,35±0,02	1,20±0,02	0	0,70±0,16	2,20±0,13	1,20±0,10
6 месяцев	0,45±0,02	1,14±0,12	0	0,71±0,02	2,20±0,12	1,52±0,01
12 месяцев	0,50±0,02	1,14±0,08	0	0,93±0,13	3,00±0,01	1,90±0,10
Норма	0,56±0,06	0	0			

Таблица 3. Показатели микрогемодинамики в тканях десны до и после лечения

Table 3. Microhemodynamic parameters in gingival tissues before and after treatment

	V_{as} , см/с	V_{am} , см/с	Q_{as} , мл/мин.	Q_{am} , мл/мин.	RI	PI
I группа (n=30)						
до лечения	0,403±0,002	0,202±0,004	0,025±0,004	0,018±0,003	0,970±0,005	2,266±0,002
1 нед.	0,628±0,004	0,387±0,006	0,038±0,013	0,026±0,003	0,731±0,013	1,720±0,005
1 мес.	0,640±0,005	0,390±0,005	0,042±0,002	0,028±0,004	0,720±0,006	1,680±0,004
3 мес.	0,647±0,007	0,388±0,002	0,040±0,003	0,029±0,003	0,731±0,007	1,720±0,004
6 мес.	0,655±0,005	0,390±0,001	0,040±0,002	0,030±0,004	0,732±0,003	1,720±0,002
12 мес.	0,657±0,006	0,405±0,005*	0,048±0,003	0,031±0,002	0,712±0,001*	1,710±0,002
II группа (n=28)						
до лечения	0,400±0,002	0,204±0,002	0,029±0,003	0,019±0,004	0,890±0,002	2,305±0,004
1 нед.	0,580±0,001	0,381±0,005	0,035±0,003	0,028±0,004	0,762±0,003	1,905±0,004
1 мес.	0,600±0,001	0,390±0,003	0,040±0,002	0,027±0,003	0,762±0,003	1,955±0,004
3 мес.	0,550±0,003	0,320±0,006	0,027±0,003	0,020±0,004	0,774±0,003*	1,960±0,002*
6 мес.	0,500±0,002	0,280±0,002	0,020±0,001	0,018±0,002	0,800±0,002	2,000±0,005
12 мес.	0,450±0,003	0,300±0,003	0,019±0,008*	0,015±0,005*	0,880±0,003	2,202±0,002
Норма	0,699±0,002	0,414±0,002	0,050±0,002	0,033±0,002	0,732±0,005	1,740±0,009

Примечание. Все межгрупповые различия на одном сроке статистически достоверно значимы ($p < 0,05$), кроме отмеченных звездочкой (*).

в микроциркуляторном русле и сохранялось через 3, 6 и 12 месяцев.

В контрольной группе через 1 неделю после лечения показатели микрогемодинамики также выросли: линейная максимальная систолическая скорость кровотока V_{as} , средняя линейная скорость кровотока V_{am} возросли на 45 и 86,8% соответственно по сравнению с исходными значениями, что характеризовало усиление кровотока в микрососудах. Систолическая объемная и средняя объемная скорость кровотока Q_{as} и Q_{am} также увеличивалась на 20,6 и 51,4% соответственно. Индекс периферического сопротивления RI и индекс пульсации PI снижались на 14,4 и 17,4% соответственно, оставаясь выше нормы, что характеризовало наличие венозного застоя и вазоконстрикции.

При этом несмотря на то что показатели гемодинамики значительно улучшались, они не достигали нормы и были ниже, чем в I группе, после ФДТ, что сохранялось и через 1 месяц.

Через 3 месяца отмечалась тенденция снижения гемодинамики на 9–32,5% в микроциркуляции и в еще большей степени через 6 месяцев. Таким образом, в контрольной группе гемодинамика улучшалась, но не достигала нормы и через 3 месяца снижалась, а через 6 и 12 месяцев снижалась в еще большей степени.

Таким образом, после применения ФДТ хронического генерализованного пародонтита средней степени гемодинамика значительно улучшалась. Применение ФДТ с 1%-ным гелем димегина значительно улучшает показатели гемодинамики, что сохраняется через 3, 6 и 12 месяцев. Согласно данным УЗДГ, в контрольной группе при стандартном методе лечения также улучшается гемодинамика, что сохраняется до 3-го месяца. Через 6 месяцев показатели снижались, но оставались выше исходных, а через 12 месяцев — в еще большей степени.

ЗАКЛЮЧЕНИЕ

Таким образом, при использовании ФДТ в комплексном лечении воспалительных заболеваний пародонта наряду с уменьшением воспалительных проявлений в тканях пародонта в системе микроциркуляции имело место усиление микрогемодинамики в тканях пародонта, что обеспечило нормализацию трофики в тканях десны.

Конфликт интересов. Авторы декларируют отсутствие конфликта интересов.

Поступила: 28.06.2024

Принята в печать: 01.10.2024

Conflict of interests. The authors declare no conflict of interests.

Received: 28.06.2024 **Accepted:** 01.10.2024

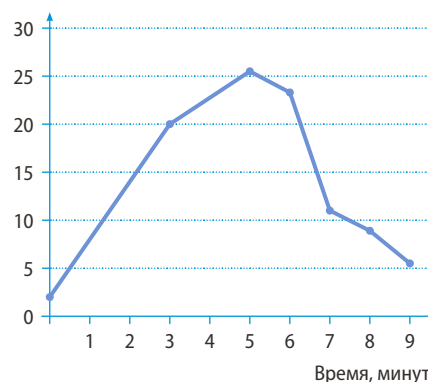


Рис. 1. Динамика индекса флюоресценции при применении геля с 1% димегина при лечении хронического генерализованного пародонтита средней степени тяжести

Fig. 1. Dynamics of the fluorescence index (If) when using 1% dimegin gel in the treatment of moderate chronic generalized periodontitis

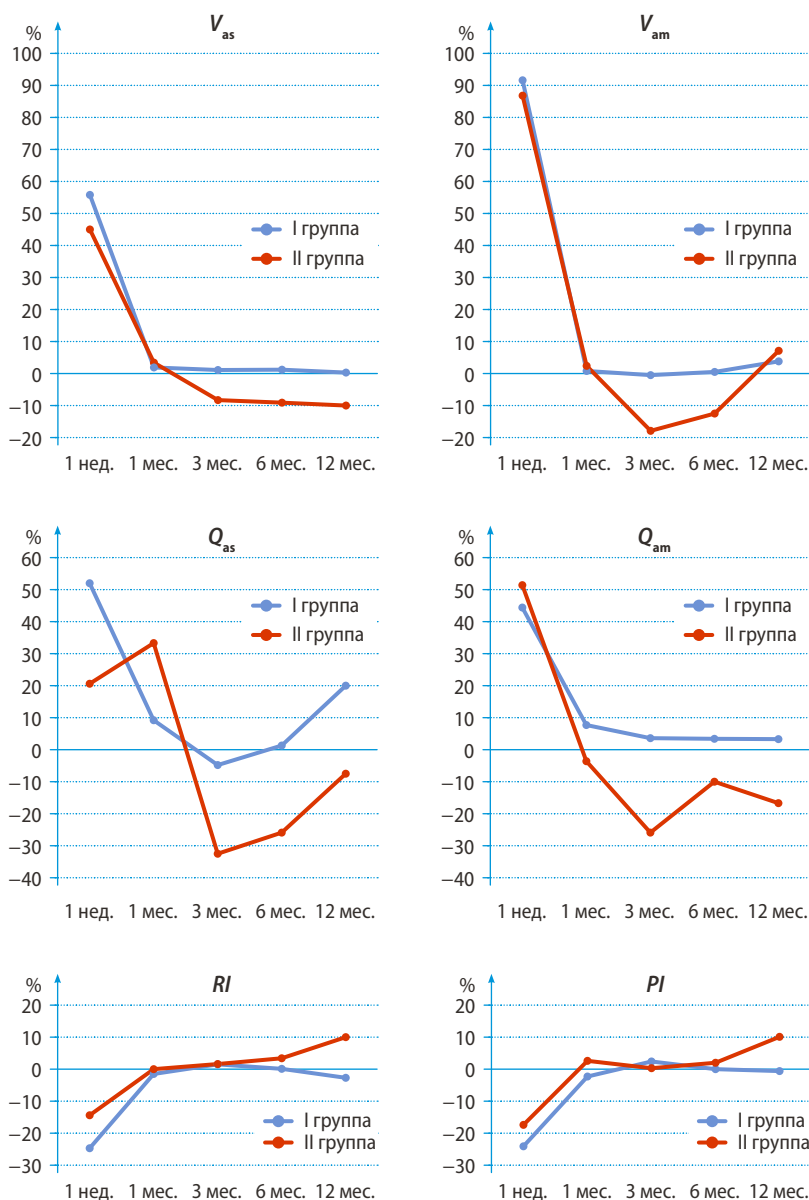


Рис. 2. Динамика показателей микроциркуляторного русла по данным УЗДГ

Fig. 2. Dynamics of microcirculatory parameters according to Doppler ultrasonography

ЛИТЕРАТУРА:

1. Ефремова Н.В. Патогенетическое обоснование применения фотосенсибилизаторов при воспалительных заболеваниях пародонта (клинико-экспериментальное исследование): автореф. дис. ... д.м.н. — М., 2016. — 47 с.
2. Аверьянов С.В., Галиуллина Э.Ф., Шакиров Д.Ф. Современные аспекты лечебно-профилактической терапии воспалительного заболевания пародонта. — *Успехи современной науки и образования*. — 2017; 3: 71—76. [eLibrary ID: 28927457](#)
3. Garcez A.S., et al. Antimicrobial effects of photodynamic therapy on patients with necrotic pulps and periapical lesion. — *J Endod.* — 2008; 34 (2): 138—42. [PMID: 18215668](#)
4. Lulic M., et al. One-year outcomes of repeated adjunctive photodynamic therapy during periodontal maintenance: a proof-of-principle randomized-controlled clinical trial. — *J Clin Periodontol.* — 2009; 36 (8): 661—6. [PMID: 19563331](#)
5. Базикян Э.А., Сырникова Н.В., Чунихин А.А. Перспективные лазерные технологии в терапии заболеваний пародонта. — *Пародонтология*. — 2017; 3 (84): 55—59. [eLibrary ID: 30060558](#)
6. Бабаян Е.Г., Караков К.Г. Применение антибактериальной фотодинамической терапии и массажа десен при восстановительной терапии у пациентов с заболеваниями пародонта. — В: сб. матер. 54-й Всероссийской стоматологической научно-практ. конф. «Современные методы диагностики, лечения и профилактики стоматологических заболеваний». — Ставрополь, 2018. — С. 204—206. [eLibrary ID: 36090862](#)
7. Ефремова Н.В., Кречина Е.К., Демидова Л.К., Ефимович О.И., Рассадина А.В. Эффективность фотодинамического воздействия на пародонтопатогены при лечении воспалительных заболеваний пародонта. — *Российский биотерапевтический журнал*. — 2017; 16 (5): 35. [eLibrary ID: 28771847](#)
8. Сажнев Д.И., Андреев А.А., Глухов А.А. Фотодинамическая терапия. — *Вестник экспериментальной и клинической хирургии*. — 2019; 2: 141—146. [eLibrary ID: 37166619](#)
9. Salvi G.E., et al. Adjunctive laser or antimicrobial photodynamic therapy to non-surgical mechanical instrumentation in patients with untreated periodontitis: A systematic review and meta-analysis. — *J Clin Periodontol.* — 2020; 47 Suppl 22: 176—198. [PMID: 31859395](#)
10. Кречина Е.К., Ефремова Н.В. и др. Эффективность фотодинамической терапии в комплексном лечении воспалительных заболеваний пародонта. — *Клиническая стоматология*. — 2016; 2 (78): 34—37. [eLibrary ID: 26134227](#)
11. Marotti J., et al. Photodynamic therapy can be effective as a treatment for herpes simplex labialis. — *Photomed Laser Surg.* — 2009; 27 (2): 357—63. [PMID: 19382840](#)
12. Рахимова Э.Н. Критерии оценки нарушений кровоснабжения тканей десны методом ультразвуковой доплерографии при заболеваниях пародонта: автореф. дис. ... к.м.н. — М., 2005. — 22 с.

REFERENCES:

1. Efremova N.V. Pathogenetic rationale for the use of photosensitizers in inflammatory periodontal diseases (clinical experimental study): dissertation abstract. Moscow, 2016. 47 p. (In Russian).
2. Aveyanov S.V., Galiullina E.F., Shakirova D.F. Modern aspects of therapeutic and prophylactic treatment of inflammatory periodontal diseases. *Success of modern science and education*. 2017; 3: 71—76 (In Russian). [eLibrary ID: 28927457](#)
3. Garcez A.S., Nuñez S.C., Hamblin M.R., Ribeiro M.S. Antimicrobial effects of photodynamic therapy on patients with necrotic pulps and periapical lesion. *J Endod.* 2008; 34 (2): 138—42. [PMID: 18215668](#)
4. Lulic M., Leiggener Görög I., Salvi G.E., Ramseier C.A., Mattheos N., Lang N.P. One-year outcomes of repeated adjunctive photodynamic therapy during periodontal maintenance: a proof-of-principle randomized-controlled clinical trial. *J Clin Periodontol.* 2009; 36 (8): 661—6. [PMID: 19563331](#)
5. Bazikyan E.A., Syrnikova N.V., Chunikhin A.A. Perspective laser technologies in the therapy of periodontal diseases. *Parodontologiya*. 2017; 3 (84): 55—59 (In Russian). [eLibrary ID: 30060558](#)
6. Babayan E.G., Karakov K.G. The use of antibacterial photodynamic therapy and gum massage in restorative therapy in patients with periodontal diseases. In: Proceedings of the 54th dental conference “Modern methods of diagnosis, treatment and prevention of dental diseases”. Stavropol, 2018. Pp. 204—206 (In Russian). [eLibrary ID: 36090862](#)
7. Efremova N.V., Krechina E.K., Demidova L.K., et al. The effectiveness of photodynamic effects on periodontal pathogens in the treatment of inflammatory periodontal diseases. *Russian Journal of Biotherapy*. 2017; 16 (5): 35 (In Russian). [eLibrary ID: 28771847](#)
8. Sazhnev D.I., Andreev A.A., Glukhov A.A. Photodynamic therapy. *Journal of Experimental and Clinical Surgery*. 2019; 2: 141—146 (In Russian). [eLibrary ID: 37166619](#)
9. Salvi G.E., Stähli A., Schmidt J.C., Ramseier C.A., Sculean A., Walter C. Adjunctive laser or antimicrobial photodynamic therapy to non-surgical mechanical instrumentation in patients with untreated periodontitis: A systematic review and meta-analysis. *J Clin Periodontol.* 2020; 47 Suppl 22: 176—198. [PMID: 31859395](#)
10. Krechina E.K., Efremova N.V., Mustafina F.K., Rassadina A.V., Abdurakhmanova Z.U., Lisovskaya V.T., Smirnova T.N. Photodynamic therapy effectiveness in the combined treatment of periodontium inflammatory conditions. *Clinical Dentistry (Russia)*. 2016; 2 (78): 34—37 (In Russian). [eLibrary ID: 26134227](#)
11. Marotti J., Aranha A.C., Eduardo Cde P, Ribeiro M.S. Photodynamic therapy can be effective as a treatment for herpes simplex labialis. *Photomed Laser Surg.* 2009; 27 (2): 357—63. [PMID: 19382840](#)
12. Rakhimova E.N. Criteria for assessing disturbances in the blood supply to gum tissue using Doppler ultrasound in periodontal diseases: dissertation abstract. Moscow, 2005. 22 p. (In Russian).

БЕЛОДЕЗ

двухкомпонентный набор

«Белодез» жидкость 3% -
раствор гипохлорита натрия
для антисептической обработки
корневых каналов



«Белодез активатор» или «Белодез
активатор плюс» – раствор
для понижения поверхностного
натяжения жидкости

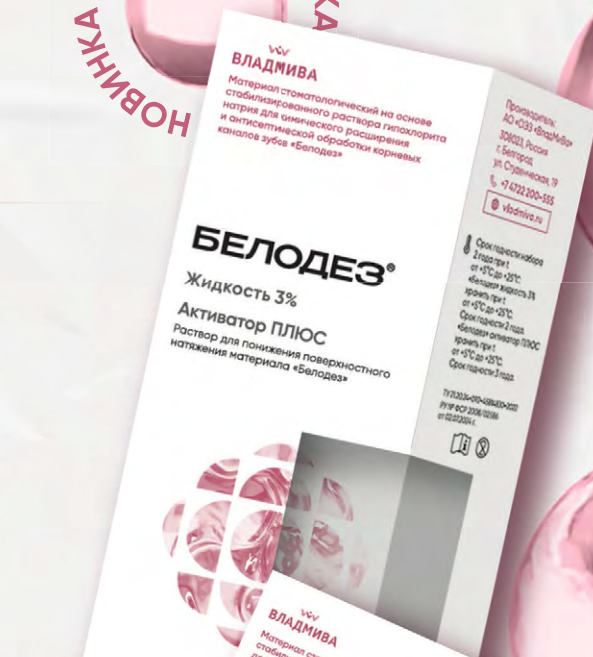
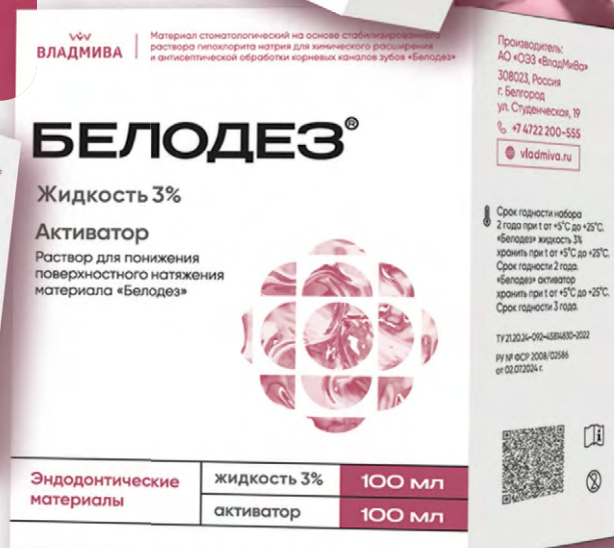
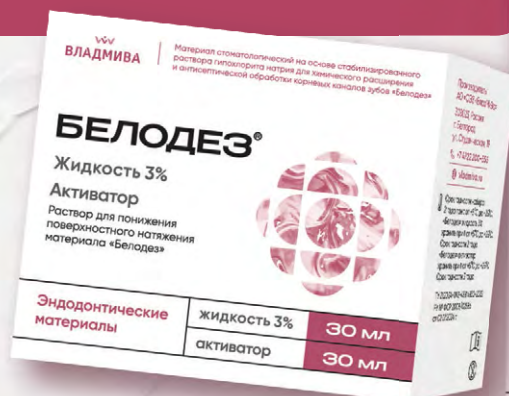
Новая форма выпуска наборов

жидкость 30 100 мл

активатор 30 100 мл

жидкость 30 100 мл

активатор плюс 5 10 мл



на правах рекламы

DOI: 10.37988/1811-153X_2024_4_12

[R.A. Radhi](#),assistant lecturer of the Periodontology
Department[H.J. Jebur](#),assistant lecturer of the Periodontology
Department[S.A. Jabbar](#),assistant lecturer of the Oral diagnosis
Department

University of Basrah, 61001, Basrah, Iraq

The effects of smoking on periodontal health among dental students at Basrah Dental College: Consumption patterns and risk factors

Abstract. Cigarette smoking is a risk factor for several diseases, and recent evidence strongly suggests an adverse effect on periodontal health. Nevertheless, the nature of the relationship between smoking and periodontal disease is not clear. Smoking causes defects in neutrophil function, impairs inflammatory and immune responses to periodontal pathogens, and exerts both systemic and local effects. **Aims.** This study aimed to assess periodontal health of smoker and nonsmoker under graduated dental students and to determine the possible factor of smoking and its effect on periodontal health. **Material and methods.** In this study, 118 dental student participants (males only) between 18—25 years from 450 male under graduated dental student fit to the criteria of our research, were divided in two groups, 61 smoker student and 57 non-smoker students. Demographic data, smoking status, and clinical periodontal parameter including plaque index (PI), pocket depth (PD), tooth mobility and bleeding on probing (BOP) indices were determined for each participant. **Results.** Smokers had a slightly higher PI (0.803 ± 0.483) than that of nonsmokers (0.609 ± 0.397 , $p=0.018$). BOP and pocket depth tend to be greater in smokers ($BOP=0.14 \pm 0.10$ and $PD=0.97 \pm 1.90$ mm) than nonsmoker ($BOP=0.13 \pm 0.09$ and $PD=0.72 \pm 1.57$ mm). The greater percentage of students had started smoking due to friends' influence (72%).

There is a positive correlation between PD and PI for smokers ($p=0.046$). Also there is a positive correlation between BOP and PD for non-smokers with statistically significant difference ($p=0.01$). Moreover, there is a positive correlation between BOP and PD and PI for smokers ($p=0.026$) and there is a positive correlation between PI and BOP and PD for non-smokers with high statistically significant difference ($p=0.0001$). **Conclusions.** The students having friends who are smoker are the most important factors associated with smoking, furthermore the percentage of bleeding is low since the fact that smoking effect the bleed vessel and cause vasoconstriction, finally Longitudinal trials need to be performed in order to obtain more conclusive result regarding the effect of smoking in periodontal disease.

Key words: smoking, dental students, smoker, non-smoker

FOR CITATION:

Radhi R.A., Jebur H.J., Jabbar S.A. The effects of smoking on periodontal health among dental students at Basrah Dental College: Consumption patterns and risk factors. *Clinical Dentistry (Russia)*. 2024; 27 (4): 12—15. DOI: 10.37988/1811-153X_2024_4_12

Р.А. Радхи,

доцент кафедры пародонтологии

Х.Я. Джебур,

доцент кафедры пародонтологии

С.А. Джаббар,

доцент кафедры диагностики заболеваний
полости рта

Университет Басры, 61001, Басра, Ирак

Влияние курения на здоровье пародонта среди студентов стоматологического колледжа Басры: модели потребления и факторы риска

Реферат. Курение является фактором риска развития ряда заболеваний, а последние данные убедительно свидетельствуют о неблагоприятном влиянии курения на здоровье пародонта. Тем не менее, природа взаимосвязи между курением и заболеваниями пародонта остается неясной. Курение вызывает дефекты в функции нейтрофилов, ухудшает воспалительный и иммунный ответ на патогены пародонта и оказывает как системное, так и местное воздействие. **Цель исследования** — оценить состояние пародонта у курящих и некурящих студентов, а также определить возможный фактор курения и его влияние на состояние пародонта. **Материалы и методы.** В данном исследовании 118 студентов-стоматологов (только мужчины) в возрасте 18—25 лет из 450 студентов, отвечающих критериям исследования, были разделены на 2 группы:

курильщики (61 человек) и некурящие (57 студентов). У каждого участника были определены демографические данные, статус курения и клинические пародонтальные параметры, включая индекс зубного налета (PI), глубину пародонтальных карманов (PD), подвижность зубов и кровоточивость при зондировании (BOP). **Результаты.** У курильщиков PI ($0,803 \pm 0,483$) был несколько выше, чем у некурящих ($0,609 \pm 0,397$, $p=0,018$). BOP и глубина пародонтальных карманов были больше у курильщиков ($BOP=0,14 \pm 0,10$ и $PD=0,97 \pm 1,90$ мм), чем у некурящих ($BOP=0,13 \pm 0,09$ и $PD=0,72 \pm 1,57$ мм). Большинство (72%) студентов начали курить под влиянием друзей. Существует положительная корреляция между PD и PI у курильщиков ($p=0,046$). Также наблюдается положительная корреляция между BOP и PD ($p=0,01$). Кроме того, существует положительная корреляция

между BOP, PD и PI у курящих ($p=0,026$) и положительная корреляция между PI, BOP и PD у некурящих ($p=0,0001$). **Заключение.** Курящие друзья являются наиболее важным фактором вовлечения в курение. Кроме того, среди курильщиков довольно низок показатель кровоточивости пародонта при зондировании из-за суживающего влияния табачного дыма. Наконец, необходимо провести более длительное исследование, чтобы получить более убедительные результаты о влиянии курения на заболевания пародонта.

INTRODUCTION

Periodontal health is defined by absence of clinically detectable inflammation [1]. According to the condition of the periodontium, there are 4 stages of periodontal health (structurally and clinically sound or reduced) and the relative treatment outcomes: (1) pristine periodontal health, with a structurally sound and uninflamed periodontium; (2) well-maintained clinical periodontal health, with a structurally and clinically sound (intact) periodontium; (3) periodontal disease stability, with a reduced periodontium, and (4) periodontal disease remission/control, with a reduced periodontium [2].

The term “periodontal disease” refers to a group of chronic inflammatory disease that affect the bone, ligament, and gingiva (the soft tissue that surrounds the teeth), as well as the alveolar bone that supports the teeth. Tobacco smoking is one of the most prevalent public health problems negatively influencing systemic and oral health problems, such as periodontal diseases and dental caries [3].

According to J. Reibel (2003), smoking has a number of negative oral and dental effects, including tooth discoloration, loss of taste and smell, melanosis, smoker’s palate, oral candidiasis, and dental caries [4]. Long-term smoking dramatically lowers salivary flow rate and worsens oral and dental conditions associated with dry mouth, particularly cervical caries, gingivitis, tooth mobility, calculus, and halitosis [5]. More than 300 carcinogens have been identified in tobacco smoke or in its water-soluble components that will leach into saliva [6]. In addition Smoking exerts a strong, chronic, and dose-dependent suppressive effect on gingival bleeding on probing which is a more sensitive clinical sign of gingivitis than changes in color [7]. According to research done by V. Kumar and M. Faizuddin (2011), smokers had less vascular density and less gingival vessel lumen [8]. Smoking is associated with excessive destruction of the supporting periodontal tissues, resulting in bone loss, pocket formation, and premature tooth loss. It is well established in the literature that bone loss and attachment loss are significantly more pronounced in smokers compared to non-smokers [9]. Quitting smoking has an additional beneficial effect in reducing probing depths following non-surgical treatment over a 12-month period [10].

In addition, the effect of smoking on surgical periodontal therapy. Smokers responds less favorably than non-smokers to non-surgical periodontal treatment, periodontal flap surgical procedures, periodontal regeneration in end-osseous defects and guided tissue regeneration for

Ключевые слова: курение, студенты-стоматологи, курящие, некурящие

ДЛЯ ЦИТИРОВАНИЯ:

Радхи Р.А., Джебур Х.Я., Джаббар С.А. Влияние курения на здоровье пародонта среди студентов стоматологического колледжа Басры: модели потребления и факторы риска. — *Клиническая стоматология*. — 2024; 27 (4): 12—15. DOI: 10.37988/1811-153X_2024_4_12

root coverage purpose [11]. Smoking cessation has been suggested to be effective in reducing wound complications of various types of invasive surgeries [12]. Smoking has a negative effect on bone regeneration after periodontal treatment. Patients should be advised that their smoking habit may result in poorer bone regeneration after periodontal treatment [13].

This study aims to assess periodontal health of smoker and nonsmoker under graduated dental students and to determine the possible factor of smoking and its effect on periodontal health.

MATERIALS AND METHODS

The study was carried out in period from November 2021 to May 2022. This study was cross-sectional and was carried out among dentistry students at college of dentistry, university of Basra. The sample was composed of 118 males, being 61 smokers and 57 nonsmokers. The total enrollment of male under graduated dental student was 450.

The inclusion criteria for sample screening was non-smokers and smokers under-graduated dental student between 18 and 25 years of age with no periodontal treatment in the previous 3 months, also absence of systemic or acute periodontal alterations and finally no antibiotic therapy within the previous 3 months.

Data collected included smoking habits, associated risk factors, and demographic factors, such as age, gender, marital status, residency status, current level of study, grade point average (GPA). Smoking habits were categorized as non-smoker and current smoker. Students’ smoking habits were assessed as: time starting smoking (before or after starting college), duration of smoking (in years), types (cigarettes, shisha, or both), frequency (daily or weekly), and quantity (number of cigarettes smoked daily), as well as what triggered the initiation of smoking (friends’ influence, smoking parents, stress, experimenting, reward for hard work, and boredom). Students’ intentions to quit in the future were assessed, as were smoking habits among parents, siblings, and friends.

The following clinical parameters were evaluated: Probing depth (PD), gingival bleeding on probing index (BOP) and plaque index (PI) [14].

Statistical analysis was performed for comparison between smokers and non-smokers, using plaque index, bleeding upon probing and pocket depth and adopting a 5% significance level. *T*-test, Mann—Whitney *U*-test and Spearman correlation test were used in the research.

RESULTS

In this study data analysis showed that smokers had a slightly higher PI than non-smokers student with significant difference ($p=0.018$; table 1). Furthermore, BOP and PD tend to be greater in smokers (table 2). The greater percentage of students had started smoking due to friends' influence (72%; table 3).

By using Spearman's correlation there is a positive correlation between PD and PI for smokers ($p=0.046$). Also there is a positive correlation between BOP and PD for non-smokers with statistically significant difference ($p=0.01$). Moreover, there is a positive correlation between BOP and PD, PI for smokers and there is a positive correlation between PI and BOP ($p=0.026$), PD for nonsmokers with high statistically significant difference ($p=0.0001$; table 4).

DISCUSSION

Tobacco smoking has been implicated in periodontal pathology through various mechanisms, including perturbations of the inflammatory and host responses to putative periodontal pathogens, alterations in the subgingival microbial communities, and a compromised healing potential of the tissues leading to imbalance of tissue homeostasis.

In the present study reveals that plaque accumulation among smoker students is higher than non-smokers student which is in accordance with the observations of Müller et al. (2002), which showed greater plaque accumulation for smokers than nonsmoker with a statistically significant difference [15]. Other study supposed that there is no significant difference in the PI between smokers and non-smokers [16]. It is important to highlight that the study subjects are dental students so they have good knowledge and oral hygiene measures. Furthermore the current result was found that bleeding on probing BOP and PD between smoker and non-smoker students tend towards greater means of bleeding on probing and pocket depth in smoker students but a statically not significant and this result agree with van der Weijden et al. (2001), as they said: there is no statistically significant differences between smokers and non-smokers as they found that the mean percentage

of sites that bled upon probing (76% of smokers, 72% of non-smokers) [17]. Another study shows disagreement in this point such as by T. Dietrich et al (2004) as they said: Smoking had a strong suppressive effect on gingival bleeding [18]. Regarding PD a study by G. Calsina et al. (2002) show disagreement with our study as they said: Among cases, probing depth, gingival recession and clinical attachment level were greater in smokers than in former smokers or non-smokers [19]. The possible explanation between our study and the previous studies mentioned above may due to difference in type of participants, in our study the participants are dental students who they had good oral hygiene instructions.

Regarding the correlation between BOP and PD, PI for both smoker and non-smoker students. The current work revealed that there was a positive correlation between BOP and PD, also there was a positive correlation between BOP and PI for both smokers and nonsmokers.

The current result was consistent with other results reported by S. Gonzalez et al. (2015) and S.C. Oliveira (2015), as they found a positive correlation between BOP and PI, PD, as they said that the supragingival plaque considered as a strong factor for increasing BOP, and the last one considered as a causative factor for increasing PD [20, 21].

These results suggested that an increase in BOP is a sign of increase a periodontal disease activity and vas versa, also plaque accumulation tend to be a risk and causative factor of increased BOP. Therefore, an establishment of good oral hygiene measures such as brushing, flossing and professional dental cleaning take its place in reduction of supragingival plaque and thus reduction of BOP. Furthermore, there was a positive correlation between PI and PD for both smoker and non-smoker students with a statistically significant difference. The current result was confirmed and consistent with other results reported by H.P. Muller et al. (2000) and L.I. Luzzi et al. (2007) as they found that dental plaque contributes to variety of periodontal problems as gingival inflammation and bone loss, thus increases BOP and PD [22, 23]. So the oral hygiene is mandatory to keep the mouth clean, hence improve the periodontal maintenance with as little as gingival inflammation and pocket depth.

In Basra city, there is a great need for clinical studies to establish baseline data on the prevalence of oral diseases

Table 1. The difference in of plaque index between study groups

Group	n	Plaque index	p (t-test)
Nonsmokers	57	0.609±0.397	0.018
Smokers	61	0.803±0.483	

Table 3. The trigger factors for smoking

Factor	no.	%
Friends influence	44	72
Stress	15	25
Experimenting	1	2
Grandfather	1	2
Total	61	100

Table 2. The difference in mean values of PD and BOP for smoker group and nonsmoker group

Index	Nonsmokers (n=57)			Smokers (n=61)			p (U-test)
	mean	median	min—max	mean	median	min—max	
BOP	0.13±0.09	0.11	0—0.44	0.14±0.10	0.12	0—0.47	0.688
PD (mm)	0.72±1.57	0.00	0—4.50	0.97±1.90	0.00	0—6.50	0.420

Table 4. Spearman correlation coefficients among BOP, PD and PI in groups

Group	n	BOP and PI		PD and PI		PD and BOP	
		r	p	r	p	r	p
Nonsmokers	57	0.385	0.003	0.339	0.010	0.294	0.026
Smokers	61	0.428	0.001	0.257	0.046	0.516	<0.001

and there is only one study published in 2013 regarding the prevalence of oral mucosal lesions with a limited sample [24].

The research involved only dental students and I tried to explain the effects of smoking on the periodontal tissues, in consideration that dental students are the group most aware of this aspect and interested in dental health.

Population-based smoking cessation programs should be implemented in an attempt to reduce the incidence of periodontal disease in populations with a high level of smoking exposure.

In PubMed, several number of papers linking oral pathology with COVID-19, where smoking is not the dominant risk factor. However, smoking is one of the important and dangerous factors for inflammation and destruction

of the periodontal tissues, but it does not lead to death. It is just a habit and not a disease.

CONCLUSION

The most important factors associated with smoking are the dental students having friends who are smokers, furthermore the percentage of bleeding is low since short duration of smoking in addition to the fact that the student were at a high level of education, finally longitudinal trials need to be performed in order to obtain more conclusive result regarding the effect of smoking in periodontal disease.

Conflict of interests. The authors declare no conflict of interests.

Received: 16.05.2024

Accepted: 16.09.2024

REFERENCES :

- Chapple I.L.C., et al. Periodontal health and gingival diseases and conditions on an intact and a reduced periodontium: Consensus report of workgroup 1 of the 2017 World Workshop on the Classification of Periodontal and Peri-Implant Diseases and Conditions. *J Periodontol.* 2018; 89 Suppl 1: S74-S84. [PMID: 29926944](#)
- Lang N.P., Bartold P.M. Periodontal health. *J Periodontol.* 2018; 89 Suppl 1: S9-S16. [PMID: 29926938](#)
- Beklen A., Sali N., Yavuz M.B. The impact of smoking on periodontal status and dental caries. *Tob Induc Dis.* 2022; 20: 72. [PMID: 36118559](#)
- Reibel J. Tobacco and oral diseases. Update on the evidence, with recommendations. *Med Princ Pract.* 2003; 12 Suppl 1: 22—32. [PMID: 12707498](#)
- Rad M., Kakoie S., Niliye Brojeni F., Pourdamghan N. Effect of long-term smoking on whole-mouth salivary flow rate and oral health. *J Dent Res Dent Clin Dent Prospects.* 2010; 4 (4): 110—4. [PMID: 23346336](#)
- Rao K., Babu S.G., Shetty U.A., Castelino R.L., Shetty S.R. Serum and salivary lactate dehydrogenase levels as biomarkers of tissue damage among cigarette smokers. A biochemical study. *Stomatologija.* 2017; 19 (3): 91—96. [PMID: 29339672](#)
- Sreedevi M., Ramesh A., Dwarakanath C. Periodontal status in smokers and nonsmokers: a clinical, microbiological, and histopathological study. *Int J Dent.* 2012; 2012: 571590. [PMID: 22505904](#)
- Kumar V., Faizuddin M. Effect of smoking on gingival microvasculature: A histological study. *J Indian Soc Periodontol.* 2011; 15 (4): 344—8. [PMID: 22368357](#)
- Bergström J. Tobacco smoking and chronic destructive periodontal disease. *Odontology.* 2004; 92 (1): 1—8. [PMID: 15490298](#)
- Chambrone L., Preshaw P.M., Rosa E.F., Heasman P.A., Romito G.A., Pannuti C.M., Tu Y.K. Effects of smoking cessation on the outcomes of non-surgical periodontal therapy: a systematic review and individual patient data meta-analysis. *J Clin Periodontol.* 2013; 40 (6): 607—15. [PMID: 23590649](#)
- Alexandridi F., Tsantila S., Pepelassi E. Smoking cessation and response to periodontal treatment. *Aust Dent J.* 2018; 63 (2): 140—149. [PMID: 28921548](#)
- Javed F., Al-Rasheed A., Almas K., Romanos G.E., Al-Hezaimi K. Effect of cigarette smoking on the clinical outcomes of periodontal surgical procedures. *Am J Med Sci.* 2012; 343 (1): 78—84. [PMID: 21804361](#)
- Patel R.A., Wilson R.F., Palmer R.M. The effect of smoking on periodontal bone regeneration: a systematic review and meta-analysis. *J Periodontol.* 2012; 83 (2): 143—55. [PMID: 21627463](#)
- Loe H., Silness J. Periodontal disease in pregnancy. I. Prevalence and severity. *Acta Odontol Scand.* 1963; 21: 533—51. [PMID: 14121956](#)
- Müller H.P., Stadermann S., Heinecke A. Longitudinal association between plaque and gingival bleeding in smokers and non-smokers. *J Clin Periodontol.* 2002; 29 (4): 287—94. [PMID: 11966925](#)
- Barbieri E.J., Ciaccio E.I. Depression of drug metabolism in the mouse by a combination of Mycobacterium butyricum and anaesthetics. *Br J Pharmacol.* 1979; 65 (1): 111—5. [PMID: 760885](#)
- van der Weijden G.A., de Slegte C., Timmerman M.F., van der Velden U. Periodontitis in smokers and non-smokers: intra-oral distribution of pockets. *J Clin Periodontol.* 2001; 28 (10): 955—60. [PMID: 11686814](#)
- Dietrich T., Bernimoulin J.P., Glynn R.J. The effect of cigarette smoking on gingival bleeding. *J Periodontol.* 2004; 75 (1): 16—22. [PMID: 15025212](#)
- Calsina G., Ramón J.M., Echeverría J.J. Effects of smoking on periodontal tissues. *J Clin Periodontol.* 2002; 29 (8): 771—6. [PMID: 12390575](#)
- Gonzalez S., Cohen C.L., Galván M., Alonizan F.A., Rich S.K., Slots J. Gingival bleeding on probing: relationship to change in periodontal pocket depth and effect of sodium hypochlorite oral rinse. *J Periodontol Res.* 2015; 50 (3): 397—402. [PMID: 25040766](#)
- Oliveira S.C., Slot D.E., Celeste R.K., Abegg C., Keijser B.J., Van der Weijden F.A. Correlations between two different methods to score bleeding and the relationship with plaque in systemically healthy young adults. *J Clin Periodontol.* 2015; 42 (10): 908—13. [PMID: 26212602](#)
- Müller H.P., Heinecke A., Eger T. Site-specific association between supragingival plaque and bleeding upon probing in young adults. *Clin Oral Investig.* 2000; 4 (4): 212—8. [PMID: 11218491](#)
- Luzzi L.I., Greggi S.L., Passanezi E., Sant'ana A.C., Lauris J.R., Cestari T.M. Evaluation of clinical periodontal conditions in smokers and non-smokers. *J Appl Oral Sci.* 2007; 15 (6): 512—7. [PMID: 19089190](#)
- Al-Essa H.S., Fadil A.G. The profile of oral lesions in patients attending oral diagnosis clinic at the College of Dentistry, University of Basra, Iraq. *International Journal of Medical Research & Health Sciences.* 2019; 8 (4): 23—29. <https://tinyurl.com/3vx5hw2k>

DOI: 10.37988/1811-153X_2024_4_16

[Л.П. Кисельникова,](#)

д.м.н., профессор, зав. кафедрой детской стоматологии

[А.А. Гутник,](#)

ассистент кафедры детской стоматологии

[И.Г. Островская,](#)

д.м.н., профессор кафедры биологической химии

Российский университет
медицины, 127006, Москва, Россия

Реферат. Доказано, что у детей и взрослых, страдающих сахарным диабетом 1-го типа (СД-1) наблюдается высокая распространенность воспалительных заболеваний пародонта. Наряду с традиционными методами лечения заболеваний тканей пародонта появились новые методы, основанные на местном воздействии цитокинов в полости рта. **Материалы и методы.** В ходе исследования было сформировано 3 группы детей 6—17 лет. В I ($n=20$) и во II ($n=19$) группу включили пациентов с СД-1 и признаками воспаления пародонта — хроническим катаральным гингивитом. Дети без соматической патологии составили контрольную III группу ($n=20$). Всем пациентам провели санацию полости рта. Пациентам I группы наряду с традиционным лечением заболеваний пародонта было назначено средство «Суперлимф», содержащее комплекс естественных цитокинов. Эффективность лечения оценивали путем определения клинических показателей (ОHI-S, API, CPI, GI, PMA) и лабораторных параметров ротовой жидкости (IL-1 β , TNF- α , IL-4, IL-10, IgA, IgG, IgM) до лечения и спустя 1 месяц. **Результаты** лечения показали улучшение клинических показателей, однако более выраженные изменения наблюдались у детей I группы (снижение CPI на 75%, GI на 57,6%, PMA на 62,5%, OHI-S на 52,6%, API на 49,4%) по сравнению со II группой, где CPI снизился на 33%, GI на 35%, PMA на 20%, OHI-S на 33%, API на 66%.

Клинико-иммунологическая оценка эффективности лечения воспалительных заболеваний пародонта у детей с сахарным диабетом 1-го типа

Кроме того, у детей I группы после лечения отмечалось уменьшение количества про- и противовоспалительных цитокинов в ротовой жидкости. Так, уровень IL-1 β снизился в 1,4 раза, TNF- α практически не обнаруживался, уровень IL-4 сократился в 2,3 раза, а IL-10 почти не определялся. Также положительно изменилось содержание иммуноглобулинов: концентрация IgA и IgM уменьшилась в 1,2 раза, а IgG выросла в 1,2 раза. **Заключение.** Использование средства «Суперлимф» на основе цитокинов показало высокую клиническую и иммунологическую эффективность в уменьшении воспалительных процессов тканей пародонта у детей с сахарным диабетом 1-го типа, что позволяет включать данное средство в схему комплексного лечения воспалительных заболеваний тканей пародонта.

Ключевые слова: дети, сахарный диабет 1-го типа, цитокины, заболевания пародонта

ДЛЯ ЦИТИРОВАНИЯ:

Кисельникова Л.П., Гутник А.А., Островская И.Г. Клинико-иммунологическая оценка эффективности лечения воспалительных заболеваний пародонта у детей с сахарным диабетом 1-го типа. — *Клиническая стоматология*. — 2024; 27 (4): 16—22. DOI: 10.37988/1811-153X_2024_4_16

[L.P. Kiselnikova,](#)Doctor of Science in Medicine, full professor
of the Pediatric dentistry Department[A.A. Gutnick,](#)Assistant at the Pediatric dentistry
Department[I.G. Ostrovskaya,](#)Doctor of Science in Medicine, full professor
of the Biochemistry DepartmentRussian University of Medicine,
127006, Moscow, Russia

Clinical and immunological assessment of the effectiveness of treatment of inflammatory periodontal diseases in children with type 1 diabetes mellitus

Abstract. It is proved that children and adults suffering from type 1 diabetes mellitus (DM-1) have a high prevalence of inflammatory periodontal diseases. Along with traditional methods of treatment of periodontal tissue diseases, new methods based on the local effect of cytokines in the oral cavity have appeared. **Materials and methods.** In the course of the study 3 groups of children 6—17 years old were formed. Group I ($n=20$) and II ($n=19$) included patients with DM-1 and signs of periodontal inflammation — chronic catarrhal gingivitis. Children

without somatic pathology made up the control group III ($n=20$). All patients underwent oral cavity sanitation. Along with the traditional treatment of periodontal diseases, the patients of group I were prescribed “Superlymph” containing a complex of natural cytokines. Treatment efficacy was evaluated by determining clinical parameters (OHI-S, API, CPI, GI, PMA) and laboratory parameters of oral fluid (IL-1 β , TNF- α , IL-4, IL-10, IgA, IgG, IgM) before treatment and after 1 month. **Results.** The treatment results showed improvement in clinical parameters, but more

expressed changes were observed in group I children (reduction of CPI by 75%, GI by 57.6%, PMA by 62.5%, OHI-S by 52.6%, API by 49.4%) compared to group II, where CPI decreased by 33%, GI by 35%, PMA by 20%, OHI-S by 33%, API by 66%. In addition, Group I children showed a decrease in the amount of pro- and anti-inflammatory cytokines in the oral fluid after treatment. Thus, the level of IL-1 β decreased 1.4 times, TNF- α was almost undetectable, the level of IL-4 decreased 2.3 times, and IL-10 was almost undetectable. The content of immunoglobulins also changed positively: the concentration of IgA and IgM decreased 1.2 times, and IgG increased 1.2 times. **Conclusion.** The use of "Superlymph" on the basis of cytokines showed high clinical and immunological efficiency in reducing inflammatory processes of periodontal tissues

ВВЕДЕНИЕ

Сахарный диабет 1-го типа (СД-1) является многофакторным аутоиммунным заболеванием эндокринной системы, которое имеет генетическую предрасположенность.

По данным Международной федерации сахарного диабета IDF (International Diabetes Federation), в последние годы отмечается неуклонный рост количества новых случаев заболеваемости детей СД-1. Так, число ранее выявленных случаев заболеваемости детей СД-1 до 15 лет в 2021 г. составило 651,7 тыс., а число новых зарегистрированных случаев — 108,3 тыс. Однако данные цифры значительно возрастают при расширении возрастных рамок до 20 лет: число ранее выявленных случаев заболеваемости СД-1 среди детей и подростков в 2021 г. составляет 1211,9 тыс., а число новых случаев — 149,5 тыс. [1].

По данным Федерального регистра сахарного диабета РФ, общая численность детей (до 18 лет) с СД-1 в РФ на 30.06.2024 составила 52 250 человек.

Деструктивные процессы, происходящие в поджелудочной железе при СД-1, способствует развитию ряда изменений в полости рта, нарушению ее гомеостаза. Многими учеными было выявлено, что одной из особенностей проявления СД в полости рта как у детей, так и у взрослых является высокая распространенность заболеваний пародонта. Причем по мере увеличения длительности или ухудшения компенсации СД-1 частота и тяжесть заболеваний пародонта у таких пациентов возрастает [2–5].

В развитии любых воспалительных реакций особая роль отводится цитокинам — ключевым модуляторам гомеостаза. По некоторым данным, за счет увеличения количества провоспалительных цитокинов у детей с признаками воспаления тканей пародонта отмечаются изменения цитокинового профиля ротовой жидкости [6]. У детей с СД-1 и признаками воспаления тканей пародонта также наблюдались изменения цитокинового профиля в ротовой жидкости в виде преобладания активности группы провоспалительных цитокинов. В исследованиях, проведенных И.М. Быковым с соавт. (2017) было выявлено, что в ротовой жидкости детей с компенсированным течением СД-1 отмечалось повышение уровня IL-1 β на 26,8% по сравнению со значениями соматически здоровых детей, а в стадии декомпенсации прирост данного показателя составлял 143,8%.

in children with type 1 diabetes mellitus, which allows to include this product in the scheme of complex treatment of inflammatory diseases of periodontal tissues.

Key words: children, type 1 diabetes mellitus, cytokines, periodontal diseases

FOR CITATION:

Kiselnikova L.P., Gutnick A.A., Ostrovskaya I.G. Clinical and immunological assessment of the effectiveness of treatment of inflammatory periodontal diseases in children with type 1 diabetes mellitus. *Clinical Dentistry (Russia)*. 2024; 27 (4): 16—22 (In Russian). DOI: 10.37988/1811-153X_2024_4_16

Уровень ФНО- α среди детей с компенсированным и декомпенсированным СД-1 был соответственно на 319,2 и 182,8% выше по сравнению с детьми без соматической патологии [7–10].

Наряду с традиционными методами лечения заболеваний тканей пародонта, направленными на устранение этиологического фактора и некоторые звенья патогенеза, необходимо отметить новые подходы в лечении заболеваний пародонта, основанные на местном воздействии цитокинов в полости рта. Использование средств на основе цитокинов уже показало положительные результаты в пародонтологической практике при лечении хронического генерализованного пародонтита разной степени тяжести и при проведении хирургических вмешательств в челюстно-лицевой области: дентальная имплантация, удаление третьих постоянных моляров, субантральная аугментация, цистотомия. Клиническая эффективность выражалась в более быстром исчезновении признаков воспаления тканей пародонта (гиперемия, кровоточивость, отечность), а также в сокращении сроков длительности воспалительных явлений после хирургических манипуляций в челюстно-лицевой области и ускоренной эпителизации раневых поверхностей. Так, в исследовании А.И. Грудянова (2021) проводилось изучение клинической эффективности комплекса природных цитокинов и антимикробных пептидов при лечении пациентов с хроническим генерализованным пародонтитом средней степени тяжести. Всем пациентам проводили удаление зубных отложений, обучали их правилам индивидуальной гигиены полости рта, однако пациенты основной группы наряду с этим использовали средство «Суперлимф». Критериями успешности лечения считали отсутствие визуальных признаков воспаления: гиперемии, отека десны, а также снижение кровоточивости десны при ее зондировании. Если в начале исследования клинические показатели воспаления тканей пародонта были приблизительно одинаковы в обеих группах, то у пациентов, применявших средство «Суперлимф», через 7 дней наблюдалось более интенсивное снижение клинических показателей воспаления тканей пародонта: индекс Мюллемана в основной группе уменьшился с 3,0 до 1,7 условных единиц, в группе сравнения — с 3,0 до 2,0 условных единиц. Значение индекса РМА пациентов основной группы уменьшилось с 30 до 16%, а в группе сравнения — с 30 до 20% [11–15].

Таким образом, представляется актуальной возможность использования средств на основе цитокинов

в схеме комплексного лечения воспалительных заболеваний пародонта у детей с СД-1.

Цель — оценить эффективность лечения воспалительных заболеваний пародонта у детей с сахарным диабетом 1-го типа с помощью средств на основе цитокинов.

МАТЕРИАЛЫ И МЕТОДЫ

В ходе исследования были сформированы 3 группы пациентов в возрасте от 6 до 17 лет:

- I — 20 пациентов с СД-1 и хроническим катаральным гингивитом, лечение которого проводилось традиционным способом с дополнительным применением средства «Суперлимф»;**
- II — 19 пациентов с СД-1 и хроническим катаральным гингивитом, лечение которого проводилось только традиционным способом;**
- III — 20 детей без соматической патологии (I—II группы здоровья, контрольная группа).**

Перед началом исследования от родителей пациентов было получено добровольное информированное согласие. Все дети I и II групп имели подтвержденный диагноз «сахарный диабет 1-го типа» на основании выписного эпикриза из истории болезни медицинского учреждения, в котором осуществляется их диспансерное наблюдение по поводу основного заболевания. Обследование проводилось на базе отделения детской стоматологии клиники «Центр стоматологии и челюстно-лицевой хирургии» Российского университета медицины.

Детям I и II групп в схему комплексного лечения хронического катарального гингивита было включено антисептическое средство (0,05%-ный раствор хлоргексидина), которое пациенты применяли путем полоскания 2 раза в день на протяжении 7 дней.

Пациентам I группы наряду с традиционным лечением было назначено средство «Суперлимф» в виде альгинатных пластин, содержащих белково-минеральный комплекс естественных цитокинов (IL-1 β , IL-2, IL-6, TNF- α , фактор, ингибирующий миграцию фагоцитов, трансформирующий фактора роста) и антимикробных пептидов. Данное средство пациенты использовали самостоятельно в соответствии с инструкцией: пластины фиксировали 3–4 раза в день на воспаленные

Таблица 1. Результаты клинического обследования до лечения
Table 1. Results of clinical examination before treatment

Показатель	I группа (n=20)	II группа (n=19)	III группа (n=20)
ОНИ-S	1,9 [1,2–2,2]	1,8 [1,2–2,2]	1,8 [1–2,2]
API, %	85 [67–100]	88 [81–100]	84 [58–95]
CPI	6 [2–6]*	6 [5–6]*	2 [0–4]
GI	1,7 [1,3–2,0]	2,0 [1,5–2,0]	1,1 [0,5–2,0]
PMA, %	48 [27–63]*	40 [35–44]*	15 [0–38]
КПУ	3 [0–6]	3 [1–8]	3,5 [0–5]

Примечание. * — статистически достоверно значимое отличие от показателя III группы ($p < 0,05$).

участки десны и оставляли до их полного растворения. Длительность курса данного вида лечения составляла 8 дней.

Всем участникам исследования проводилась санация полости рта с предварительным сеансом профессиональной гигиены полости рта, после чего были даны рекомендации по выбору средств для индивидуальной гигиены полости рта (зубная щетка средней жесткости, зубные пасты с экстрактами лекарственных трав и 1450 ppm фтора, зубная нить, ирригаторы).

Эффективность лечения воспаления пародонта в I и во II группах оценивали по изменению гигиенических и пародонтологических индексов до лечения и спустя 1 месяц. У детей I группы также изучали динамику лабораторных параметров ротовой жидкости до лечения и спустя 1 месяц.

В ходе исследования определяли индекс гигиены полости рта по Грину–Вермильону (ОНИ-S), индекс налета на апроксимальных поверхностях (API), коммунальный пародонтальный индекс (CPI), индекс гингивита (GI), папиллярно-маргинально-альвеолярный индекс (PMA), индекс интенсивности кариеса (КПУ).

Лабораторную диагностику ротовой жидкости в I группе проводили для исследования концентрации цитокинов IL-1 β , TNF- α , IL-4 и IL-10 и иммуноглобулинов IgA, IgG и IgM. Забор ротовой жидкости проводился с 9 до 11 часов утра, до выполнения гигиенических манипуляций, в спокойной обстановке. Общее время сбора ротовой жидкости составляло 5 минут, после чего пробирки помещали в холодильную камеру при -22°C . Перед началом исследования образцы ротовой жидкости медленно размораживали при комнатной температуре $+25^{\circ}\text{C}$ и центрифугировали при 3000 об./мин. в течение 15 минут. В полученной надосадочной жидкости методом иммуноферментного анализа на спектрометре Bio-Rad (США) и реактивов «Вектор-Бест» (Россия) определяли концентрацию искомым интерлейкинов и иммуноглобулинов.

При статистической обработке данных ввиду ненормального вида распределения применяли непараметрические методы анализа. Статистическую значимость межгрупповых различий оценивали с помощью критерия Манна–Уитни. Оценку статистической значимости зависимых пар (до и после лечения) проводили по критерию Вилкоксона. Также проводили корреляционный анализ по Спирмену. Различия считали достоверными при $p < 0,05$.

РЕЗУЛЬТАТЫ И ОБСУЖДЕНИЕ

При изучении гигиенического состояния полости рта было выявлено, что медианы значений ОНИ-S у детей всех групп соответствовали удовлетворительному уровню, а медианы API — недопустимому уровню гигиены и статистически значимых отличий между группами не определено (табл. 1).

Изучение состояния тканей пародонта показало, что распространенность хронического катарального гингивита среди детей с СД-1 составила 100%, в то время как в контрольной группе этот показатель был равен 55%.

Оценка состояния тканей пародонта (СРІ) показала, что среди пациентов I и II групп медиана количества пораженных секстантов была равна 6, в то время как в III группы она была равна 2 ($p < 0,05$), что указывало на развитие у детей с СД-1 генерализованного характера хронического катарального гингивита. Степень воспаления тканей пародонта (РМА) показала, что среди пациентов I и II групп степень воспаления пародонта была выше (РМА=48% в I группе и 40% во II группе), чем среди соматически здоровых детей (РМА=15%), что также было статистически значимо ($p < 0,05$).

Наряду с параметрами стоматологического статуса у детей с СД-1 учитывали уровень гликированного гемоглобина (HbA1c), медиана которого составила 7,5%. Полученные данные позволили провести корреляционный анализ по Спирмену между уровнем гликированного гемоглобина и значениями пародонтологических индексов, в результате которого были выявлены заметные статистически значимые взаимосвязи, что указывает на определенное влияние СД-1 на состояние тканей пародонта (табл. 2, $p < 0,05$).

Анализ ротовой жидкости позволил выявить значимые изменения в цитокиновом профиле у пациентов с СД-1 (табл. 3). Уровень IL-1 β среди пациентов I группы оказался в 1,2 раза выше, чем у детей из III группы, а это может свидетельствовать о повышенной воспалительной активности у пациентов с диабетом. В то же время медиана уровня TNF- α у детей с диабетом была в 1,3 раза ниже, чем у здоровых детей, что может указывать на различия в воспалительных процессах между этими группами.

Отдельного внимания заслуживает уровень IL-4, который у детей с СД-1 оказался выше в 1,3 раза по сравнению с детьми без соматической патологии. Это может отражать усиленную аллергическую реакцию или регуляторные изменения в иммунной системе. Напротив, содержание IL-10 было в 1,2 раза ниже у детей I группы, что может быть связано с нарушением противовоспалительного ответа.

Исследование специфических факторов иммунной защиты в ротовой полости показало незначительное (в 1,04 раза) снижение уровня IgA у пациентов с диабетом, что может указывать на определенные сложности в местной иммунной защите. Уровень IgM у детей I группы оказался несколько выше (в 1,08 раза), однако это не имело статистически значимой разницы. С другой стороны, содержание IgG было в 1,9 раза ниже у пациентов с СД-1, что является статистически значимым результатом и может свидетельствовать о дефиците гуморального иммунитета у этих пациентов.

У детей I группы, которые в комплексном лечении хронического катарального гингивита использовали средство на основе цитокинов, через 1 месяц после начала лечения отмечалось статистически значимое снижение всех клинических параметров: СРІ на 75%, GI на 57,6%, РМА на 62,5%, ОНІ-S на 52,6%, АРІ на 49,4% ($p < 0,05$). Стоит также отметить, что у большинства (17) детей основной группы спустя 1 месяц после начала лечения гигиеническое состояние полости рта (ОНІ-S) улучшилось до хорошего уровня,

Таблица 2. Корреляционный анализ взаимосвязи между концентрацией гликированного гемоглобина и значениями пародонтологических индексов у детей с сахарным диабетом 1-го типа

Table 2. The results of the Spearman correlation analysis between the level of glycated hemoglobin and the values of periodontal indices in children with type 1 diabetes mellitus

Пара показателей	r	p
HbA1c и СРІ	0,62	<0,05
HbA1c и GI	0,63	<0,05
HbA1c и РМА	0,50	<0,05

Таблица 3. Результаты исследования показателей местного иммунитета в ротовой жидкости пациентов

Table 3. Results of the study of indicators of local immunity in the oral fluid of patients

Показатель	I группа (n=20)	III группа (n=20)
IL-1 β , пг/мл	80,36 [50,54–192,70]	67,46 [19,37–149,20]
TNF- α , пг/мл	4,33 [1,83–8,96]	5,51 [1,20–7,16]
IL-4, пг/мл	2,94 [2,01–4,52]	2,34 [1,67–4,43]
IL-10, пг/мл	5,75 [3,66–9,66]	7,18 [1,97–8,87]
IgA, мг/мл	348,25 [307,40–398,15]	362,73 [301,63–408,29]
IgG, мг/мл	118,90 [77,96–173,80]*	221,56 [171,17–264,55]
IgM, мг/мл	570,35 [414,80–626,60]	530,42 [347,96–633,18]

Примечание. * – статистически достоверно значимое отличие от показателя III группы ($p < 0,05$).

стала преобладать легкая степень воспаления тканей пародонта (РМА=18; $p < 0,05$; табл. 4).

Среди детей II группы, у которых лечение хронического катарального гингивита проводили традиционным способом, также отмечалась положительная динамика клинических показателей, но не столь выраженная, как у пациентов I группы: индекс РМА снизился на 20%, ОНІ-S – на 33%, АРІ – на 66% ($p < 0,05$). Медианы

Таблица 4. Оценка клинической эффективности лечения хронического катарального гингивита у детей с сахарным диабетом 1-го типа

Table 4. Evaluation of the clinical efficacy of treatment of chronic catarrhal gingivitis in children with type 1 diabetes mellitus

Показатель	Этап наблюдения	I группа (n=20)	II группа (n=19)	p
ОНІ-S	До лечения	1,9 [1,2–2,2]	1,8 [1,2–2,2]	>0,05
	Через 1 месяц	0,9 [0,7–1]*	1,2 [0,7–1,6]*	>0,05
АРІ, %	До лечения	85 [67–100]	88 [81–100]	>0,05
	Через 1 месяц	43 [39,5–61]*	58 [50–79]*	>0,05
СРІ	До лечения	6 [2–6]	6 [5–6]	>0,05
	Через 1 месяц	1,5 [0–2,5]*	4 [4–6]	<0,05
GI	До лечения	1,6 [1,3–2]	2 [1,5–2]	>0,05
	Через 1 месяц	0,7 [0,3–1,3]*	1,3 [0,7–2]	<0,05
РМА, %	До лечения	48 [27–62,5]	40 [35–43,5]	>0,05
	Через 1 месяц	18 [10,5–23]*	32 [22–37]*	<0,05

Примечание. * – статистически достоверно значимое отличие от значения до лечения по критерию Вилкоксона ($p < 0,05$).

Таблица 5. Оценка эффективности лечения хронического катарального гингивита у пациентов I группы по показателям ротовой жидкости
Table 5. Evaluation of the effectiveness of treatment of chronic catarrhal gingivitis in children of group I by oral fluid parameters

Показатель	До лечения	Через 1 месяц
IL-1 β , пг/мл	80,36 [50,54–192,7]	57,88 [31,06–124,10]*
TNF- α , пг/мл	4,33 [1,83–8,96]	0 [0–0] *
IL-4, пг/мл	2,94 [2,01–4,52]	1,29 [0,14–2,72]*
IL-10, пг/мл	5,75 [3,66–9,66]	0 [0–0,52]*
IgA, мг/мл	348,25 [307,40–398,15]	291,05 [268,97–367,80]*
IgG, мг/мл	118,90 [77,96–173,80]	148,15 [100,30–175,50]
IgM, мг/мл	570,35 [414,80–626,60]	475,20 [293,85–569,90]*

Примечание. * – статистически значимые отличия в группах относительно начального значения до лечения по критерию Вилкоксона, $p < 0,05$.

значений CPI и GI также уменьшились на 33 и 35% соответственно, однако данные отличия не были статистически значимы ($p > 0,05$).

Следует также отметить, что у детей без соматической патологии, которые имели признаки воспаления десен, после проведения профессиональной гигиены полости рта и нормализации индивидуальной гигиены отмечалось полное купирование воспалительных явлений пародонта.

Через 1 месяц после начала лечения у детей с СД-1 наблюдается выраженное изменение иммунологических параметров ротовой жидкости. Анализ результатов исследования указывает на значительное снижение как провоспалительных, так и противовоспалительных цитокинов. В частности, уровень IL-1 β уменьшился в 1,4 раза, а TNF- α практически не обнаруживался в ротовой жидкости (табл. 5).

Также было отмечено, что содержание IL-4 после лечения сократилось в 2,3 раза, а IL-10 почти не определялся, что свидетельствует о значительном изменении иммунного ответа у пациентов. Наряду с цитокинами отмечалось снижение уровня иммуноглобулинов: концентрации IgA и IgM уменьшились в 1,2 раза. Уровень IgG в ротовой жидкости детей с СД-1 после лечения, напротив, показал рост в 1,2 раза. Однако это отличие не оказалось статистически значимым, а это может указывать на более сложную регуляцию данного показателя в контексте иммунного ответа.

В целом, результаты анализа показывают, что лечение детей с СД-1 приводит к значительным изменениям иммунологического профиля ротовой жидкости, а это свидетельствует о снижении интенсивности воспалительного процесса в полости рта и уменьшении антигенной нагрузки. В то же время увеличение количества иммуноглобулина G может быть связано с его относительно более поздним образованием клетками иммунной системы (вторичный иммунный ответ) и относительно длительным периодом полужизни.

ЗАКЛЮЧЕНИЕ

Изучение клинических параметров стоматологического статуса у детей с СД-1 показало важные отличия

между ними и соматически здоровыми детьми. В частности, выяснилось, что воспалительные заболевания тканей пародонта встречаются у 100% детей с СД-1, тогда как у здоровых детей этот показатель составляет 55%. При этом гигиеническое состояние полости рта у обеих групп было практически одинаковым. Выявленные нами клинические отличия состояния тканей пародонта у детей с СД-1 коррелируют с данными, полученными ранее R. Sadeghi и соавт. (2017), А.К. Иорданишвили и соавт. (2017), Д.А. Доменюком и соавт. (2017) [2, 3, 7–9].

Известно, что уровень компенсации СД-1 играет большую роль в развитии воспалительных заболеваний пародонта.

У детей с СД-1 часто наблюдаются колебания уровня глюкозы в крови, что может негативно сказываться на состоянии всего организма, включая ткани пародонта. Хронически повышенный уровень глюкозы может способствовать изменению сосудистой проницаемости, снижению способности тканей к восстановлению и увеличению воспалительной реакции [1]. Все это создает благоприятные условия для развития воспалительных заболеваний пародонта несмотря на адекватную гигиену полости рта.

По результатам проведенных нами лабораторных исследований ротовой жидкости выявлено, что изменения в цитокиновом профиле и уровнях иммуноглобулинов у детей с СД-1 по сравнению с соматически здоровыми детьми указывают на сложное взаимодействие воспалительных, аллергических и иммунных процессов. У детей с СД-1 в ротовой жидкости наблюдается повышенный уровень провоспалительных цитокинов. Это указывает на наличие хронического воспалительного состояния. Провоспалительные цитокины, такие как IL-1, IL-6 и TNF- α , играют ключевую роль в воспалительных процессах. Их повышенная концентрация может свидетельствовать о том, что у этих детей наблюдается постоянная активация иммунной системы, а это может способствовать развитию и прогрессированию различных осложнений, связанных с диабетом. Повышенный уровень IgM может указывать на активную начальную фазу иммунного ответа, где IgM является первым антителом, вырабатываемым для борьбы с инфекциями. Повышение уровня IgM у детей с СД-1 может говорить о постоянной активации иммунной системы в ответ на воспаление или инфекционные агенты. IgA играет важную роль в местной иммунной защите. Понижение уровня IgA может привести к снижению защиты слизистых оболочек, а следовательно, к повышенной восприимчивости к инфекциям. Полученные в ходе лабораторного исследования данные также согласуются с результатами других исследователей: Д.А. Доменюка и соавт. (2017), С. Duque и соавт. (2017), Т. Volyarova-Kopova и соавт. (2020) [9–12, 8].

Основным антителом, обеспечивающим долговременную защиту и память иммунной системы, является IgG. Возможно, снижение его уровня в полости рта

свидетельствует о недостаточной защите от повторных инфекций и о слабом гуморальном иммунном ответе.

В совокупности эти данные указывают на то, что у детей с СД-1 нарушен баланс в работе иммунной системы, что может приводить к отдельным и комбинированным проблемам, связанным с воспалением и иммунными процессами. Это требует дополнительного внимания в клинической работе и, возможно, индивидуализированного подхода к лечению и профилактике инфекционных и воспалительных осложнений у этой группы пациентов.

Использование средства на основе цитокинов показало высокую эффективность в уменьшении воспалительных процессов и улучшении гигиенического состояния полости рта у детей с СД-1.

Традиционное лечение заболеваний пародонта у детей с СД-1 (II группа) также привело к улучшению клинических показателей, но данные изменения были менее выражены по сравнению с I группой. Важно отметить, что изменения пародонтологических индексов CPI и GI не были статистически значимыми, что свидетельствует о меньшей эффективности традиционного лечения в отношении воспалительных процессов тканей пародонта.

Использование средства на основе цитокинов у детей с СД-1 оказалось более эффективным в уменьшении признаков воспаления пародонта и улучшении гигиенического состояния полости рта по сравнению с традиционными методами лечения. Значительные статистически значимые изменения всех основных гигиенических и пародонтологических индексов в I группе подтверждают высокую эффективность этого метода лечения.

Изучение динамики изменения иммунологических параметров ротовой жидкости у детей с СД-1 после

лечения показало снижение уровней как провоспалительных (IL-1 β и TNF- α), так и противовоспалительных цитокинов (IL-4 и IL-10), а это говорит о снижении общей активности воспалительных процессов в ротовой полости. Вышесказанное может означать, что после проведенного лечения ткани десны менее подвержены воспалению, что положительно сказывается на общем состоянии тканей полости рта. Уменьшение количества иммуноглобулинов IgA и IgM указывает на снижение антигенной нагрузки. Это значит, что иммунная система реже сталкивается с антигенами (инфекционными агентами или другими возбудителями), которые участвуют в активации иммунного ответа.

Одновременное уменьшение уровней про- и противовоспалительных цитокинов наряду с уменьшением содержания иммуноглобулинов IgA и IgM в полости рта говорит о снижении воспалительных явлений в полости рта и антигенной нагрузки у детей I группы. Это может свидетельствовать о благоприятных изменениях в иммунной системе, снижении риска развития инфекционных и воспалительных заболеваний в ротовой полости.

Таким образом, клинико-лабораторные результаты проведенного исследования показали эффективность включения средств на основе цитокинов в схему комплексного лечения воспалительных заболеваний тканей пародонта у детей с СД-1.

Конфликт интересов. Авторы декларируют отсутствие конфликта интересов.

Поступила: 29.07.2024 **Принята в печать:** 31.10.2024

Conflict of interests. The authors declare no conflict of interests.
Received: 29.07.2024 **Accepted:** 31.10.2024

ЛИТЕРАТУРА:

1. Diabetes incidence and prevalence in children and adolescents. — In: IDF diabetes atlas, 10th edition. — Brussels: International Diabetes Federation, 2021. — P. 43. [PMID: 35914061](#)
2. Sadeghi R., Taleghani F., Mohammadi S., Zohri Z. The effect of diabetes mellitus type I on periodontal and dental status. — *J Clin Diagn Res.* — 2017; 11 (7): ZC14—ZC17. [PMID: 28893034](#)
3. Иорданишвили А.К., Солдатова Л.Н., Переверзев В.С., Жмудь М.В., Жмудь О.Н. Стоматологическое здоровье детей, страдающих сахарным диабетом I типа и пути его улучшения. — *Российский вестник перинатологии и педиатрии.* — 2017; 1: 121—126. [eLibrary ID: 29114784](#)
4. Чуйкин С.В., Акатьева Г.Г., Малиевский О.А., Макушева Н.В., Байбурина Э.К., Кучук К.Н., Чуйкин Г.Л., Петрова Е.А. Анализ стоматологического статуса у детей с сахарным диабетом первого типа. Обзор литературы. — *Стоматология детского возраста и профилактика.* — 2022; 3 (83): 236—243. [eLibrary ID: 49539090](#)
5. Maksymenko A.I., Sheshukova O.V., Kuz I.O., Lyakhova N.A., Tkachenko I.M. The level of interleukin-18 in the oral fluid in primary school children with chronic catarrhal gingivitis and type I diabetes mellitus. — *Wiad Lek.* — 2021; 74 (6): 1336—1340. [PMID: 34159915](#)

REFERENCES:

1. Diabetes incidence and prevalence in children and adolescents. In: IDF diabetes atlas, 10th edition. Brussels: International Diabetes Federation, 2021. P. 43. [PMID: 35914061](#)
2. Sadeghi R., Taleghani F., Mohammadi S., Zohri Z. The effect of diabetes mellitus type I on periodontal and dental status. *J Clin Diagn Res.* 2017; 11 (7): ZC14—ZC17. [PMID: 28893034](#)
3. Iordanishvili A.K., Soldatova L.N., Pereverzev V.S., Zhmud M.V., Zhmud O.N. Dental health in children with type 1 diabetes mellitus and ways of its improvement. *Russian Bulletin of Perinatology and Pediatrics.* 2017; 1: 121—126 (In Russian). [eLibrary ID: 29114784](#)
4. Chuykin S.V., Akatyeva G.G., Malievsky O.A., Makusheva N.V., Bayburina E.K., Kuchuk K.N., Chuykin G.L., Petrova E.A. Analysis of dental status in children with type I diabetes mellitus: a literature review. *Pediatric Dentistry and Profilaxis.* 2022; 3 (83): 236—243 (In Russian). [eLibrary ID: 49539090](#)
5. Maksymenko A.I., Sheshukova O.V., Kuz I.O., Lyakhova N.A., Tkachenko I.M. The level of interleukin-18 in the oral fluid in primary school children with chronic catarrhal gingivitis and type I diabetes mellitus. *Wiad Lek.* 2021; 74 (6): 1336—1340. [PMID: 34159915](#)

6. Bolyarova-Konova T., Petkova S., Mihaylova H., Velikova T., Ivanova-Todorova E., Tumangelova-Yuzeir K., Todorova D. Concentrations of interleukin-1 β in gingival crevicular fluid and saliva — a potential diagnostic biomarker of periodontal diseases. — *Folia Med (Plovdiv)*. — 2020; 62 (4): 825—830. [PMID: 33415925](#)
7. Быков И.М., Ивченко Л.Г., Доменюк Д.А., Костюкова Н.Ю., Сторожук П.Г., Илиджев Д.М. Уровень провоспалительных саливарных цитокинов у детей с аутоиммунным сахарным диабетом в различные фазы компенсации эндокринопатии. — *Кубанский научный медицинский вестник*. — 2017; 4: 39—48. [eLibrary ID: 30062257](#)
8. Доменюк Д.А., Давыдов Б.Н., Гильмиярова Ф.Н., Ивченко Л.Г. Влияние тяжести течения сахарного диабета I типа у детей на стоматологический статус и иммунологические, биохимические показатели сыворотки крови и ротовой жидкости. Часть I. — *Пародонтология*. — 2017; 2 (83): 53—60. [eLibrary ID: 29232384](#)
9. Доменюк Д.А., Давыдов Б.Н., Гильмиярова Ф.Н., Ивченко Л.Г. Влияние тяжести течения сахарного диабета I типа у детей на стоматологический статус и иммунологические, биохимические показатели сыворотки крови и ротовой жидкости. Часть II. — *Пародонтология*. — 2017; 3 (84): 36—41. [eLibrary ID: 30060555](#)
10. Duque C., João M.F., Camargo G.A., Teixeira G.S., Machado T.S., Azevedo R.S., Mariano F.S., Colombo N.H., Vizoto N.L., Mattos-Graner R.O. Microbiological, lipid and immunological profiles in children with gingivitis and type 1 diabetes mellitus. — *J Appl Oral Sci*. — 2017; 25 (2): 217—226. [PMID: 28403363](#)
11. Латюшина Л.С., Пиотрович А.В., Долгушин И.И. Влияние локального применения рекомбинантных цитокинов на течение и исход дентальной имплантации с закрытым синус-лифтингом. — *Проблемы стоматологии*. — 2016; 2: 102—110. [eLibrary ID: 26324580](#)
12. Грудянов А.И., Фоменко Е.В., Калужин О.В., Беркутова И.С. Изучение клинической эффективности комплекса природных цитокинов и антимикробных пептидов при лечении пациентов с воспалительными заболеваниями пародонта. — *Стоматология для всех*. — 2021; 4 (97): 16—20. [eLibrary ID: 47417703](#)
13. Хараева З.Ф., Гендугова О.М., Барокова Е.Б., Камышова Е.А. Естественный комплекс цитокинов в терапии пациентов с генерализованным пародонтитом. — *Современные проблемы науки и образования*. — 2018; 4: 212. [eLibrary ID: 36345038](#)
14. Ахмедов Г.Д., Царева Т.В. Антиоксидантная терапия инфекционно-воспалительных осложнений хирургических вмешательств в полости рта. — *Стоматология*. — 2012; 4: 36—37. [eLibrary ID: 18022675](#)
15. Ахмедов Г.Д. Клиническая эффективность цитокинотерапии инфекционно-воспалительных осложнений хирургических вмешательств в полости рта. — *Стоматология*. — 2012; 3: 53—55. [eLibrary ID: 18022659](#)
6. Bolyarova-Konova T., Petkova S., Mihaylova H., Velikova T., Ivanova-Todorova E., Tumangelova-Yuzeir K., Todorova D. Concentrations of interleukin-1 β in gingival crevicular fluid and saliva a potential diagnostic biomarker of periodontal diseases. *Folia Med (Plovdiv)*. 2020; 62 (4): 825—830. [PMID: 33415925](#)
7. Bykov I.M., Ivchenko L.G., Domenyuk D.A., Kostyukova N.Yu., Storozhuk P.G., Ilijev D.M. Salivary the level of proinflammatory cytokines in children with auto-immune diabetes mellitus in different phases of compensation endocrinopathy. *Kuban Scientific Medical Bulletin*. 2017; 4: 39—48 (In Russian). [eLibrary ID: 30062257](#)
8. Domenyuk D.A., Davydov B.N., Gilmiyarova F.N., Ivchenko I.G. The influence of severity of diabetes mellitus type i in children on the dental status and the immunological, biochemical indicators of blood serum and oral fluid. Part I. *Parodontologiya*. 2017; 2 (83): 53—60 (In Russian). [eLibrary ID: 29232384](#)
9. Domenyuk D.A., Davydov B.N., Gilmiyarova F.N., Ivchenko I.G. The influence of severity of diabetes mellitus type i in children on the dental status and the immunological, biochemical indicators of blood serum and oral fluid. Part II. *Parodontologiya*. 2017; 3 (84): 36—41 (In Russian). [eLibrary ID: 30060555](#)
10. Duque C., João M.F., Camargo G.A., Teixeira G.S., Machado T.S., Azevedo R.S., Mariano F.S., Colombo N.H., Vizoto N.L., Mattos-Graner R.O. Microbiological, lipid and immunological profiles in children with gingivitis and type 1 diabetes mellitus. *J Appl Oral Sci*. 2017; 25 (2): 217—226. [PMID: 28403363](#)
11. Latyushina L.S., Piotrovich A.V., Dolgushin I.T. The influence of recombinant cytokines local application on the course and outcome of closed sinus lift dental implantation. *Actual Problems in Dentistry*. 2016; 2: 102—110 (In Russian). [eLibrary ID: 26324580](#)
12. Grudyanov A.I., Fomenko E.V., Kalyuzhin O.V., Berkutova I.S. Study of the clinical complex efficacy of natural cytokines and antimicrobial peptides in the treatment of patients with inflammatory periodontal diseases. *International Dental Review*. 2021; 4 (97): 16—20 (In Russian). [eLibrary ID: 47417703](#)
13. Kharaeva Z.F., Gendugova O.M., Barokova E.B., Kamyshova E.A. A natural complex of cytokines in the treatment of patients with generalized periodontitis. *Modern Problems of Science and Education*. 2018; 4: 212 (In Russian). [eLibrary ID: 36345038](#)
14. Akhmedov G.D., Tsareva T.V. Antioxidant therapy by infectious complication of oral surgery procedures. *Stomatology*. 2012; 4: 36—37 (In Russian). [eLibrary ID: 18022675](#)
15. Akhmedov G.D. Clinical efficiency of cytokines in prophylactics and treatment of infectious and inflammatory complications after oral surgery procedures. *Stomatology*. 2012; 3: 53—55 (In Russian). [eLibrary ID: 18022659](#)

DOI: 10.37988/1811-153X_2024_4_23

[С.Н. Громова,](#)

к.м.н., доцент, зав. кафедрой стоматологии,
декан стоматологического факультета

[М.С. Медведева,](#)

ассистент кафедры стоматологии

[Е.П. Колеватых,](#)

к.м.н., доцент, зав. кафедрой
микробиологии и вирусологии

[А.В. Еликов,](#)

к.м.н., доцент кафедры биохимии

[В.А. Кренева,](#)

старший преподаватель кафедры
стоматологии

[А.А. Сычугова,](#)

студентка V курса стоматологического
факультета

Кировский ГМУ, 610998, Киров, Россия

ДЛЯ ЦИТИРОВАНИЯ:

Громова С.Н., Медведева М.С., Колеватых Е.П., Еликов А.В., Кренева В.А., Сычугова А.А. Оценка эффективности программы профилактики кариеса у детей с использованием реминерализующего геля. — *Клиническая стоматология*. — 2024; 27 (4): 23—28.

DOI: 10.37988/1811-153X_2024_4_23

Оценка эффективности программы профилактики кариеса у детей с использованием реминерализующего геля

Реферат. Профилактикой кариеса зубов у детей занимались еще с середины XIX в., но и по сегодняшний день эта тема остается актуальна. **Цель исследования** — определить наиболее приемлемую схему проведения групповой профилактики кариеса у дошкольников при контролируемой и неконтролируемой чистке зубов с последующим нанесением реминерализующих гелей. **Материалы и методы.** Для исследования были сформированы две группы 6-летних детей одного детского дошкольного учреждения. Обеим группам для чистки зубов были выданы зубные щетки и паста R.O.C.S. Kids, а также реминерализующий гель R.O.C.S. Medical Minerals. В I группе дети ($n=21$) чистили зубы 3 раза в день: утром и вечером под надзором родителей, а после обеда — под контролем воспитателей. Во II группе ($n=23$) дети чистили зубы только утром и вечером под присмотром родителей. В обеих группах после чистки на зубы наносили реминерализующий гель. Перед исследованием, а также спустя 1, 2 и 3 месяца оценивали гигиенический индекс ОНI-S, измеряли общее микробное число кариесогенных микроорганизмов, измеряли концентрацию кальция и фосфора в зубной эмали. **Результаты.** За 3 месяца в обеих группах улучшилось гигиеническое состояние в полости рта. В I группе с контролируемой гигиеной показатели ОНI-S улучшились в 2 раза, общее микробное число уменьшилось на 43,4%, концентрация кальция и фосфатов в эмали зуба равномерно увеличивалась. Во II группе в первый месяц резко выросло содержание кальция и фосфора в эмали зубов. Затем оно снизилось к концу 2-го месяца и немного выросло к концу 3-го месяца, но не до значений 1-го месяца. **Заключение.** Контролируемая гигиена полости рта показывает большую эффективность гигиенических и реминерализующих процедур в полости рта у детей. Контролировать данные мероприятия могут гигиенист стоматологический, обученные родители и воспитатели в детских дошкольных учреждениях.

Ключевые слова: гигиена полости рта, профилактика кариеса, реминерализация, гидроксипатит эмали зуба

[S.N. Gromova,](#)

PhD in Medical Sciences, associate professor
and head of the Dentistry Department, dean
of the Faculty of Dentistry

[M.S. Medvedeva,](#)

assistant at the Dentistry Department

[E.P. Kolevatykh,](#)

PhD in Medical Sciences, associate professor
and head of the Microbiology and virology
Department

[A.V. Elikov,](#)

PhD in Medical Sciences, associate professor
of the Biochemistry Department

[V.A. Kreneva,](#)

senior lecturer of the Dentistry Department

[A.A. Sychugova,](#)

5th year student at the Faculty of Dentistry

Kirov State Medical University,
610998, Kirov, Russia

Evaluation of the effectiveness of a caries prevention programme in children using a remineralising gel

Abstract. Prevention of dental caries in children has been practised since the middle of the XIX century, but to this day this topic remains actual. **The aim of the study** — to determine the most acceptable scheme of group caries prevention in preschool children with controlled and uncontrolled tooth brushing followed by application of remineralizing gels. **Materials and methods.** Two groups of 6-year-old children from the same preschool were formed for the study. Both groups were given toothbrushes and R.O.C.S. Kids toothpaste and R.O.C.S. Medical Minerals remineralising gel for tooth brushing. In Group I, children ($n=21$) brushed their teeth 3 times a day: in the morning and evening under parental supervision, and in the afternoon under the supervision of caregivers. In group II children ($n=23$) brushed their teeth only in the morning and evening under parental supervision. In both groups, remineralising gel was applied to the teeth after brushing. Before the study, as well as after 1, 2 and 3 months, the OHI-S hygiene index was assessed, the total microbial number of cariesogenic microorganisms and the calcium and phosphorus concentration in tooth enamel were measured. **Results.** Oral hygiene improved in both groups during the observation period. According to the OHI-S hygiene index, the scores in the controlled hygiene group were twice as good. The reduction in total microbial count was 43.4% higher in group I, where children were helped to brush their teeth by students. In group I, there is a uniform increase in calcium and phosphate ions in tooth enamel. And in group II, where parents controlled the brushing, there is a sharp increase in the content of ions in the tooth enamel in the first month. Then a decrease in results by month 2, and a rise again by month 3, but not to month 1 values. **Conclusion.** Controlled oral hygiene shows the great effectiveness of hygiene and remineralizing procedures in the oral cavity of children. These measures can be supervised by a dental hygienist, trained parents and teachers in preschool.

Key words: oral hygiene, caries prevention, remineralization, tooth enamel hydroxyapatite

FOR CITATION:

Gromova S.N., Medvedeva M.S., Kolevatykh E.P., Elikov A.V., Kreneva V.A., Sychugova A.A. Evaluation of the effectiveness of a caries prevention programme in children using a remineralising gel. *Clinical Dentistry (Russia)*. 2024; 27 (4): 23—28 (In Russian). DOI: 10.37988/1811-153X_2024_4_23

ВВЕДЕНИЕ

Впервые необходимость диспансеризации детского населения была обозначена на IV Всесоюзном съезде стоматологов, который состоялся в Москве в 1962 г., где ключевым выступлением был доклад члена-корреспондента АМН СССР А.И. Евдокимова. В приказе № 830 Министерства здравоохранения СССР «О комплексной программе развития стоматологической помощи в СССР до 2000 г.» от 18.11.1988 объяснялась целесообразность диспансеризации всего детского населения у стоматолога. К тому же был издан приказ № 639/271 «О мерах по улучшению профилактики стоматологических заболеваний в организованных детских коллективах» от 11.08.1988.

В нашей стране к 1990-м гг. уже был наработан определенный опыт по оказанию стоматологической помощи детям через школьные стоматологические кабинеты (Виноградова Т.Ф., 1988), но в годы экономического кризиса в стране возникла реальная угроза полного исчезновения школьной стоматологии (Морозова Н.В., 2001; Хощевская И.А. и соавт., 2003). Повсеместное закрытие стационарных стоматологических кабинетов привело к резкому снижению охвата плановой санацией и диспансеризацией детского населения и к росту стоматологической заболеваемости [1].

На законодательном уровне определение понятия «профилактика» впервые было дано в федеральном законе № 323-ФЗ «Об основах охраны здоровья граждан в Российской Федерации» от 21.11.2011. Сегодня общеизвестен приказ Минздрава РФ № 514н «О порядке проведения профилактических медицинских осмотров несовершеннолетних» от 10.08.2017. Но реалии говорят о том, что, кроме профилактических осмотров, никаких мероприятий по профилактике кариеса в организованных детских коллективах не проводится.

В последующем были организованы массовые программы по распространению знаний о гигиене полости рта среди младших школьников, организованные компаниями-производителями, такими как Colgate и Blend-a-Med (решение совета Стоматологической ассоциации России «Об утверждении Соглашения о сотрудничестве между Стоматологической ассоциацией России и ООО «Проктер энд Гэмбл» от 18.09.2007), или энтузиастами в отдельных регионах. Так, в Витебске была разработана образовательно-профилактическая программа «Здоровую улыбку детям». Ею было охвачено 3850 человек, в том числе 1800 детей дошкольного возраста и 2050 школьника [2]. В Самаре в 1997 г. губернской думой была утверждена программа профилактики [3]. В Кирово-Чепецке Кировской области

с 2004 по 2007 г. проходила программа среди младших школьников «Жемчужная улыбка» [4]. На базе школ ЮЗАО Москвы преподавателями и студентами III курса РНИМУ им. Н.И. Пирогова была проведена программа профилактики стоматологических заболеваний у учащихся начальных классов, в ней приняли участие 2300 человек [5].

Кафедра стоматологии Кировского ГМУ в 2015 г. впервые провела эпидемиологическое обследование, в ходе которого были осмотрены 750 детей 7, 12 и 15 лет, проживающих на территории Кирова и Кировской области. Была выявлена 90%-ная потребность в лечении [6]. Сотрудниками кафедры был разработан социальный проект «Вятская улыбка», который стал реализовываться в детских дошкольных учреждениях и в начальных классах школ. С 2018 г. был образован комитет волонтерской деятельности и профилактики стоматологических заболеваний «Улыбайся», участники которого занимались вопросами просвещения детского и взрослого населения. В 2021 г. была разработана профилактическая программа «Вятская улыбка» [7]. В 2022 г. было проведено выборочное эпидемиологическое обследование детского населения г. Кирова. Данные осмотра показали, что индекс уровня стоматологической помощи вырос в 4,5 раза во всех возрастных группах [8].

В отчете ВОЗ и составлении глобального плана действий по охране стоматологического здоровья (2023—2030 гг.), в разделе 3 рекомендуется включать в профилактические программы чистку зубов зубной пастой с фтором дважды в день. Несмотря на рекомендации по применению фторидов на протяжении последних лет существуют объективные причины для поиска альтернативы. Действие фторидов в ямках и фиссурах не так эффективно, как на гладких поверхностях. При использовании высоких дозировок фторида нельзя отрицать его потенциальные негативные воздействия (например, флюороз). В некоторых регионах использование фторида должно быть строго ограничено [9].

Чтобы остановить кариес, в первую очередь нужно понимать, что на начальных стадиях он начинается с поверхностной потери кальция и фосфата. Реминерализация производит минеральные кристаллы, гораздо более устойчивые к воздействию кислоты, чем исходный минерал эмали и дентина [10]. Реминерализация определяется как процесс, при котором ионы кальция и фосфата поставляются из внешнего по отношению к зубу источника для содействия отложению ионов в кристаллических пустотах деминерализованной эмали, чтобы обеспечить чистый прирост минералов [11]. Многие исследования показывают, что программы по укреплению

здоровья полости рта на базе школ способствуют снижению распространенности и интенсивности кариеса [12]. Однако важно сосредоточиться на детях в период формирования у них привычек, которые в дальнейшем приведут к пожизненной модели поведения, улучшающей здоровье полости рта [13]. Поэтому мы обратились к детям старшей группы детского сада.

Цель исследования — определить наиболее приемлемую схему проведения групповой профилактики кариеса у дошкольников при контролируемой и неконтролируемой чистке зубов с последующим нанесением реминерализующих гелей.

МАТЕРИАЛЫ И МЕТОДЫ

Студентами V курса стоматологического факультета Кировского ГМУ в кировском дошкольном образовательном учреждении № 35 «Ступени» было проведено обследование 32 детей в возрасте 6 лет. Перед началом исследования с детским садом был заключен договор о сотрудничестве, а родителями подписано информированное добровольное согласие для осмотра детей и проведения с ними занятий (323-ФЗ, ст. 20).

Первым этапом были организованы мероприятия по санитарно-просветительской работе с детьми и родителями. Работа с детьми заключалась в проведении уроков здоровья полости рта, где студенты подробно рассказывали правила гигиены ротовой полости и оттачивали мануальные навыки правильной чистки зубов. С родителями тоже была проведена беседа и даны рекомендации по уходу за полостью рта их детей.

Далее дети были разделены на 2 группы:

- I — 21 ребенок, которые, помимо чистки зубов утром и вечером под контролем родителей, чистили зубы после обеда перед тихим часом под контролем студентов или воспитателей;
- II — 23 ребенка проводили гигиенические мероприятия 2 раза в день, утром и вечером. За гигиену полости рта группе отвечали только родители.

Обеим группам для чистки зубов были выданы одинаковые зубные щетки для детей от 3 до 7 лет и зубная паста R.O.C.S. Kids («Диарси», Россия). После чистки на зубы наносили реминерализующий гель R.O.C.S Medical Minerals («Диарси») с глицерофосфатом кальция и ксилитом.

Перед исследованием, а также спустя 1, 2 и 3 месяца оценивали гигиенический и микробиологического статус полости рта, а также молярное соотношение кальция и фосфора в гидроксиапатите зубной эмали.

Гигиенический статус определяли с использованием упрощенного индекса Грина—Вермильона (ОНИ-S; Green—Vermillion, 1964) по общепринятой методике.

Микробиологический статус оценивали по общему микробному числу. Биоматериал для исследования брали с окклюзионной поверхности первого постоянного моляра стерильным бумажным пинном, помещали в стерильную пробирку с физраствором и в течение 1–2 часов передавали в Лабораторию направленного

регулирования межмикробных взаимодействий в экзо- и эндомикроэкологических системах Кировского ГМУ. В лаборатории путем полимеразной цепной реакции (ПЦР) в режиме реального времени с использованием реагентов НПО «ДНК-технологии» измеряли общее микробное число — количество мезофильных аэробных и факультативно-анаэробных бактерий в 1 мл, а также количество микроорганизмов, образующих субгингивальную бляшку: *Aggregatibacter actinomycetemcomitans*, *Candida albicans*, *Lactobacillus ssp.*, *Fusobacterium nucleatum*, *Prevotella intermedia*, *Tannerella forsythia*, *Treponema denticola*, *Porphyromonas gingivalis*. ПЦР и определение температуры плавления олигонуклеотидных проб проводили с помощью детектирующего амплификатора ДТ-96 (НПФ «Литех», Москва) с использованием набора «Дентоскрин» (НПФ «Литех»). После амплификации по показателю индикаторного цикла рассчитывали количество ДНК исследуемых инфекционных агентов.

При витальном определении молярного отношения кальция и фосфора в гидроксиапатите зубной эмали [14] для забора проб использовался твердосплавный фиссурный бор для прямого наконечника, который прокручивался на один оборот на первых постоянных молярах в области бугров. Бор со снятой пробой помещали в пробирку с 0,1 мл дистиллированной воды. К полученной взвеси добавляли 0,1 мл концентрированной соляной кислоты и оставляли на сутки, до полного растворения осадка. В полученном растворе содержание общего кальция и неорганического фосфора определяли стандартными наборами реактивов «Кальций-2-Ольвекс» и «ФН-Ольвекс», согласно прилагаемой к набору методике. Биохимические исследования общего содержания Ca^{2+} , PO_4^{3-} и белка в составе ротовой жидкости проводили при помощи набора реагентов фотокolorиметрическим способом в научной лаборатории «Кариесология».

Статистический анализ данных включал описание учетных признаков, оценку статистической значимости изменений изучаемых показателей за 3 месяца исследования и факторный анализ.

РЕЗУЛЬТАТЫ И ОБСУЖДЕНИЕ

При первичном осмотре детей в обеих группах средний уровень гигиены полости рта по показателю ОНИ-S в среднем был неудовлетворительный — $1,81 \pm 0,45$ балла. Общее микробное число в среднем составляло $1,87 \cdot 10^9$. Индекс интенсивности кариеса временных зубов составлял 3,84 балла, постоянных — 0,41 балла. Полученные показатели временных зубов лучше, чем были в Кирове в 2022 г. [8] и средние по России в 2018 г. [15], а вот показатели постоянных зубов выше среднего по этим же данным.

Установлено, что зубные пасты на основе глицерофосфата кальция хорошо очищают зубы [16]. Чистка зубов дважды в день зубной пастой, содержащей 25% ксилита, показывает статистически значимое снижение уровня *Streptococcus mutans* [17].

Таблица 1. Изменение индекса гигиены у детей в ходе исследования

Table 1. Changes in the OHI-S in the children during the study

Срок, мес	I группа (контролируемая чистка)	II группа (самостоятельная чистка)
До исследования	1,84±0,10	1,76±0,14
1	1,31±0,10	1,53±0,08
2	1,03±0,07	1,50±0,08
3	0,90±0,05	1,27±0,09

Уровень гигиены полости рта у детей I группы постоянно рос и к концу исследования ОHI-S снизился на 50%. Во II группе с самостоятельной чисткой зубов этот индекс уменьшился только на 28% (табл. 1). Тем не менее уровень гигиены полости рта в обеих группах все равно был лучше по сравнению с первоначальными значениями. Лучшие результаты были у группы с контролируемой гигиеной, об этом говорят и предыдущие исследования [18, 19].

За время исследования в группе с контролируемой гигиеной полости микробное число уменьшилось на 47%, в то время как в группе с самостоятельной чисткой всего на 4% (табл. 2).

По результатам биохимического анализа эмали было выявлено, что за 3 месяца уровень содержания Ca^{2+} и PO_4^{3-} в структуре гидроксиапатита увеличился в обеих группах (см. рисунок). Стоит отметить, что в группе с контролируемой гигиеной рост происходил

Табл. 2. Изменение общего микробного числа у детей в обеих группах (КОЕ/л)

Table 2. Change in total microbial count in children in both groups

Срок, мес	I группа (контролируемая чистка)	II группа (самостоятельная чистка)
До исследования	1,99±0,8·10 ⁹	1,66±0,9·10 ⁹
3	1,05±0,6·10 ⁹	1,60±0,9·10 ⁹

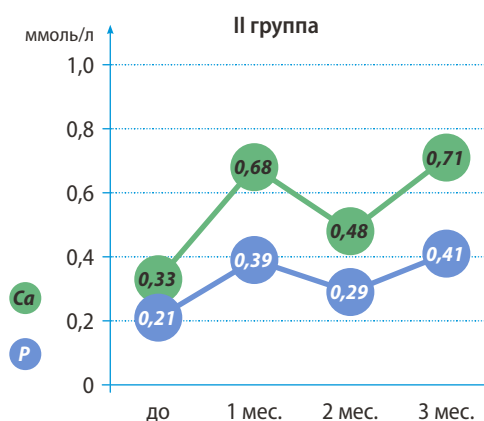
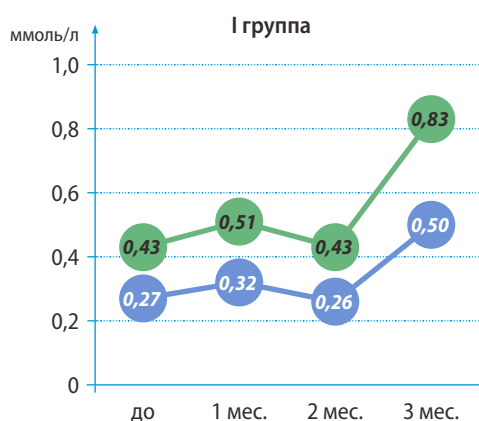
постепенный, но стабильный, что привело к постоянному увеличению резистентности эмали к воздействию кариеса. В то время как во II группе уровень постоянно менялся, то в большую, то в меньшую сторону.

Если рассматривать состав гидроксиапатита, до исследования в I группе он выражался формулой $Ca_{9,2}(PO_4)_6(OH)_{0,4}$, а спустя 3 месяца формула уже выглядела по-другому — $Ca_{9,96}(PO_4)_6(OH)_{1,92}$. Что касается II группы, за время всего исследования формула тоже изменилась — с $Ca_{8,18}(PO_4)_6(OH)_{1,64}$ до $Ca_{9,94}(PO_4)_6(OH)_{1,8}$. Но отношение Ca^{2+}/PO_4^{3-} в I группе повысилось на 7,61%, а во II группе — на 7,44%. Таким образом, по окончании исследования у детей обеих групп в структуре гидроксиапатита увеличилось количество Ca^{2+} , и молекула стала более устойчивой к воздействию кислот.

ЗАКЛЮЧЕНИЕ

По результатам проведенного исследования видно, что контролируемая гигиена полости рта с ежедневным использованием зубной пасты R.O.C.S. Kids, а также реминерализующего геля R.O.C.S Medical Minerals производства группы компаний «Диарси» (Россия) в течение 3 месяцев приводит к улучшению всех исследуемых показателей. Тем не менее уровень гигиены полости рта в группе с контролируемой чисткой лучше, чем в группе с неконтролируемой гигиеной. Об этом свидетельствует и большее снижение общего микробного числа у I группы. В I группе также отмечается увеличение количества кальция и фосфора в структуре гидроксиапатита эмали зуба, а рост соотношения Ca^{2+}/PO_4^{3-} имеет важное значение для созревания эмали молодых зубов и повышению их кариесрезистентности.

Все это позволяет сделать вывод, что использование данных продуктов отечественного производства в течение 3 месяцев приводит к увеличению кариесрезистентности зубов в период сменного прикуса, а регулярная контролируемая гигиена — привычку чистить зубы 2 раза в день. Характер контроля гигиены полости рта не влияет на изменение кариесрезистентности эмали зубов.



Изменение содержания Ca^{2+} и PO_4^{3-} в зубной эмали у детей в ходе исследования (ммоль/л)
Changes in the content of Ca^{2+} and PO_4^{3-} in tooth enamel in children during the study (mmol/L)

Конфликт интересов. Авторы декларируют отсутствие конфликта интересов.

Поступила: 11.10.2024 **Принята в печать:** 06.11.2024

ЛИТЕРАТУРА:

1. Кисельникова Л.П., Чебакова Т.И. Школьная стоматология. — М.: ГЭОТАР-Медиа, 2018. — С. 12.
2. Жаркова О.А. Направления реализации образовательно-профилактической программы «Здоровую улыбку детям» и их эффективность. — В: сб. матер. 71-й научной сессии «Достижения фундаментальной, клинической медицины и фармации». — Витебск, 2016. — С. 71—73. [eLibrary ID: 25682102](#)
3. Хамадеева А.М., Горячева В.В., Ногина Н.В. Результаты 30-летнего внедрения программ профилактики в области стоматологии и перспективы сохранения стоматологического здоровья детей в Самарской области. — *Стоматология детского возраста и профилактика*. — 2017; 4 (63): 73—76. [eLibrary ID: 32389357](#)
4. Громова С.Н., Никольский В.Ю. Анализ результатов комплексной программы профилактики кариеса зубов и болезней пародонта у детей г. Кирово-Чепецка. — *Вятский медицинский вестник*. — 2013; 4: 20—23. [eLibrary ID: 22253700](#)
5. Копецкий И.С., Никольская И.А., Михайлова Е.Г., Виргильев П.С., Мамичева А.П., Копецкая А.И. Внедрение программы профилактики стоматологических заболеваний у детей школьного возраста. — *Российский медицинский журнал*. — 2019; 2: 96—99. [eLibrary ID: 39138792](#)
6. Громова С.Н., Хамадеева А.М., Синицына А.В., Гаврилова Т.А. Стоматологическая заболеваемость детского населения школьного возраста в Кировской области. — *Стоматология детского возраста и профилактика*. — 2016; 1 (56): 72—76. [eLibrary ID: 25654538](#)
7. Громова С.Н., Медведева М.С. Региональная программа профилактики стоматологических заболеваний «Вятская улыбка». — В: сб. тр. ИжГМА. Т. 60. — Ижевск: ИжГМА, 2022. — С. 158. [eLibrary ID: 49783904](#)
8. Громова С.Н., Медведева М.С., Кайсина Т.Н., Громова О.А., Кренева В.А., Рябова О.Ш., Халявина И.Н., Макачук О.А., Дрокина Т.А. Эпидемиологический статус детей города Кирова в 2022 году по критериям ВОЗ (2013). — *Вятский медицинский вестник*. — 2023; 4 (80): 69—73. [eLibrary ID: 55927786](#)
9. Шаковец Н.В., Жилевич А.В. Применение кальций-фосфатсодержащих средств для профилактики и неинвазивного лечения кариеса зубов. — *Международные обзоры: клиническая практика и здоровье*. — 2019; 2 (34): 25—31. [eLibrary ID: 41853900](#)
10. Featherstone J.D. The continuum of dental caries—evidence for a dynamic disease process. — *J Dent Res*. — 2004; 83 Spec No C: C39—42. [PMID: 15286120](#)
11. Featherstone J.D. Dental caries: a dynamic disease process. — *Aust Dent J*. — 2008; 53 (3): 286—91. [PMID: 18782377](#)
12. Chakraborty T., Munigala A., Kala T., Yedla R., Shankar K.S., Ben-nadi D., Tiwari H.D., Patel P. Assessment of oral health promotion programs in schools and their long-term effects. — *J Pharm Bioal-lied Sci*. — 2024; 16 (Suppl 3): S2543–S2545. [PMID: 39346154](#)
13. Kamath R., Brand H., Nayak N., Lakshmi V., Verma R., Salins P. District-level patterns of health insurance coverage and out-of-pocket expenditure on caesarean section deliveries in public health

Conflict of interests. The authors declare no conflict of interests.

Received: 11.10.2024

Accepted: 06.11.2024

REFERENCES:

1. Kiselnikova L.P., Chebakova T.I. School dentistry. Moscow: GEO-TAR-Media, 2018. P. 12 (In Russian).
2. Zharkova O.A. Directions of implementation of the educational and preventive program “Healthy smile for children” and their effectiveness. In: materials of the 71st scientific session of the University staff “Achievements of fundamental, clinical medicine and pharmacy”. Vitebsk, 2016. Pp. 71—73 (In Russian). [eLibrary ID: 25682102](#)
3. Khamadeeva A.M., Goryacheva V.V., Nogina N.V. The results of the 30-years implementation of the preventive programs in dentistry and prospects for conservation of dental health of children in Samara region. *Pediatric Dentistry and Profilaxis*. 2017; 4 (63): 73—76 (In Russian). [eLibrary ID: 32389357](#)
4. Gromova S.N., Nikolsky V.Yu. Analysis of the results of comprehensive program of preventative measures of dental caries and periodontal diseases of Kirov–Chepetsk children. *Medical Newsletter of Vyatka*. 2013; 4: 20—23 (In Russian). [eLibrary ID: 22253700](#)
5. Kopetskiy I.S., Nikolskaya I.A., Mikhajlova E.G., Virgilyev P.S., Mamicheva A.P., Kopetskaya A.I. Introduction of the program of prevention of dental diseases at children of school age. *Russian Medical Journal*. 2019; 2: 96—99 (In Russian). [eLibrary ID: 39138792](#)
6. Gromova S.N., Khamadeeva A.M., Sinitsyna A.V., Gavrilova T.A. Oral disease morbidity at school-age children’s population in the Kirov region. *Pediatric Dentistry and Profilaxis*. 2016; 1 (56): 72—76 (In Russian). [eLibrary ID: 25654538](#)
7. Gromova S.N., Medvedeva M.S. Regional program for the prevention of dental diseases “Vyatka Smile”. In: proceedings of the Izhevsk State Medical Academy. Vol. 60. Izhevsk, 2022. P. 158 (In Russian). [eLibrary ID: 49783904](#)
8. Gromova S.N., Medvedeva M.S., Kaysina T.N., Gromova O.A., Kreneva V.A., Ryabova O.Sh., Khalyavina I.N., Makarchuk O.A., Drokina T.A. Epidemiological status of children in Kirov in 2022 according to WHO criteria (2013). *Medical Newsletter of Vyatka*. 2023; 4 (80): 69—73 (In Russian). [eLibrary ID: 55927786](#)
9. Shakavets N., Zhylevich A. The use of calcium and phosphate containing agents for prevention and noninvasive treatment of dental caries. *International reviews: Clinical practice and health*. 2019; 2 (34): 25—31 (In Russian). [eLibrary ID: 41853900](#)
10. Featherstone J.D. The continuum of dental caries—evidence for a dynamic disease process. *J Dent Res*. 2004; 83 Spec No C: C39—42. [PMID: 15286120](#)
11. Featherstone J.D. Dental caries: a dynamic disease process. *Aust Dent J*. 2008; 53 (3): 286—91. [PMID: 18782377](#)
12. Chakraborty T., Munigala A., Kala T., Yedla R., Shankar K.S., Ben-nadi D., Tiwari H.D., Patel P. Assessment of oral health promotion programs in schools and their long-term effects. *J Pharm Bioal-lied Sci*. 2024; 16 (Suppl 3): S2543–S2545. [PMID: 39346154](#)
13. Kamath R., Brand H., Nayak N., Lakshmi V., Verma R., Salins P. District-level patterns of health insurance coverage and out-of-pocket expenditure on caesarean section deliveries in public health facilities in India. *Sustainability*. 2023; 15 (5): 4608. [DOI: 10.3390/su15054608](#)

- facilities in India. — *Sustainability*. — 2023; 15 (5): 4608.
[DOI: 10.3390/su15054608](#)
14. Громова С.Н., Еликов А.В., Медведева М.С., Громов Я.П., Авраамова О.Г., Фалалеева Е.А. Метод витального определения кальциево-фосфорного коэффициента в эмали зубов. — В: сб. тр. ИжГМА. Т. 61. — Ижевск: ИжГМА, 2023. — С. 218—219.
[eLibrary ID: 56574212](#)
 15. Кузьмина Э.М., Янушевич О.О., Кузьмина И.Н. Стоматологическая заболеваемость населения России. Эпидемиологическое стоматологическое обследование населения России. — М.: МГМСУ, 2019. — С. 14—15
 16. Сатыго Е.А., Реутская К.В. Эффективность и безопасность зубных паст на основе глицерофосфата кальция у детей. — *Стоматология детского возраста и профилактика*. — 2019; 3 (71): 9—12. [eLibrary ID: 41197087](#)
 17. Karia S., Baerts E., Coventry H., Taylor G. Xylitol in toothpaste: is it effective in reducing the levels of *Streptococcus mutans* in high caries risk young children? — *Evid Based Dent*. — 2024; 25 (1): 47—48. [PMID: 38287110](#)
 18. Авраамова О.Г. Клинические аспекты профилактики основных стоматологических заболеваний с использованием фторидсодержащих зубных паст. — *Стоматология для всех*. — 2005; 1: 50—53. [eLibrary ID: 11968261](#)
 19. Громова С.Н., Колеватых Е.П., Коледаева А.К., Кривокорытов К.А., Мальцева О.А., Медведева М.С., Постникова Е.Д. Зависимость изменения микробиоты зубного налета от гигиенического состояния полости рта при контролируемой чистке зубов у 6-летних детей. — *Стоматология детского возраста и профилактика*. — 2023; 2 (86): 133—142. [eLibrary ID: 54091418](#)
 14. Gromova S.N., Elikov A.V., Medvedeva M.S., Gromov Ya.P., Avraamova O.G., Falaleeva E.A. The method of vital determination of the calcium-phosphorus coefficient in tooth enamel. In: proceedings of the Izhevsk State Medical Academy. Vol. 61. Izhevsk, 2022. Pp. 218—219 (In Russian). [eLibrary ID: 56574212](#)
 15. Kuzmina E.M., Yanushevich O.O., Kuzmina I.N. Dental morbidity in the Russian population. Epidemiological dental examination of the population of Russia. Moscow State University of Medicine and Dentistry, 2019. Pp. 14—15 (In Russian).
 16. Satygo E.A., Reutskaya K.V. Efficacy and safety of calcium glycerophosphate-based toothpastes in children. *Pediatric Dentistry and Profilaxis*. 2019; 3 (71): 9—12 (In Russian). [eLibrary ID: 41197087](#)
 17. Karia S., Baerts E., Coventry H., Taylor G. Xylitol in toothpaste: is it effective in reducing the levels of *Streptococcus mutans* in high caries risk young children? *Evid Based Dent*. 2024; 25 (1): 47—48. [PMID: 38287110](#)
 18. Avraamova O.G. Clinical aspects of prevention of major dental diseases using fluoride-containing toothpastes. *International Dental Review*. 2005; 1: 50—53 (In Russian). [eLibrary ID: 11968261](#)
 19. Gromova S.N., Kolevatykh E.P., Koledaeva A.K., Krivokorytov K.A., Maltseva O.A., Medvedeva M.S., Postnikova E.D. Relationship between the changes in plaque microbiota and the oral hygiene status during supervised toothbrushing in 6-year-old children. *Pediatric Dentistry and Profilaxis*. 2023; 2 (86): 133—142 (In Russian). [eLibrary ID: 54091418](#)

R.O.C.S.[®]

REMINERALIZING ORAL CARE SYSTEMS

SMART ORAL CARE*



УНИКАЛЬНЫЙ* РЕМИНЕРАЛИЗУЮЩИЙ ГЕЛЬ R.O.C.S.[®] Medical Minerals

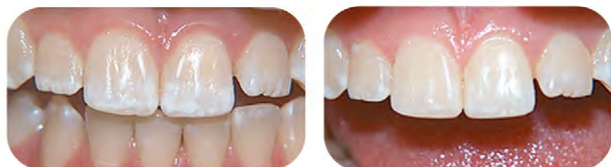Для взрослых и детей 0+

Потрясающие результаты за короткие сроки
в области профилактики и эстетики

Товар сертифицирован. На правах рекламы.

Умная гигиена полости рта.

Является источником **кальция, фосфора и магния с высоким уровнем биодоступности**. Комплекс полисахаридов обеспечивает продолжительную экспозицию геля на поверхности зубов и постепенное проникновение активных компонентов в ткани зуба.



***Пример успешного эстетического лечения флюороза зубов методом реминерализующей терапии с использованием R.O.C.S.[®] Medical Minerals. Случай описан доктором С.В. Введенской (Стом. клиника "Дент-Арт", Москва).

- Высокоэффективен при лечении белых пятен.
- Осветляет зубы и придает им блеск, в том числе и без использования отбеливающих методик.
- Достоверно уменьшает риск возникновения кариеса**
- Повышает минеральную насыщенность и уровень кислотоустойчивости эмали зубов**
- Снижает чувствительность зубов**
- Восстанавливает прозрачность эмали при легких формах флюороза***
- Поддерживает и улучшает результат клинического отбеливания зубов

*Патент №RU 2311168. **Подтверждено исследованиями.

rocsrcussia
rocsrcussia

WWW.ROCS.RU
ОФИЦИАЛЬНЫЙ САЙТ БРЕНДА R.O.C.S.

Personal-Care.ru
ОФИЦИАЛЬНЫЙ ИНТЕРНЕТ-МАГАЗИН

WVDS
LABORATORIES

DOI: 10.37988/1811-153X_2024_4_30

[Е.Н. Арженовская,](#)аспирант кафедры стоматологии детского
возраста[Т.Н. Каменнова,](#)к.м.н., доцент кафедры стоматологии
детского возраста[Е.Е. Маслак,](#)д.м.н., профессор кафедры стоматологии
детского возраста

ВолгГМУ, 400131, Волгоград, Россия

ДЛЯ ЦИТИРОВАНИЯ:

Арженовская Е.Н., Каменнова Т.Н., Маслак Е.Е.
Эффективность биологического метода лече-
ния пульпита во временных зубах у детей
в условиях седации. — *Клиническая стома-
тология*. — 2024; 27 (4): 30—33.

DOI: 10.37988/1811-153X_2024_4_30

Эффективность биологического метода лечения пульпита во временных зубах у детей в условиях седации

Реферат. При оказании стоматологической помощи детям приоритет следует отдавать минимальной интервенции, применяя витальные методы лечения пульпита. **Цель** — изучить результаты биологического метода лечения пульпита, проводившегося во временных молярах у детей в условиях седации с сохраненным сознанием. **Материалы и методы.** В условиях закиси азота — кислородной седации у 60 детей в возрасте 3—6 лет проведено лечение хронического пульпита (K04.03) биологическим методом (непрямое покрытие пульпы препаратом на основе силиката кальция) в 120 временных молярах (62 первых и 58 вторых моляров). Клинико-рентгенологическую оценку состояния вылеченных зубов проводили в течение 2 лет. Эффективность лечения пульпита оценивали по критерию выживаемости зубов после лечения. **Результаты.** В течение 24 месяцев после лечения 5% зубов были удалены вследствие периодонтита; в 2,5% случаев проведена витальная пульпотомия из-за обострения пульпита; в 15,8% случаев устранены дефекты пломб; выживаемость зубов составила 95%. **Заключение.** Полученные данные показывают перспективность применения биологического метода лечения хронического пульпита во временных молярах у детей в условиях седации, а также актуализируют необходимость диспансеризации детей после лечения.

Ключевые слова: дети, временные моляры, пульпит, биологический метод лечения, седация[E.N. Arjenovskaya,](#)postgraduate at the Pediatric dentistry
Department[T.N. Kamennova,](#)PhD in Medical Sciences, associate professor
of the Pediatric dentistry Department[E.E. Maslak,](#)Doctor of Science in Medicine, full professor
of the Pediatric dentistry DepartmentVolograd State Medical University,
400131, Volgograd, Russia**FOR CITATION:**

Arjenovskaya E.N., Kamennova T.N., Maslak E.E.
The efficiency of the vital pulp therapy in primary
teeth in children under sedation. *Clinical Den-
tistry (Russia)*. 2024; 27 (4): 30—33 (In Russian).

DOI: 10.37988/1811-153X_2024_4_30

The efficiency of the vital pulp therapy in primary teeth in children under sedation

Abstract. When providing dental care to children, priority should be given to minimal intervention using vital pulpitis therapy. **The aim** was to study the results of vital pulp therapy which was carried out in primary molars in children under sedation with preserved consciousness. **Materials and methods.** Vital pulp therapy (indirect pulp capping with a preparation based on calcium silicate) was carried out in 120 primary molars (58 first and 62 second molars) in 60 children aged 3—6 years under nitrous oxide — oxygen sedation. Clinical and radiological assessment of the condition of the cured teeth was carried out for 2 years. The efficiency of pulpitis treatment was assessed by the criterion of dental survival after treatment. **Results.** During 24 months after the treatment 5% teeth were extracted due to periodontitis; vital pulpotomy was performed in 2.5% cases due to pulpitis exacerbation; filling defects were repaired in 15.8% cases; the survival rate of teeth was 95%. **Conclusions.** The obtained data show the promise of vital pulp therapy in primary molars in children under sedation, and also actualize the follow-up need after the treatment.

Key words: children, primary molars, pulpitis, vital therapy, sedation**ВВЕДЕНИЕ**

Большинство детей обращаются в стоматологические поликлиники для лечения кариеса зубов и его осложнений. По нашим данным, обращаемость по поводу пульпита занимает первое место в структуре обращаемости детей дошкольного возраста за стоматологической помощью. Лечение пульпита временных зубов представляет серьезную проблему для врачей-стоматологов и пациентов детского возраста [1]. Многие дети и родители испытывают тревогу и страх перед

стоматологическим лечением [2]. Нередко из-за стоматофобии, чаще всего проявляющейся страхом перед бормашиной и инъекцией, лечение у детей откладывается до тех пор, пока единственным методом лечения не становится удаление зубов. Для преодоления стоматофобии рекомендуется безмедикаментозная и медикаментозная коррекция поведения детей [3]. Стоматологическое лечение детей с низким уровнем коммуникации и негативным поведением рекомендуется проводить в условиях общего обезболивания или седации с сохраненным сознанием [4].

Как правило, для лечения пульпита во временных зубах у детей применяются методы пульпотомии и пульпэктомии [5]. Между тем в современной детской стоматологии приоритетным направлением является минимальная интервенция. Все больше исследований показывают преимущества пациентоориентированных, менее инвазивных методов лечения, позволяющих полностью сохранить витальность пульпы. Исследование различных материалов, применяемых для прямого и непрямого покрытия пульпы при проведении биологического метода лечения пульпита, не выявило значимых преимуществ каких-либо материала. Наиболее часто в качестве лечебных прокладок для покрытия пульпы используются препараты гидроксида кальция и биоактивные цементы на основе силиката кальция [6, 7].

Цель исследования — изучить эффективность биологического метода лечения пульпита временных моляров у детей в условиях седации с сохраненным сознанием.

МАТЕРИАЛЫ И МЕТОДЫ

В исследовании участвовали 60 детей, у которых стоматологическое лечение проводилось в условиях седации с сохраненным сознанием. Применялась закись азота — кислородная седация (ЗАКС), которая выполнялась врачом-анестезиологом. У детей имелось заключение врача-педиатра об отсутствии противопоказаний по состоянию соматического здоровья к проведению стоматологического лечения в условиях ЗАКС.

При первичном обследовании у детей определяли тип поведения в соответствии со шкалой Франкла, собирали жалобы и анамнез, проводили клинико-рентгенологическую оценку стоматологического статуса, определяли показания и противопоказания к использованию ЗАКС.

Критерии включения: низкая активность кариеса, возраст детей 3—6 лет; негативное поведение во время предварительного обследования; наличие кариозных временных моляров, в которых диагностирован хронический пульпит (K04.03); 1—3 группы общего здоровья; письменное добровольное информированное согласие родителей на участие детей в исследовании. **Критерии невключения:** 4—5 группы общего здоровья; социально незащищенные группы (дети-сироты и др.); наличие признаков необратимого пульпита (изменения в периапикальных тканях зубов и др.), вскрытие полости зуба во время препарирования кариозной полости. **Критерии исключения:** отказ от участия в исследовании или неявка на повторный осмотр.

Биологический метод лечения пульпита проведен в 120 временных молярах (62 первых и 58 вторых моляров). У всех детей в день обращения были жалобы только на наличие кариозной полости, в анамнезе были указания на самопроизвольные боли в прошлом, боли при приеме горячей и холодной пищи. Во время обследования обнаруживалась кариозная полость, заполненная размягченным дентином, не сообщающаяся

с полостью зуба. После введения ребенка в состояние седации проводили удаление кариозного дентина. Над рогами пульпы оставляли тонкий слой деминерализованного дентина. Для непрямого покрытия пульпы использовали материал на основе силиката кальция в соответствии с инструкцией производителя. Для пломбирования кариозных полостей применяли светоотверждаемый композиционный материал. На повторный осмотр детей приглашали каждые 6 мес в течение 2 лет (в соответствии с рекомендациями по диспансеризации детей с низкой активностью кариозного процесса Национального руководства «Детская терапевтическая стоматология», 2021).

При повторных посещениях, по данным клинико-рентгенологического обследования, у детей определяли состояние вылеченных зубов и пломб. По показаниям устраняли дефекты пломб. При выявлении симптомов обострения пульпита рассматривали показания к проведению витальной пульпотомии или пульпэктомии. При выявлении клинико-рентгенологических признаков периодонтита рассматривали показания к терапевтическому или хирургическому лечению (эндодонтическое лечение или удаление зуба). Эффективность лечения пульпита определяли по критерию выживаемости зубов в течение 2 лет.

При статистической обработке данных значимость различий определяли по критериям Фишера и Пирсона при $p < 0,05$.

РЕЗУЛЬТАТЫ И ОБСУЖДЕНИЕ

Осложнения (апикальный периодонтит) после лечения, приведшие к удалению зубов, выявлены через 6 мес в 4 случаях, через 12 и 18 мес — по одному случаю, через 24 мес подобных осложнений не было. Всего в течение 24 мес наблюдения было удалено 6 зубов из 120 (5%; см. таблицу). Различия между показателями в разные сроки лечения не были статистически значимыми ($p > 0,05$).

Осложнения, потребовавшие перелечивания зуба методом витальной пульпотомии, выявлены только в течение первых 6 мес в 3 (2,5%) случаях из 120.

Частота повторного лечения и выживаемость зубов после биологического метода лечения пульпита временных зубов у детей в условиях седации (в %)

Retreatment and teeth survival rate after biological method of pulpitis treatment in primary teeth in children under sedation (in per-cent)

Период наблюдения, мес	Повторное лечение зубов		Выживаемость зубов
	пульпотомия	удаление	
6	2,5	3,3	96,7
12	0,0	0,8	95,8
18	0,0	0,8	95,0
24	0,0	0,0	95,0
Всего	2,5	5,0	95,0

В последующие сроки наблюдения таких осложнений не было. После витальной пульпотомии, по данным клинико-рентгенологического наблюдения, осложнений не было до конца периода наблюдения. Между тем через 6 мес у детей выявлялись дефекты пломб (нарушение краевого прилегания, выпадение), которые требовали устранения — 17 (14,2%) случаев из 120. Однако через 12 мес количество подобных дефектов пломб резко снижалось — до 2 (1,7%) случаев ($p < 0,001$), а через 18 и 24 мес не выявлено ни одного случая дефектов. Таким образом, в течение 24 мес наблюдения устранение дефектов пломб потребовалось в 19 (15,8%) из 120 случаев.

Выживаемость зубов после биологического метода лечения пульпита составляла 96,7% через 6 мес и незначительно снижалась до 95% через 24 мес ($p > 0,05$).

Результаты нашего исследования коррелируют с данными других исследователей об успешном лечении пульпита во временных зубах у детей путем прямого или непрямого покрытия пульпы [8, 9]. В то же время выявленная у многих детей в первые 6 мес наблюдения потребность в повторном лечении (преимущественно по поводу устранения дефектов пломб) показывает важность качества реставрации коронок временных зубов после лечения пульпита биологическим методом [10].

В наших исследованиях показана 2-летняя эффективность применения витальной пульпотомии и пульпэктомии в условиях седации при лечении хронического пульпита во временных зубах у детей в возрасте 3—6 лет,

которая составляла 89,2 и 81,1% соответственно, по показателю выживаемости зубов после лечения [11, 12]. Сравнение этих результатов с данными, полученными в настоящем исследовании, показало отсутствие статистически значимых различий ($p > 0,05$) между показателями выживаемости зубов после лечения хронического пульпита биологическим методом и методом витальной пульпотомии, а также преимущество биологического метода над методом витальной пульпэктомии ($p < 0,001$). Однако в каждой клинической ситуации следует учитывать, что для применения биологического метода лечения существует определенный перечень ограничений [7].

ЗАКЛЮЧЕНИЕ

Полученные данные показывают перспективность применения биологического метода лечения хронического пульпита во временных молярах у детей в условиях седации, а также актуализируют необходимость диспансеризации детей после лечения для своевременного выявления осложнений и устранения дефектов пломб.

Конфликт интересов. Авторы декларируют отсутствие конфликта интересов.

Поступила: 04.01.2024 **Принята в печать:** 20.10.2024

Conflict of interests. The authors declare no conflict of interests.

Received: 04.01.2024 **Accepted:** 20.10.2024

ЛИТЕРАТУРА:

1. Брусницына Е.В., Барабанщикова Е.В., Закиров Т.В., Иощенко Е.С. Современные методы лечения пульпита временных зубов: литературный обзор. — *Стоматология детского возраста и профилактика*. — 2020; 4 (76): 275—287. [eLibrary ID: 44583351](#)
2. Ying J., Tao H., He Q., Zhang Z., Hu W., Chen S., Guan Y. Children's dental fear: Occurrence mechanism and prevention guidance. — *J Multidiscip Healthc*. — 2023; 16: 2013—2021. [PMID: 37484820](#)
3. Маслак Е.Е., Фоменко И.В., Арженовская Е.Н., Фурсик Д.И., Куркина О.Н., Огонян В.Р., Скорикова Л.А. Управление поведением детей при оказании стоматологической помощи. — *Вестник Волгоградского государственного медицинского университета*. — 2019; 1 (69): 9—12. [eLibrary ID: 37254971](#)
4. Проскокова С.В., Хосровян Н.М., Еремин Д.А., Кабисова Г.С., Месхия Н.Г., Михайлова Е.Г. Сравнительный анализ санации полости рта у детей в условиях общей анестезии и ингаляционной анестезии закисью азота. — *Медицинский алфавит*. — 2020; 35: 36—38. [eLibrary ID: 44560470](#)
5. Воронин П.А., Плюхинат П., Ковальчук М.А., Владимиров Д.Н., Тюшевская А.В. Эффективность лечения хронических форм пульпита во временных молярах различными методами и препаратами. — *Стоматология детского возраста и профилактика*. — 2019; 1 (69): 53—59. [eLibrary ID: 37786898](#)
6. Duncan H.F. Present status and future directions — Vital pulp treatment and pulp preservation strategies. — *Int Endod J*. — 2022; 55 (Suppl 3): 497—511. [PMID: 35080024](#)

REFERENCES:

1. Brusnitsyna E.V., Barabanshchikova E.V., Zakirov T.V., Ioshchenko E.S. Modern methods for treatment of deciduous teeth pulpitis: a literature review. *Pediatric Dentistry and Prophylaxis*. 2020; 4 (76): 275—287 (In Russian). [eLibrary ID: 44583351](#)
2. Ying J., Tao H., He Q., Zhang Z., Hu W., Chen S., Guan Y. Children's dental fear: Occurrence Mechanism and prevention guidance. *J Multidiscip Healthc*. 2023; 16: 2013—2021. [PMID: 37484820](#)
3. Maslak E.E., Fomenko I.V., Arjenovskaya E.N., Fursik D.I., Kurkina O.N., Ogonyan V.R., Skorikova L.A. Children's behavior management during dental servise providing. *Vestnik VSMU*. 2019; 1 (69): 9—12 (In Russian). [eLibrary ID: 37254971](#)
4. Proskokova S.V., Khosrovyan N.M., Eremin D.A., Kabisova G.S., Meskhiya N.G., Mikhailova E.G. Comparative analysis of oral cavity sanation in children under general anesthesia and inhalation anesthesia with nitrogen oxide. *Medical alphabet*. 2020; 35: 36—38 (In Russian). [eLibrary ID: 44560470](#)
5. Voronin P.A., Pliukhinat P., Kovalchuk M.A., Vladimirova D.N., Tyushevskaya A.V. Treatment efficiency of chronic forms of pulpitis in primary molars by various methods and drugs. *Pediatric Dentistry and Prophylaxis*. 2019; 1 (69): 53—59 (In Russian). [eLibrary ID: 37786898](#)
6. Duncan H.F. Present status and future directions — Vital pulp treatment and pulp preservation strategies. *Int Endod J*. 2022; 55 (Suppl 3): 497—511. [PMID: 35080024](#)

7. Boutsiouki C., Frankenberger R., Krämer N. Relative effectiveness of direct and indirect pulp capping in the primary dentition. — *Eur Arch Paediatr Dent.* — 2018; 19 (5): 297—309. [PMID: 30187263](#)
8. Gurcan A.T., Seymen F. Clinical and radiographic evaluation of indirect pulp capping with three different materials: a 2-year follow-up study. — *Eur J Paediatr Dent.* — 2019; 20 (2): 105—110. [PMID: 31246084](#)
9. Kulkarni P., Tiwari S., Agrawal N., Kumar A., Umarekar P., Bhargava S. Clinical outcome of direct pulp therapy in primary teeth: A systematic review and meta-analysis. — *J Indian Soc Pedod Prev Dent.* — 2022; 40 (2): 105—111. [PMID: 35859400](#)
10. Короленкова М.В., Арзуманян А.П. Сравнительная эффективность различных пломбирочных материалов и стандартных педиатрических коронок для восстановления временных моляров. — *Стоматология детского возраста и профилактика.* — 2018; 4 (67): 41—46. [eLibrary ID: 37027390](#)
11. Маслак Е.Е., Арженовская Е.Н. Результаты витальной пульпотомии во временных зубах у детей с негативным поведением. — *Стоматология.* — 2024; 2: 77—79. [eLibrary ID: 67352097](#)
12. Арженовская Е.Н., Маслак Е.Е., Каменнова Т.Н. Результаты пульпэктомии во временных молярах у детей с негативным поведением. — *Стоматология детского возраста и профилактика.* — 2023; 4 (88): 371—375. [eLibrary ID: 59996635](#)
7. Boutsiouki C., Frankenberger R., Krämer N. Relative effectiveness of direct and indirect pulp capping in the primary dentition. *Eur Arch Paediatr Dent.* 2018; 19 (5): 297—309. [PMID: 30187263](#)
8. Gurcan A.T., Seymen F. Clinical and radiographic evaluation of indirect pulp capping with three different materials: a 2-year follow-up study. *Eur J Paediatr Dent.* 2019; 20 (2): 105—110. [PMID: 31246084](#)
9. Kulkarni P., Tiwari S., Agrawal N., Kumar A., Umarekar P., Bhargava S. Clinical outcome of direct pulp therapy in primary teeth: A systematic review and meta-analysis. *J Indian Soc Pedod Prev Dent.* 2022; 40 (2): 105—111. [PMID: 35859400](#)
10. Korolenkova M.V., Arzumanyan A.P. Comparative efficacy of filling materials and stainless-steel pediatric crowns for primary molars restoration. *Pediatric Dentistry and Profilaxis.* 2018; 4 (67): 41—46 (In Russian). [eLibrary ID: 37027390](#)
11. Maslak E.E., Arjenovskaya E.N. The results of vital pulpotomy in primary teeth in children with negative behavior. *Stomatology.* 2024; 2: 77—79 (In Russian). [eLibrary ID: 67352097](#)
12. Arjenovskaya E.N., Maslak E.E., Kamennova T.N. The results of pulpectomy in primary molars in children with negative behaviour. *Pediatric Dentistry and Profilaxis.* 2023; 4 (88): 371—375 (In Russian). [eLibrary ID: 59996635](#)

DOI: 10.37988/1811-153X_2024_4_34

[И.Ф. Нефедова](#)¹,

главный специалист отдела доклинических исследований НИИ Биотех

[С.Д. Брехов](#)¹,

студент V курса Института стоматологии

[О.А. Магсумова](#)¹,

ассистент кафедры терапевтической стоматологии

[М.А. Постников](#)¹,

д.м.н., профессор, зав. кафедрой терапевтической стоматологии

[С.Е. Чигарина](#)¹,

к.м.н., доцент кафедры терапевтической стоматологии

[Е.А. Рыскина](#)²,

д.б.н., профессор факультета биологии и биотехнологии

¹ СамГМУ, 443099, Самара, Россия² НИУ ВШЭ, 117418, Москва, Россия**ДЛЯ ЦИТИРОВАНИЯ:**

Нефедова И.Ф., Брехов С.Д., Магсумова О.А., Постников М.А., Чигарина С.Е., Рыскина Е.А. Определение эффективности применения реминерализующего препарата на эмаль и дентин зубов методом растровой микроскопии после процедуры химического отбеливания: экспериментальное нерандомизированное исследование. — *Клиническая стоматология*. — 2024; 27 (4): 34—39.
DOI: 10.37988/1811-153X_2024_4_34

[I.F. Nefedova](#)¹,

senior expert of preclinical research department

[S.D. Brehov](#)¹,

5th year student at the Department of Dentistry

[O.A. Magsumova](#)¹,

assistant at the Therapeutic dentistry Department

[M.A. Postnikov](#)¹,

Doctor of Science in Medicine, full professor of the Therapeutic dentistry Department

[S.E. Chigarina](#)¹,

PhD in Medical Sciences, associate professor of the Therapeutic dentistry Department

[E.A. Ryskina](#)²,

Doctor of Science in Biology, professor of the Faculty of Biology and Biotechnology

¹ Samara State Medical University, 443099, Samara, Russia² HSE University, 117418, Moscow, Russia

Определение эффективности применения реминерализующего препарата на эмаль и дентин зубов методом растровой микроскопии после процедуры химического отбеливания: экспериментальное нерандомизированное исследование

Реферат. На сегодняшний день изменение цвета зубов — одна из распространенных проблем для людей различных возрастных групп и слоев населения. Это достаточно часто встречающийся и полиэтиологический вид патологии твердых тканей зубов, не имеющий универсального метода лечения. **Цель работы** — изучение необходимости применения эмаль-герметизирующего ликвида на ткани зубов после процедуры химического отбеливания зубов. **Материалы и методы.** В эксперименте использовались 24 зуба, удаленных по ортодонтическим показаниям. Процедура химического отбеливания зубов осуществлялась с применением системы Opalescence Xtra Boost. Реминерализующая терапия была проведена с использованием эмаль-герметизирующего ликвида. Изучали элементный состав эмали и дентина методом энергодисперсионной спектроскопии. **Результаты.** При традиционном отбеливании без применения реминерализующего препарата и при отбеливании с однократным применением ликвида ширина дентальных канальцев заметно увеличивается, тем самым увеличивая проницаемость между эмалью и дентином. При многократном применении ликвида наблюдается уменьшение ширины дентальных канальцев, а следовательно, уменьшение входных ворот для инфекции. **Заключение.** Применение ликвида способствует удалению органического налета с поверхности зуба, сохранению и восполнению состава микроэлементов, обеспечивающих прочность зуба, уменьшению ширины дентальных канальцев и, как следствие, снижению гиперчувствительности зубов.

Ключевые слова: химическое отбеливание зубов, гиперчувствительность зубов, эмаль-герметизирующий ликвид

Determination of the effectiveness of the remineralizing drug on tooth enamel and dentin by scanning microscopy after a chemical bleaching procedure: an experimental non-randomized study

Abstract. In our days, tooth discoloration is one of the common problems for people of different age and population groups. This is a fairly common and polyetiological type of pathology of hard dental tissues, which does not have a universal method of treatment. **The purpose** — study the need to use enamel-sealing liquid on dental tissue after the procedure of chemical teeth whitening. **Materials and methods.** 24 teeth extracted for orthodontic indications were used in the experiment. The procedure of chemical teeth whitening was carried out using Opalescence Xtra Boost system. Remineralizing therapy was carried out using enamel-sealing liquid. The elemental composition of enamel and dentin was studied by energy dispersive spectroscopy. **Results.** At traditional bleaching without application of remineralizing preparation and at bleaching with single application of liquid the width of dental tubules markedly increases, thus increasing the permeability between enamel and dentin. With repeated application of liquid, there is a decrease in the width of the dental tubules and hence a decrease in the entrance gate for infection. **Conclusion.** The use of liquid helps to remove organic plaque from the tooth surface, to preserve

and replenish the composition of microelements that provide tooth strength, to reduce the width of dental tubules and, consequently, to reduce hypersensitivity of teeth.

Key words: chemical whitening teeth, sensitivity of teeth, enamel-sealing liquid

ВВЕДЕНИЕ

Эстетическая стоматология имеет серьезную этическую базу, которая нацелена на общее улучшение состояния зубов [1]. Это достаточно часто встречающийся и полиэтиологический вид патологии твердых тканей зубов, не имеющий универсального метода лечения [2].

Для выбора метода лечения дисколорита целесообразно установить причину его возникновения — постоянный или временный.

К временным причинам, негативно отражающимся на цветовой гамме зубов, можно отнести вредные привычки: курение, неудовлетворительный уход за полостью рта и использование большого количества продуктов с хромогенами. Изменения цвета зубов могут быть как врожденные дисколориты (флюороз, гипоплазия, «тетрациклиновые зубы» и т.д.), так и приобретенные, обусловленные витальным и девитальным окрашиванием зубов [1–4].

В современном мире есть множество методик для устранения пигментаций твердых тканей зубов, но неинвазивным является процедура офисного отбеливания зубов [6, 7]. Одним из самых распространенных средств, применяемых для лечения дисколоритов, остаются высококонцентрированные перекисные препараты. Механизм их действия основан на эффекте выделения атомарного кислорода, который проникает в эмаль и дентин, вызывая окислительное расщепление хромофоров в дентине зуба

Согласно данным исследований разных авторов, осложнением процедуры химического отбеливания зубов является гиперчувствительность твердых тканей зубов, возникновение которой обусловлено увеличением проницаемости эмали и выходом микроэлементов с ее поверхности и из глубины [9–12, 14].

На сегодняшний день на рынке представлен большой выбор реминерализующих средств (R.O.C.S. Medical Minerals, Humanchemie, Stomysens и др.), применение которых является обязательным этапом при лечении изменения цвета зубов методом химического отбеливания.

Цель исследования — изучение необходимости применения эмаль-герметизирующего ликвида на ткани зубов после процедуры химического отбеливания зубов.

МАТЕРИАЛЫ И МЕТОДЫ

Исследование воздействия реминерализующей терапии было проведено на 24 премолярах, удаленных

FOR CITATION:

Nefedova I.F., Brehov S.D., Magsumova O.A., Postnikov M.A., Chigarina S.E., Ryskina E.A. Determination of the effectiveness of the remineralizing drug on tooth enamel and dentin by scanning microscopy after a chemical bleaching procedure: an experimental non-randomized study. *Clinical Dentistry (Russia)*. 2024; 27 (4): 34—39 (In Russian). DOI: 10.37988/1811-153X_2024_4_34

по ортодонтическим показаниям. Подготовку образцов проводили по методике Е.С. Ерофеевой и О.С. Гилевой (рацпредложение № 2488 от 30.11.2009): экстрагированные зубы промывали в проточной воде, очищали с помощью ультразвукового скейлера и щетки с пастой, а затем зубы распиливали на 4 равные части. Полученные фрагменты в зависимости от вида обработки поделили на 4 группы по 24 образца в каждой:

- I — контрольная, где процедура химического отбеливания зубов не проводилась;
- II — осуществлено только отбеливание;
- III — с реминерализующей терапией после отбеливания;
- IV — с реминерализующей терапией после отбеливания и еще дважды с интервалом 7 дней.

Процедура химического отбеливания зубов осуществлялась с применением набора Opalescence Xtra Boost (Ultradent, США). Набор включает 2 шприца: первый — с 40%-ной перекисью водорода, второй — катализатор со щелочным раствором фторида натрия (0,22%) и нитрата калия (5%) в глицерине.

Реминерализующая терапия в III и IV группах была проведена с использованием эмаль-герметизирующего ликвида, представленного набором из жидкости и суспензии.

Для исследования на растровом электронном микроскопе образцы зубов фиксировали в 2,5%-ном растворе глутарового альдегида с последующей проводкой по спиртам восходящей концентрации и высушиванием в вытяжном шкафу в течение 24 часов. На поверхность образцов напылялось золото для повышения проводимости. Элементный состав проводили с помощью системы Analysis Station JED-2300 (JEOL, Япония) с термической и термополевой эмиссией совместно с инженерами Самарского технического университета на кафедре металловедения, порошковой металлургии, наноматериалов.

Изготовление гистологических препаратов проводили путем декальцинации образцов, стандартной проводки и последующей заливкой в парафин. Срезы толщиной 4–5 мкм, полученные на ротационном микротоме, окрашивали гематоксилином и эозином по стандартной методике и изучали с помощью светового микроскопа.

При статистической обработке данных сравнение количественных признаков в независимых группах выполняли с помощью рангового дисперсионного анализа Краскела—Уоллиса с последующими межгрупповыми сравнениями по *U*-критерию Манна—Уитни и Вилкоксона с поправкой Бонферрони (умножали достигнутый уровень значимости на 6 возможных попарных).

РЕЗУЛЬТАТЫ

На исследуемых образцах были выделены два слоя: поверхностный (эмаль) и глубокий (дентин), на которых были отмечены точки сканирования. При изучении количественного состава неорганических компонентов на поверхностном слое были заметные изменения содержания углерода, кислорода, фосфора и кальция. Основным микроэлементом эмали зуба является кальций, его доля в I группе составляет 42%. В образцах II группы, где проводилось только отбеливание, отмечается снижение содержания кальция по сравнению с контрольной группой — 38,6%. В образцах III и IV группы наблюдается максимальное содержание кальция — 42,4 и 46% соответственно (рис. 1).

Резкое снижение доли фосфора также наблюдалось лишь во II группе (9,4%) по сравнению с контрольной I группой (22,2%), что, вероятно, свидетельствует о диффузии ионов из кристаллов гидроксиапатита вследствие проведенного отбеливания. В образцах эмали III и IV группы содержание фосфора составляло 22,5 и 21% соответственно (рис. 2). При исследовании глубокого слоя по сравнению с контрольной группой содержание фосфора и кальция резко уменьшилось у образцов II группы (12,7 и 40,1% соответственно), что обусловлено диффузией ионов из кристаллов гидроксиапатита

в результате проведенной процедуры отбеливания. В образцах III и IV группы обнаружено повышение содержания фосфора (22,4 и 23,8%) и кальция (43,5 и 46,3%), связанное, в свою очередь, с проведением реминерализующей терапии (см. рис. 1, 2). Соотношение фосфора и кальция регулируется за счет кальций-фосфорного обмена в зубах: при увеличении содержания кальция происходит уменьшение фосфора и наоборот.

При исследовании поверхностного и глубокого слоев заметное изменение доли кислорода наблюдалось лишь в слое эмали: увеличивался в III группе (11,1%) и уменьшался во II группе (4,5%) по сравнению с контрольной группой. Данные изменения во II группе связаны с использованием отбеливающей системы и влиянием активных химических агентов на структуру зуба, а в III группе — с действующими веществами реминерализующего препарата (рис. 3).

Кроме того, в слое эмали в III группе отмечалось повышение углерода (7,6%), относительно других групп, что также обусловлено проведением реминерализующей терапии. При исследовании глубокого слоя во всех трех опытных образцах, сравниваемых с контрольной группой, наблюдалось наибольшее содержание углерода: в образце III (5,3%) и IV (5,3%), что обусловлено проведением реминерализующей терапии, а наименьшее — во II группе (4,6%), что, в свою очередь, связано проведением процедуры отбеливания без последующего нанесения реминерализующих препаратов (рис. 4).

Содержание фтора во II группе в слое эмали и дентина, увеличилось (до 2,6 и 1%) по сравнению с другими группами. Вероятно, это связано с тем, что основной

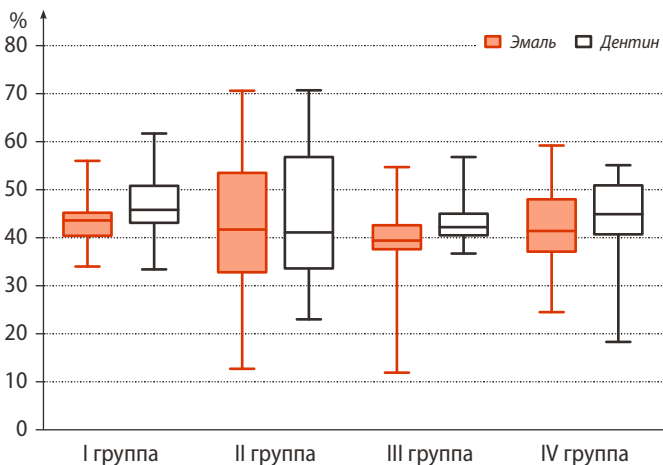


Рис. 1. Доля кальция в эмали, %
Fig. 1. The proportion of calcium in enamel, %

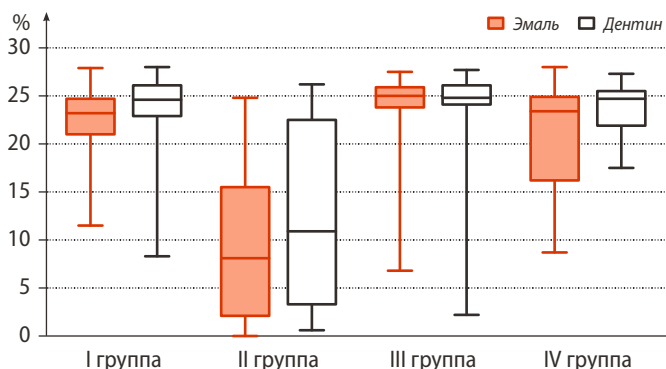


Рис. 2. Доля фосфора в эмали, %
Fig. 2. The proportion of phosphorus in enamel, %

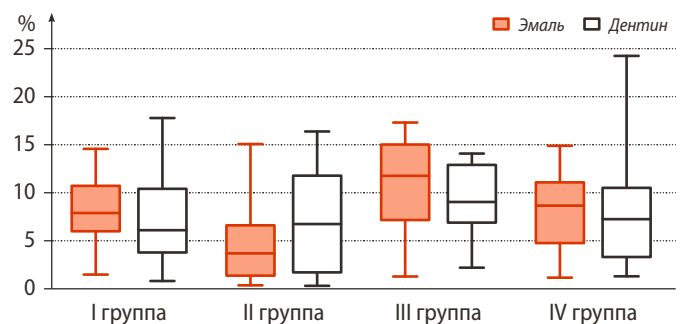


Рис. 3. Доля кислорода в эмали, %
Fig. 3. The proportion of oxygen in the enamel, %

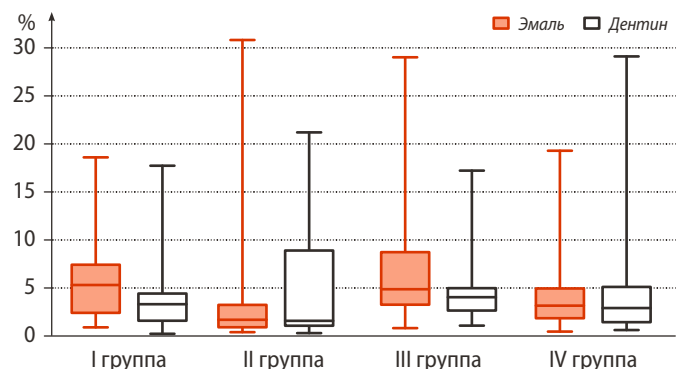


Рис. 4. Доля углерода в эмали, %
Fig. 4. The proportion of carbon in enamel, %

источник поступления фтора — ротовая жидкость (слюна) в данном эксперименте отсутствует (работа проводилась на извлеченных образцах) мы наблюдаем естественное убывание данного элемента (рис. 5).

Было проведено сравнение поверхностного и глубокого слоев каждого исследуемого образца. В результате анализа количественного состава неорганических компонентов первой, контрольной, группы образцов были получены контрольные значения содержания углерода (С), фтора (F), кислорода (O) фосфора (P) и кальция (Ca) в слое эмали и дентина, приведенные в табл. 1.

В поверхностном слое образцы II группы имеют большее содержание углерода (5,7%) и фтора (2,6%), чем в глубоком слое: углерода (4,6%), фтора (1%). Однако содержание кальция (40,1%), фосфора (12,7%) и кислорода (6,7%) в глубоком слое больше, чем в поверхностном (38,6% кальция, 9,4% фосфора и 4,5% кислорода), что обусловлено, по всей вероятности, высвобождением их с поверхностного слоя в процессе процедуры отбеливания зубов (табл. 2).

В поверхностном слое образцов III группы отмечается незначительное повышение содержания углерода (7,6%), кислорода (11,1%) и фосфора (22,5%) по сравнению с глубоким слоем (5,3% углерода, 9,1% кислорода и 22,4% фосфора) и повышение кальция (42,4%) и фтора (0,06%) в глубоком слое по сравнению с поверхностным слоем (43,5% кальция и 0,03% фтора). Вероятно, это связано с тем, что эмаль-герметизирующий ликвид, насыщая ткани ионами и обладая мощной бактерицидной активностью, способствует подавлению образования микробной биопленки на поверхности эмали, защищает дентин в случае проникновения микробов через глубокие поры эмали и каналцы обнаженного дентина, тем самым предотвращая последующее растворение ионов гидроксиапатита в глубоком слое (табл. 3).

В глубоком слое образцов IV группы наблюдается увеличение содержания углерода (5,34%), кислорода (8,28%), фосфора (23,78%) и кальция (46,34%), а также уменьшение содержания фтора (0,04%) по сравнению с количеством данных элементов в поверхностном слое (5,21% С, 8,02% O, 20,98% P, 46,02% Ca и 0,16% F). Вероятно, это связано с тем, что из-за длительного применения эмаль-герметизирующего ликвида образовалась защитная пленка, которая не дает высвободиться другим элементам (табл. 4).

В дентинных трубочках (каналцах) циркулирует дентинная жидкость, которая доставляет органические и неорганические вещества, участвующие в обновлении дентина. Благодаря наличию большого количества трубочек дентин, несмотря на прочность,

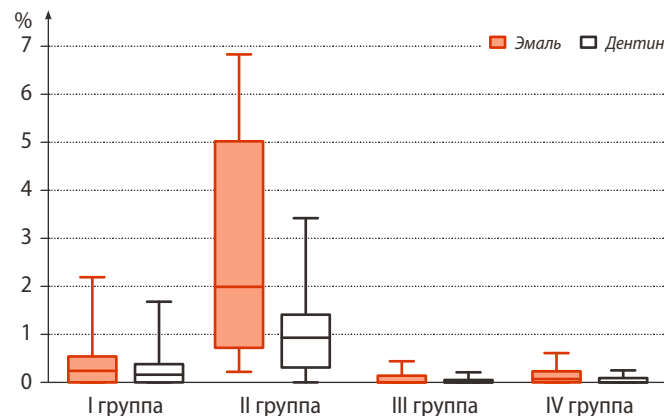


Рис. 5. Доля фтора в эмали, %

Fig. 5. The proportion of fluoride in enamel, %

имеет очень высокую проницаемость. С целью выявления изменений данной проницаемости мы провели измерения ширины дентальных каналцев (рис. 6).

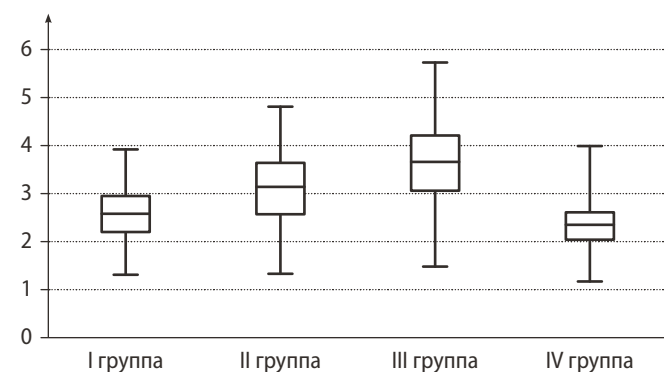


Рис. 6. Ширина дентальных каналцев, мкм

Fig. 6. The width of the dental tubules, microns

Таблица 1. Количественный состав неорганических компонентов образцов I группы

Table 1. Quantitative composition of inorganic components of Group I samples

Элемент	Эмаль	Дентин	p
С	5,78±0,95	3,87±0,78	0,050
O	8,07±0,79	6,81±0,83	0,162
P	22,22±0,88	23,59±0,91	0,051
Ca	42,01±1,10	43,77±1,41	0,038
F	0,39±0,11	0,27±0,08	0,385

Таблица 2. Количественный состав неорганических компонентов образцов II группы

Table 2. Quantitative composition of inorganic components of Group II samples

Элемент	Эмаль	Дентин	p
С	5,74±2,08	4,64±1,27	0,946
O	4,54±0,93	6,66±1,18	0,250
P	9,38±1,75	12,68±2,05	0,213
Ca	38,62±3,67	40,09±3,15	0,829
F	2,62±0,51	1,00±0,17	0,016

Таблица 3. Количественный состав неорганических компонентов образцов III группы

Table 3. Quantitative composition of inorganic components of Group III samples

Элемент	Эмаль	Дентин	p
С	7,56±1,57	5,27±0,90	0,135
O	11,05±0,93	9,13±0,74	0,114
P	22,49±1,27	22,41±1,45	0,975
Ca	42,41±1,83	43,54±1,01	0,014
F	0,06±0,02	0,03±0,01	0,910

Таблица 4. Количественный состав неорганических компонентов образцов IV группы

Table 4. Quantitative composition of inorganic components of Group IV samples

Элемент	Эмаль	Дентин	p
С	5,21±1,25	5,34±1,61	0,811
O	8,02±0,92	8,28±1,35	0,772
P	20,98±1,24	23,78±0,55	0,110
Ca	46,02±1,93	46,34±2,07	0,320
F	0,16±0,05	0,04±0,01	0,091

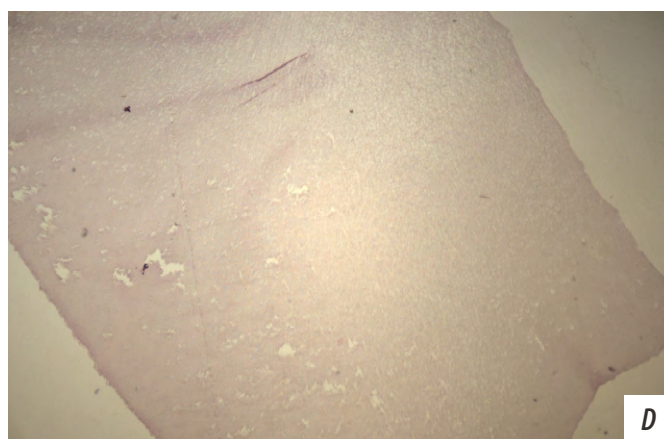
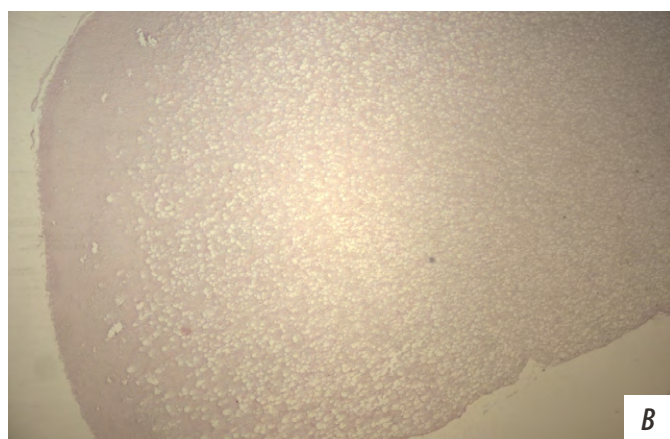
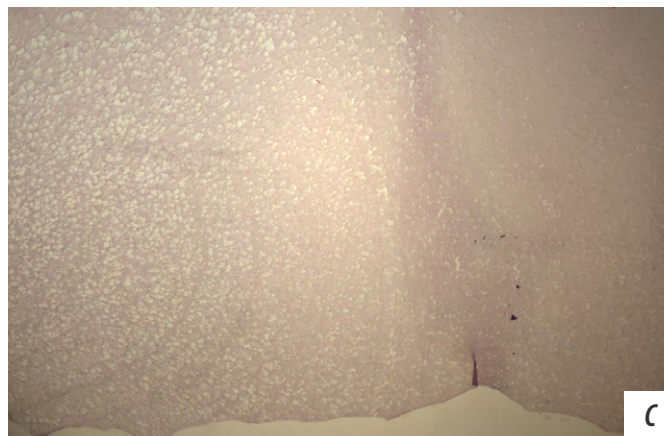
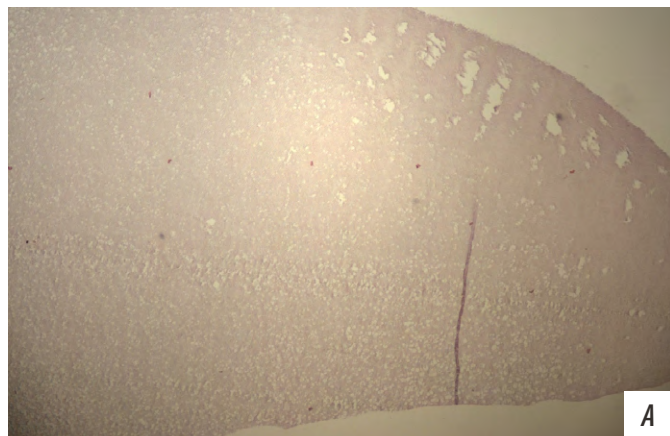


Рис. 7. Гистологический препарат зуба (эмаль и дентин): А — I группа, В — II группа, С — III группа, D — IV группа. Окраска гематоксилином и эозином (ув. 40)

Fig. 7. Histological preparation of the tooth (enamel and dentin): A — Group I, B — Group II, C — Group III, D — Group IV. Staining with hematoxylin and eosin (mag. 40x)

В результате мы выявили, что при простом отбеливании (II группа) и отбеливание + ликвид (III группа) ширина дентальных канальцев заметно увеличивается, тем самым увеличивая проницаемость (в том числе для патогенной флоры) между эмалью и дентином. При многократном применении ликвида (IV группа) наблюдается уменьшение ширины дентальных канальцев, а следовательно, уменьшение входных ворот для инфекции.

На гистологических препаратах всех групп четко визуализируются эмаль и дентин. Наблюдается четкая граница коллагена эмали и коллагена дентина (рис. 7). Дентинные канальцы расходятся в радиальном направлении и пронизывают всю толщу дентина.

ОБСУЖДЕНИЕ

Прочность эмали и дентина зависит от двух ключевых компонентов — кальция и фосфора. Химическое отбеливание снижает pH, вымывая эти минералы и делая зубы хрупкими. Вместе с тем в отношении влияния реминерализующей терапии на состояние твердых тканей зуба после процедуры отбеливания у зубов, удаленных в ходе ортодонтического лечения в научных публикациях по некоторым аспектам имеются противоречивые сведения. Также в большинстве исследований не рассматриваются морфометрические параметры твердых тканей зубов и не учитываются некоторые неорганические компоненты. Нами проведен анализ содержания

кальция, фосфора, фтора, углерода и кислорода в эмали и дентине на разных этапах: до химического отбеливания, сразу после процедуры и после применения препарата. Это позволило сравнить изменения концентрации этих элементов в зависимости от этапа исследования и получить более полную микроскопическую картину влияния реминерализующей терапии на твердые ткани зубов после химического отбеливания.

ЗАКЛЮЧЕНИЕ

По результатам проведенных исследований можно сделать заключение о том, что многократное применение ликвида позволило за короткий период времени укрепить эмаль. Жидкость из набора обладала флюидными свойствами, которые способствовали ускорению процесса реминерализации. Суспензия же являлась основной компонентой набора. Она содержала в своем составе минералы, необходимые для прочности зубной ткани. Суспензия заполняла микротрещины на поверхности зуба и создавала твердый защитный слой на эмали.

Таким образом, многократное применение ликвида способствует:

- удалению органического налета с поверхности зуба;
- сохранению и восполнению состава микроэлементов, обеспечивающих прочность зуба;
- уменьшению ширины дентальных канальцев и как следствие — снижению чувствительности зубов.

Конфликт интересов. Авторы декларируют отсутствие конфликта интересов.

Поступила: 18.11.2023 **Принята в печать:** 05.12.2024

Conflict of interests. The authors declare no conflict of interests.

Received: 18.11.2023

Accepted: 05.12.2024

ЛИТЕРАТУРА:

1. Машко О.А. Эстетические аспекты в ортопедической стоматологии. — *Научное обозрение. Медицинские науки.* — 2017; 4: 54—57. [eLibrary ID: 28781651](#)
2. Титова О.Ю. Возрастные аспекты лечения дисколорита зубов. — *Проблемы стоматологии.* — 2019; 4: 61—65. [eLibrary ID: 42364558](#)
3. Титова О.Ю., Решетникова Ю.В., Трунин Д.А. Изучение стойкости покрытия зубной эмали декоративным лаком при дисколоритах зубов. — *Проблемы стоматологии.* — 2018; 2: 52—55. [eLibrary ID: 35295785](#)
4. Лузганова Е.В. Современные подходы к отбеливанию зубов и правила гигиены полости рта. — *Наука 21 века: вопросы, гипотезы, ответы.* — 2017; 1 (22): 14—17. [eLibrary ID: 28298689](#)
5. Гильмияров Э.М., Рыскина Е.А., Магсумова О.А., Полканова В.А., Алсаиди А.Х. Изменение показателей ротовой жидкости, влияющих на минеральный обмен в твердых тканях зуба, после процедуры клинического отбеливания зубов. — *Медико-фармацевтический журнал Пульс.* — 2019; 12: 50—54. [eLibrary ID: 41849743](#)
6. Луцкая И.К. Современное состояние проблемы отбеливания зубов. — *Международные обзоры: клиническая практика и здоровье.* — 2019; 1 (33): 46—54. [eLibrary ID: 38472875](#)
7. Акулович А., Шишелова А. Чувствительность зубов: проблема и ее решение с точки зрения физиологии. — *Цифровая стоматология.* — 2016; 2: 68—77. [eLibrary ID: 44563000](#)
8. Бондарик Е.А., Полянская Л.Н. Современные методики отбеливания зубов. — *Современная стоматология (Беларусь).* — 2011; 2 (53): 37—41. [eLibrary ID: 17013634](#)
9. Бажутова И.В., Магсумова О.А., Фролов О.О., Тимченко Е.В., Тимченко П.Е., Трунин Д.А., Комлев С.С., Полканова В.А. Оценка органического и минерального состава эмали зубов методом рамановской спектроскопии: экспериментальное нерандомизированное исследование. — *Кубанский научный медицинский вестник.* — 2021; 4: 118—132. [eLibrary ID: 46458976](#)
10. Магсумова О.А., Полканова В.А., Тимченко В.Е., Волова Л.Т. Рамановская спектроскопия и ее применение в стоматологии. — *Стоматология.* — 2021; 4: 137—142. [eLibrary ID: 46390890](#)
11. Karaarslan E.S., Özmen Z.C., Aytac F., Bicakci A.A., Buldur M., Aydogan L., Hologlu F., Özkocak B. Evaluation of biochemical changes in dental tissues after different office bleaching methods. — *Hum Exp Toxicol.* — 2019; 38 (4): 389—397. [PMID: 30526070](#)
12. Rodríguez-Martínez J., Valiente M., Sánchez-Martín M.J. Tooth whitening: From the established treatments to novel approaches to prevent side effects. — *J Esthet Restor Dent.* — 2019; 31 (5): 431—440. [PMID: 31448534](#)
13. Wu S., Chen Y., Zhang J., Chen W., Shao S., Shen H., Zhu L., Ye P., Svensson P., Wang K. Effect of low-level laser therapy on tooth-related pain and somatosensory function evoked by orthodontic treatment. — *Int J Oral Sci.* — 2018; 10 (3): 22. [PMID: 29967411](#)
14. Бичикаева З. Применение препаратов на основе аморфного фосфата кальция для проведения реминерализующей терапии после отбеливания зубов. — *Эстетическая стоматология.* — 2018; 3—4: 122—125. [eLibrary ID: 42895512](#)

REFERENCES:

1. Mashko O.A. Aesthetic considerations in prosthetic dentistry. *Scientific Review. Medical sciences.* 2017; 4: 54—57 (In Russian). [eLibrary ID: 28781651](#)
2. Titova O. Age aspects of treatment of teeth discoloritis. *Actual Problems in Dentistry.* 2019; 4: 61—65 (In Russian). [eLibrary ID: 42364558](#)
3. Titova O., Reshetnikova Y., Trunin D. Study of the stability of covering of tooth enamel with decorative lacquer with diseases of teeth. *Actual Problems in Dentistry.* 2018; 2: 52—55 (In Russian). [eLibrary ID: 35295785](#)
4. Luzganova E.V. Modern approaches to teeth bleaching and oral hygiene rules. *Nauka 21 veka: voprosy, gipotezy, otvety.* 2017; 1 (22): 14—17 (In Russian). [eLibrary ID: 28298689](#)
5. Gilmiyarov E.M., Ryskina E.A., Magsumova O.A., Polkanova V.A., Alsaeedi A.H. Change of indicators of oral fluid affecting mineral exchange of hard tooth tissues after in-office teeth whitening. *Medical and pharmaceutical journal Pulse.* 2019; 12: 50—54 (In Russian). [eLibrary ID: 41849743](#)
6. Lutskaya I.K. The current state of the problem of teeth whitening. *International reviews: Clinical practice and health.* 2019; 1 (33): 46—54 (In Russian). [eLibrary ID: 38472875](#)
7. Akulovich A., Shishelova A. Tooth sensitivity: the problem and its solution from the point of view of physiology. *Digital Dentistry.* 2016; 2: 68—77 (In Russian). [eLibrary ID: 44563000](#)
8. Bondarik E.A., Polyanskaya L.N. Modern methods of teeth bleaching. *Sovremennaya stomatologiya (Belarus).* 2011; 2 (53): 37—41 (In Russian). [eLibrary ID: 17013634](#)
9. Bazhutova I.V., Magsumova O.A., Frolov O.O., Timchenko E.V., Timchenko P.E., Trunin D.A., Komlev S.S., Polkanova V.A. Raman spectroscopy analysis of dental enamel organic and mineral composition: an experimental non-randomised study. *Kuban Scientific Medical Bulletin.* 2021; 4: 118—132 (In Russian). [eLibrary ID: 46458976](#)
10. Magsumova O.A., Polkanova V.A., Timchenko E.V., Volova L.T. Raman spectroscopy and its application in different areas of medicine. *Stomatology.* 2021; 4: 137—142 (In Russian). [eLibrary ID: 46390890](#)
11. Karaarslan E.S., Özmen Z.C., Aytac F., Bicakci A.A., Buldur M., Aydogan L., Hologlu F., Özkocak B. Evaluation of biochemical changes in dental tissues after different office bleaching methods. *Hum Exp Toxicol.* 2019; 38 (4): 389—397. [PMID: 30526070](#)
12. Rodríguez-Martínez J., Valiente M., Sánchez-Martín M.J. Tooth whitening: From the established treatments to novel approaches to prevent side effects. *J Esthet Restor Dent.* 2019; 31 (5): 431—440. [PMID: 31448534](#)
13. Wu S., Chen Y., Zhang J., Chen W., Shao S., Shen H., Zhu L., Ye P., Svensson P., Wang K. Effect of low-level laser therapy on tooth-related pain and somatosensory function evoked by orthodontic treatment. *Int J Oral Sci.* 2018; 10 (3): 22. [PMID: 29967411](#)
14. Bichikaeva Z. Use of medications based on amorphous calcium phosphate for enamel remineralization after teeth bleaching procedure. *Aesthetic Dentistry.* 2018; 3—4: 122—125 (In Russian). [eLibrary ID: 42895512](#)

DOI: 10.37988/1811-153X_2024_4_40

[О.Е. Шишкина,](#)

к.м.н., доцент кафедры хирургической стоматологии и ЧЛХ, директор Института стоматологии

[В.М. Воробьева,](#)

к.фарм.н., доцент кафедры биологической химии, клинической лабораторной диагностики

[О.Н. Мазко,](#)

к.б.н., доцент кафедры фармакологии

[Н.В. Семенникова,](#)

к.м.н., доцент кафедры хирургической стоматологии и ЧЛХ

[Е.А. Берент,](#)

студентка IV курса Института стоматологии

[К.С. Лоор,](#)

ординатор Института фармации

АГМУ, 656038, Барнаул, Россия

Сравнительная характеристика составов для симптоматической терапии ксеростомии

Аннотация. Использование заменителей слюны — ключевая концепция лечения ксеростомии, направленного на уменьшение симптомов сухости во рту и поддержание здоровья полости рта. На основании справочных данных и данных научной литературы проведен анализ имеющихся на рынке средств для заместительной терапии при ксеростомии и их основных ингредиентов. Дана характеристика основных компонентов сливопротекторов с учетом их функций в составе гелей и спреев для симптоматической терапии ксеростомии: солей электролитов, ферментов, муцина, полимеров-гидроколлоидов, влагоудерживающих многоатомных спиртов, сахарозаменителей, фитопрепаратов. Ограниченное наличие на рынке стоматологических средств — сливозаменителей преимущественно зарубежного производства, особенно в условиях экономической изоляции, с учетом роста данной патологии обуславливает актуальность разработки отечественных средств для лечения ксеростомии. Обоснована необходимость разработки сливозаменителей в связи с распространенностью данного синдрома, тенденцией к росту из-за демографического старения населения и необходимости приема препаратов ксерогенного действия для терапии системных заболеваний.

Ключевые слова: ксеростомия, гипосаливация, сухость во рту, искусственная слюна, сливозаменители, муцин, полимеры-гидроколлоиды

ДЛЯ ЦИТИРОВАНИЯ:

Шишкина О.Е., Воробьева В.М., Мазко О.Н., Семенникова Н.В., Берент Е.А., Лоор К.С. Сравнительная характеристика составов для симптоматической терапии ксеростомии. — *Клиническая стоматология*. — 2024; 27 (4): 40—53. DOI: 10.37988/1811-153X_2024_4_40

[O.E. Shishkina,](#)

PhD in Medical Sciences, associate professor of the Oral and maxillofacial surgery Department, director of the Institute of Dentistry

[V.M. Vorobyeva,](#)

PhD in Pharmacy, associate professor of the Biological chemistry, clinical laboratory diagnostics Department

[O.N. Mazko,](#)

PhD in Biology, associate professor of the Pharmacology Department

[N.V. Semennikova,](#)

PhD in Medical Sciences, associate professor of the Oral and maxillofacial surgery Department

[E.A. Berent,](#)

4th year student at the Institute of Dentistry

[K.S. Loor,](#)

resident at the Institute of Pharmacy

Altai State Medical University,
656038, Barnaul, Russia

Comparative characteristics of formulations for the symptomatic treatment of xerostomia

Annotation. The use of saliva substitutes is a key concept in the treatment of xerostomia, aimed at reducing the symptoms of dry mouth and maintaining oral health. Based on reference data and scientific literature, an analysis of the available products for replacement therapy for xerostomia and their main ingredients was carried out. The characteristics of the main components of salivary protectors are given, taking into account their functions in the composition of gels and sprays for the symptomatic therapy of xerostomia: electrolyte salts, enzymes, mucin, hydrocolloid polymers, water-retaining polyhydric alcohols, sugar substitutes, and herbal preparations. The limited availability of dental products on the market — salivary substitutes, mainly of foreign manufacture, especially in conditions of economic isolation, taking into account the growth of this pathology, determines the relevance of developing domestic products for the treatment of xerostomia. The necessity of developing salivary substitutes is substantiated in connection with the prevalence of this syndrome, the tendency to increase due to demographic aging of the population and the need to take xerogenic drugs for the treatment of systemic diseases.

Key words: xerostomia, hyposalivation, dry mouth, artificial saliva, salivary substitutes, mucin, polymer hydrocolloids

ДЛЯ ЦИТИРОВАНИЯ:

Shishkina O.E., Vorobyeva V.M., Mazko O.N., Semennikova N.V., Berent E.A., Loor K.S. Comparative characteristics of formulations for the symptomatic treatment of xerostomia. — *Клиническая стоматология*. — 2024; 27 (4): 40—53. DOI: 10.37988/1811-153X_2024_4_40

ВВЕДЕНИЕ

Ксеростомия, или синдром «сухого рта», — состояние, которое клинически диагностируется при снижении

секреции нестимулированной слюны в 2 раза от физиологической нормы (0,5 мл/мин), объективно проявляющееся стойкой гипосаливацией, наличием вязкой густой слюны, остатков пищи на зубах или протезах.

Ксеростомия возникает на фоне стоматологических и системных заболеваний, к которым относят сахарный диабет, тиреотоксикоз, инфекционные болезни, болезнь Альцгеймера, заболевания соединительной ткани, и у пациентов, получающих лучевую, радио- и химиотерапию по поводу злокачественных новообразований головы и шеи. Данный синдром весьма негативно влияет на качество жизни пациентов и является актуальной проблемой не только стоматологической практики, но и онкологии, оториноларингологии, а также других областей медицины [1–5].

Диагноз «ксеростомия» (K11.7) ставится путем проведения внешнего осмотра, сиалометрии, когда объем выделяемой слюны становится меньше, чем абсорбция жидкости через слизистую оболочку и испарение жидкости в полости рта во время разговора или дыхания, УЗИ, сиалографии и биопсии слюнных желез, оценки наличия системной патологии [4, 6, 7]. Тяжелая степень ксеростомии обусловлена необратимыми нарушениями секреторной функции малых слюнных желез, которые выделяют относительно большую долю муцинов, обеспечивающих смазку поверхностей полости рта [8]. Истинная (объективная, первичная) ксеростомия связана с патологией слюнных желез, она характерна, например, для болезни Шегрена и лучевых поражений у пациентов с онкологией. Радиоиндуцированная ксеростомия обусловлена необратимым повреждением клеток слюнных желез и, как следствие, неспособностью продуцировать слюну. Вместе с тем многие пациенты жалуются на ксеростомию при отсутствии клинически доказанного снижения секреции, т. е. у них развивается субъективная (мнимая, ложная, вторичная, симптоматическая) ксеростомия [2, 3, 9, 10].

Данные о распространенности ксеростомии, приведенные различными исследователями, значительно отличаются, но в целом до 40% обратившихся к стоматологу пациентов жалуются на сухость во рту [2, 5, 11–16]. Ксеростомия выявляется у пациентов с климактерическим синдромом (18,8%), стрессом (22,5%), принимающих лекарственные средства (37,5%), наличием гальванического синдрома (18,8%) [2, 13, 16]. По данным метаанализов, распространенность ксеростомии различной этиологии составляет 22% [14], общая распространенность гипосаливации у пожилых людей составляет 33,37% [15].

Как свидетельствуют данные литературных источников [1, 6, 17–21], наиболее частой причиной возникновения симптомов ксеростомии является курсовой прием препаратов ксерогенного действия — лекарственно индуцированная ксеростомия. Препараты, вызывающие ксеростомию, определены в 42 категориях и 56 подкатегориях фармакологической классификации. Глобальный характер проблемы подтверждают данные о том, что 70% взрослого населения планеты постоянно принимают хотя бы одно лекарственное средство, вызывающее сухость в полости рта [4, 5, 9, 21]. Длительный прием одновременно нескольких лекарственных препаратов системного действия с потенцированным ксерогенным эффектом является ведущим фактором возникновения ксеростомии у лиц пожилого и среднего возраста.

В группе риска прежде всего находятся пациенты, принимающие гипотензивные, антихолинергические, десенсибилизирующие, противоязвенные лекарственные средства, антидепрессанты, транквилизаторы, антикоагулянты, диуретики, симпатомиметики, миорелаксанты, ингаляционные глюкокортикостероиды [4–6, 17, 21]. Симптомы усугубляются на фоне возрастного снижения продуктивности подчелюстных и подъязычных желез, недостаточной гидратации организма, гиповитаминозов А, В, Е, дефицита железа, снижения жевательной активности при выборе мягкой пищи, при утрате зубов и использовании протезов [1, 13, 19]. Изучение патогенетических механизмов развития ксеростомии на фоне полипрагмазии, поиск методов коррекции гипосаливации становятся особенно актуальными в связи с нарастанием демографического старения населения.

При ксеростомии ротовая жидкость становится вязкой, повышается ее кислотность и количество амилазы, нарушается электролитный баланс и уровень иммуноглобулинов, снижается буферная емкость, ухудшается самоочищение ротовой полости. Вполне вероятно, что пациенты с ксеростомией испытывают и другие проблемы, которые являются первоначальной причиной их жалоб. К ним относятся ощущение жжения и покалывания, особенно на языке; трещины, раны, язвы на губах, включая уголки рта; изъязвление полости рта; потребность в частом питье воды, особенно ночью; трудности с ношением зубных протезов; потеря вкусовых ощущений; затруднения при глотании [1–4, 7].

Стоматологический статус пациентов с ксеростомией приводит к множеству смежных осложнений, таких как стоматит, пародонтит, быстро прогрессирующий кариес, маргинальный периодонтит, мукозиты с выраженным жжением и болью, кандидоз, трудности с ношением зубных протезов, дисфагия [1, 4, 9]. В связи с быстрым разрушением зубов, плохой фиксацией съемных протезов, появлением у таких больных проблем с речью, дурного запаха изо рта развивается социальная дезадаптация [6]. У пациентов могут появляться и внеротовые симптомы, связанные с ксеростомией и гипофункцией слюнных желез: неприятные ощущения (сухость) ротоглотки, затрудненное глотание, нарушение переваривания пищи [8, 9, 22]. Все эти симптомы приводят к ухудшению качества жизни пациента [1, 23].

В настоящее время предложен комплекс мероприятий по лечению ксеростомии, однако проблема ее терапии остается актуальной в связи с отсутствием единого этиологического фактора и механизма развития. Сухость полости рта рассматривается как симптом при заболеваниях различных органов и систем, в частности слюнных желез, и как результат побочного эффекта лекарственной терапии, назначаемой на длительный срок; соответственно, лечение ксеростомии несколько варьирует в зависимости от причин, ее вызвавших. Решение проблемы лечения ксеростомии может заключаться не в единичном подходе, а скорее, в использовании комбинации препаратов, методов и профилактических мер [4, 9, 16, 23–27].

Решающее значение в выборе лечения имеет правильная оценка причин и степени нарушения функции

слюнных желез. Стимулирование секреции — оптимальный подход терапии пациентов, у которых еще сохранена секреторная функция слюнных желез. Системные заболевания и состояния, ведущие к значительной или полной утрате функции слюнных желез, требуют коррективной заместительной терапии. Пациенты с субъективной ксеростомией в комплексе с терапией основного заболевания нуждаются в симптоматическом лечении, облегчающем сухость полости рта [4, 9, 23–28].

С учетом всего вышеизложенного актуальность разработки средств для заместительной терапии, базирующейся на гидрофилизации слизистой оболочки рта, при ксеростомии продиктована как распространенностью данного состояния, тенденцией к увеличению числа таких пациентов, неудовлетворенностью потребности в данной группе препаратов на фармацевтическом рынке в мире, так и недостаточным ассортиментом саливозаменителей на российском рынке, в том числе препаратов отечественного производства [28, 29].

САЛИВОЗАМЕНИТЕЛИ: ОБЩИЕ ТРЕБОВАНИЯ

Слюна по своей структуре является многокомпонентной жидкостью, которая имеет сложный биохимический состав (табл. 1) [6–9, 30].

Как секрет слюнных желез, образующийся в результате активного транспорта или диффузии через клеточные мембраны компонентов крови, слюна выполняет многообразные функции для поддержания гомеостаза в полости рта и организма в целом. Выделяют основные функции слюны: увлажнение, смазывание и, как следствие, защита, буферизация, поддержание целостности зубов, антимикробная активность, вкусовосприятие и пищеварение. Основная защитная функция тканей полости рта приписывается нестимулированной слюне, поскольку она присутствует в ротовой полости около 14 ч в день [8, 30, 31].

Таким образом, средство для заместительной терапии при ксеростомии должно быть сложным по составу, выполнять функции естественной слюны, а именно трофические, буферные, влагоудерживающие; обладать физико-химическими, реологическими, увлажняющими и смазывающими свойствами, аналогичными секрету слюнных желез; содержать антимикробные компоненты, оказывать иммуномодулирующий и реминерализующий эффекты; независимо от рецептуры не содержать сахаров [5, 6, 9, 32, 33].

Анализируя зарубежные источники литературы, можно отметить, что медицинская и косметическая промышленность выпускает различные формы продукции

Таблица 1. Состав нестимулированной смешанной слюны и ее функции

Table 1. Composition of unstimulated mixed saliva and its functions

Группа	Компонент	Референтные пределы	Выполняемые функции
Растворитель	Вода	994 г/л	Смачивание, растворение, увлажнение, очищение, терморегуляция, вкусовосприятие, пищеварительная
	Натрий	6,6–24 ммоль/л	
Неорганические соединения-электролиты	Калий	5–12 ммоль/л	Реминерализующая, буферная
	Хлор	11–20 ммоль/л	
	Общий кальций	0,75–3 ммоль/л	Буферная, реминерализующая
	Неорганический фосфат	2,2–6,5 ммоль/л	
	Общий фосфат	3–7 ммоль/л	Буферная
	Гидрокарбонат-анион	20–60 ммоль/л	
	Тиоцианаты	0,5–1,2 ммоль/л	Антимикробная
	Медь	0,3 ммоль/л	
	Йод	0,1 ммоль/л	Реминерализующая
	Фтор	0,001–0,150 ммоль/л	
Белково-пептидные соединения	Общий белок	1–3 г/л	Коммуникативная, обволакивающая, трофическая
	Муцин	0,8–6 г/л	
	Альбумины	30 мг/л	
	Иммуноглобулин А	39–59 мг/л	Антимикробная, противовирусная, противогрибковая
	Иммуноглобулин G	11–18 мг/л	
	Иммуноглобулин М	2,3–4,8 мг/л	Бактерицидная
	Лизоцим	Нет данных	
	Лактоферрин		
Ферменты амилаза (птеолин), липаза, мальтаза	Пищеварительная		
Углеводы	Глюкоза	0,06–0,17 ммоль/л	Экскреторная
Азотсодержащие вещества непептидного состава	Креатинин	2–10 мкмоль/л	Экскреторная
	Молочная кислота	0,37 ммоль/л	
	Мочевая кислота	0,18 ммоль/л	
	Пировиноградная кислота	0,1 ммоль/л	
	Холестерин	1–2 мкмоль/л	Увлажняющая
	Мочевина	3,3 ммоль/л	

для заместительной терапии сухости полости рта: леденцы, пастилки, жевательные резинки, растворы для орошения полости рта, зубные пасты, спреи, гели. Предпочтение отдается средствам в форме спрея, геля или раствора для орошения/ополаскивания [5, 6, 34].

Опубликованы результаты клинических исследований ряда саливозаменителей, но опыт их применения свидетельствует о том, что такие препараты не всегда хорошо переносятся больными, многие пациенты прекращают их применение и переходят на воду и другие жидкости для уменьшения симптомов заболевания [6, 9, 23–29, 35]. На наш взгляд, причинами отказа пациентов от применения саливопротекторов являются как несоответствие их органолептическим предпочтениям потребителей и физиологическим характеристикам естественной слюны, так и финансовая составляющая длительного проведения заместительной терапии.

Таким образом, при наличии на рынке определенного количества саливозаменителей существует реальная потребность в разработке новых композиций, удобных в применении, обладающих достоверной эффективностью в течение длительного периода времени, хорошо переносимых пациентом, доступных по стоимости для проведения перманентной терапии.

СОСТАВ САЛИВОЗАМЕНИТЕЛЕЙ

Рассматривая составы саливозаменителей, мы говорим о композиции ингредиентов, которые условно можно разделить на активно действующие вещества, которые повторяют компоненты слюны для обеспечения таких функций, как увлажнение, реминерализация, антимикробное действие, и вспомогательные вещества (многоатомные спирты, полимеры, корригенты

вкуса, ароматизаторы), которые могут самостоятельно и в композиции с основным веществом дополнять и улучшать свойства саливозаменителя [5, 6]. Например, ксилит, являясь подсластителем, одновременно выступает влагоудерживающим агентом, обладает антибактериальным свойством, препятствуя колонизации патогенных микроорганизмов [6, 36]. Помимо вспомогательных веществ, в состав саливозаменителя могут входить стабилизаторы, консерванты, ароматизаторы и другие компоненты, которые в рамках данного обзора не рассматриваются.

Первое поколение саливопротекторов включало спрей-электролиты, содержащие растворы минеральных солей, с использованием полимеров-загустителей или без них. Второе поколение средств для устранения сухости рта, кроме минеральных солей и реологических модификаторов, содержит аналогичные составу слюны биологически активные соединения (лизоцим, лактоферрин, лактопероксидаза и др.) или природные субстанции растительного происхождения (табл. 2, 3).

НЕОРГАНИЧЕСКИЕ КОМПОНЕНТЫ САЛИВОЗАМЕНИТЕЛЯ

Слюна в норме (рН от 6,8 до 7,4) перенасыщена ионами калия, кальция, фосфат-ионами, а также гидроксид-апатитом, что способствует реминерализации зубной эмали. В поддержании рН участвуют три буферные системы: бикарбонатная, фосфатная и белковая, которые защищают от кислотных или щелочных воздействий пищевых продуктов на ткани полости рта. При несостоятельности буферных систем увеличивается скорость деминерализации эмали и инициируется развитие кариозных и некариозных поражений твердых тканей

Таблица 2. Состав увлажняющих спреев, применяемых для симптоматической терапии ксеростомии

Table 2. Compositions of moisturizing sprays used for symptomatic therapy of xerostomia

Торговая марка	Состав	Электролиты и БАВ	Реологические модификаторы	Производитель
Первое поколение: спреи с электролитами и/или реологическими модификаторами				
Aqwet	Вода, Na-КМЦ, сорбит, KCl, NaCl, MgCl ₂ , CaCl ₂	Минеральные соли	Na-КМЦ, сорбит	Cipla (Индия) [6]
Artisial	Вода, Na-КМЦ, сорбит, NaCl, KCl, K ₂ HPO ₄ , K ₂ HPO ₄ , MgCl ₂ , CaCl ₂ ,	Минеральные соли	Na-КМЦ, сорбит	Jouveinal Laboratoires (Канада) [6]
Biotene Dry Mouth Spray	Вода, глицерин, ксилит, ПЭГ-60, гидрогенизированное касторовое масло, сополимер VP/NA, бензоат натрия, ксантановая камедь, метилпарабен, пропилпарабен, сахаринат натрия, цетилпиридиния хлорид, лимонен	—	Ксилит, ксантановая камедь	GlaxoSmithKline (США) [4, 6, 59]
Glandosane	Вода, сорбит, Na-КМЦ, KCl, NaCl, K ₂ HPO ₄ , CaCl ₂ , MgCl ₂	Минеральные соли	Na-КМЦ, сорбит	Helvepharm (Швейцария) [6]
Hyposalix (Гипосаликс)	Вода, Na-КМЦ, сорбитол, NaCl, K ₂ HPO ₄ , KCl, K ₂ HPO ₄ , CaCl ₂ , MgCl ₂ , метилпарагидроксибензоат (E218)	Минеральные соли	Na-КМЦ, сорбит	Lab. Chemineau (Франция) [9, 38]
KIN Hidrat	Вода, гидрогенизированное касторовое масло, ПЭГ-40, ксилит (1%), сахарин натрия, метилпарабен натрия, KCl, ароматизатор (отдушка), лимонная кислота, K ₃ PO ₄ , ментол, этилпарабен натрия, CaCl ₂ , NaCl, брнопол, E217, тиоцианат калия, MgCl ₂	Минеральные соли	Ксилит, ПЭГ-40	Laboratorios KIN (Испания) [2]
Вита Гиал спрей	Вода, гиалуроновая кислота, декстроза, гуаровая камедь, бензоат натрия, ароматизатор	—//—	Гиалуроновая кислота, гуаровая камедь	Ривьера Биотек (Россия) [11]

Таблица 2 (окончание). Состав увлажняющих спреев, применяемых для симптоматической терапии ксеростомии
End of table 2. Compositions of moisturizing sprays used for symptomatic therapy of xerostomia

Торговая марка	Состав	Электролиты и БАВ	Реологические модификаторы	Производитель
Второе поколение: спреи с биологически активными аналогами слюны и/или природными соединениями				
Aldiamed spray	Вода, пропиленгликоль, ксилит, глицерин, КМЦ, пантенол, лактоферрин, лизоцим, экстракт листьев алоэ вера, динатриевая соль ЭДТА, бензоат натрия, ароматизатор	Пантенол, экстракт листьев алоэ вера, лизоцим, лактоферрин	Ксилит, КМЦ	Certmedica (ФРГ) [6, 62]
Aquamed Spray Day & Night	Вода, ксилит, бутиленгликоль, экстракт цветков/листьев/стеблей эриодиктиона калифорнийского, гидрогенизированное касторовое масло ПЭГ-40, MgCl ₂ , K ₂ HPO ₄ , NaCl, CaCl ₂ , ксантановая камедь, гидрохлорид лизоцима, лимонная кислота, ароматизатор, масло листьев мяты обыкновенной, лимонен, бензоат натрия, сорбат калия	Лизоцим, эриодиктиона калифорнийского экстракт, лимонная кислота, минеральные соли	Ксилит, ксантановая камедь	Miradent (ФРГ) [6]
Aquoral	Окисленные триэферы глицерина (TGO), диоксид кремния, аспартам, ароматизатор	TGO	—//—	K Pharmaceuticals (США) [57]
AS Saliva Orthana	Вода, муцин, метилпарабен, бензалкония хлорид, ЭДТА, ксилит, масло мяты перечной, минеральные соли, NaF	Муцин, NaF, минеральные соли	Ксилит	AS Pharma (ФРГ) [4, 34]
bioXtra	Вода, ксилит, лизоцим, лактоферрин, лактопероксидаза, сорбит, мальтитол, бензоат натрия, натрий метилпарабен, натрий пропилпарабен, KCl, монофторфосфат натрия, сахаринат натрия, молочивная сыворотка, NaCl, MgCl ₂ , CaCl ₂ , K ₂ HPO ₄	Лизоцим, лактоферрин, лактопероксидаза, молочивная сыворотка, минеральные соли	Ксилит, сорбит	bioXtra (Бельгия) [4, 49]
Buccotherm Spray	Термальная вода Castera-Verduzan, спирт, ксилит, глицерол, экстракты листьев зеленого чая и мяты перечной, гидрогенизованный гидролизат крахмала, ароматизатор, бензиловый спирт, лимонен, E265	Вода, экстракты зеленого чая и мяты перечной	Ксилит, глицерол, гидрогенизованный гидролизат крахмала	Buccotherm (Франция) [60, 63]
Dentaid Xerospray	Вода, ксилит, сорбит, глицерин, яблочная кислота, гидроксипропилцеллюлоза, бензоат натрия, E217, сахаринат натрия, NaF	NaF, яблочная кислота	Ксилит, гидроксипропилцеллюлоза	Dentaid (Испания) [34, 60]
Emofluor увлажняющий гель-спрей	Вода, глицерин, мальтит/сорбит, (NH ₄) ₃ PO ₄ , гидроксипропилцеллюлоза, метилпарабен, NH ₄ F, NaCl, KCl, сахаринат натрия, пропилпарабен, ванилин	NH ₄ F, минеральные соли	Гидроксипропилцеллюлоза	Dr.Wild & Co (Швейцария) [6]
Mouth Kote	Вода, ксилит, сорбит, Eriodictyon californicum, лимонная кислота, ароматизатор лимон – лайм, аскорбиновая кислота, бензоат натрия	Eriodictyon californicum, лимонная кислота	Ксилит, сорбит	Parnell Pharmaceuticals (США) [4, 6]
Mucosamin Spray	Вода, гиалуронат натрия, глицин, L-пролин, L-лейцин, L-лизина гидрохлорид, метилпарабен, пропилпарабен, пропиленгликоль, ЭДТА натрия	Аминокислоты	Гиалуронат натрия	Professional dietetics (Италия) [11]
Salivea	Вода, гидрогенизованный гидролизат крахмала, пропиленгликоль, подсолнечное масло, ксилит, сывороточный белок, сорбат калия, бензоат натрия, ксантановая камедь, кокосовое масло, лактопероксидаза, лимонная кислота, Na ₂ HPO ₄ , экстракт розмарина, тиоцианат калия, декстраназа, токоферол	Лактопероксидаза, лимонная кислота, токоферол	Ксилит, гидролизат крахмала, ксантановая камедь	Laclede (США) [6]
Stoppers 4	Вода, глицерин, ксилит, гидроксипропилцеллюлоза, лизоцим, лактоферрин, глюкозооксидаза, мята (натуральная), бензоат натрия	Лизоцим, лактоферрин, глюкозооксидаза	Ксилит, гидроксипропилцеллюлоза	JocottBrands (США) [6]

зубов. В связи с этим обоснованно наличие в составе сливопротектора солей кальция, калия, фосфат- и бикарбонат-ионов [30, 31, 37].

Широкое применение в стоматологической практике получили спреи-электролиты для полости рта, в состав которых входят минеральные вещества в виде солей. Это такие спреи как Artisial Jouveinal Laboratoires (Канада), Aqwet Cipla (Индия), Glandosane Helvepharm (Швейцария), KinHidrat, KIN (Испания), Hurozalix Lab.

Chemineau (Франция); раствор для полосканий Saphosol (Германия). Минеральные соли являются неотъемлемой частью рецептур сливозаменителей второго поколения: AS Saliva Orthana (ФРГ), Aquamed Spray Day & Night (ФРГ), bioXtra (Бельгия), Dentaid Xeros (Испания) [6, 11, 29, 34, 38].

Российской разработкой является препарат для заместительной терапии при сухости полости рта Saliva+ (патент РФ № 2362552, действ. до 02.07.2021),

созданный сотрудниками Уральского ГМУ под руководством профессора Г.И. Ронь. Saliva+ содержащий ионы натрия, калия, кальция, магния, хлорид- и фосфат-ионы, мочевины, растворы карбоксиметилцеллюлозы в виде натриевой соли, альгиновой кислоты в качестве загустителя; он прошел клинико-лабораторные испытания, но не внедрен в производство [39].

ОРГАНИЧЕСКИЕ КОМПОНЕНТЫ САЛИВОЗАМЕНТЕЛЕЙ — ЗАЩИТНЫЕ БЕЛКИ И ФЕРМЕНТЫ

Бактерицидные свойства слюны проявляются благодаря наличию в ней природных защитных факторов — белков неспецифического антимикробного действия секрета слюнных желез [37, 40]. Известна большая группа препаратов — саливозаменителей, которые принято называть иммунологически активные заменители слюны (Immunologically active saliva substitutes, IASS). Они содержат в своем составе лактопероксидазу, лизоцим, глюкозооксидазу и лактоферрин [41].

Лактопероксидаза представляет собой термостабильный фермент, секретируемый ацинарными клетками околоушных и поднижнечелюстных слюнных желез, катализирует реакции окисления субстратов с образованием гипотиоционата — сильнейшего окислителя клеточной стенки лактобактерий. Известно, что лактопероксидаза приводит к подавлению роста *Streptococcus mutans* в слюне, вносящих весомый вклад в возникновение и развитие кариозного процесса [5, 37]. Фермент лактопероксидаза входит в рецептуру таких заменителей слюны, как bioXtra (Бельгия), OralSeven (Oral7, Великобритания), Salivea (Laclede, США).

Белок семейства трансферринов лактоферрин продуцируется эпителиальными клетками, обладает антибактериальной, противовирусной, противогрибковой активностью за счет как непосредственного взаимодействия с клеткой патогена, так и конкурентного связывания свободного железа, необходимого для жизнедеятельности микроорганизмов [37]. Лактоферрин входит в состав заменителей слюны bioXtra (Бельгия),

Таблица 3. Увлажняющие гели и ополаскиватели для заместительной терапии ксеростомии

Table 3. Compositions of moisturizing gels and rinses used for replacement therapy of xerostomia

Торговая марка	Состав	БАВ	Реологические модификаторы	Производитель
Гели				
Aldiamed Mundgel	Вода, глицерин, глицерилполиакрилат, сорбит, ксилит, экстракт листьев алоэ вера, лактоферрин, лизоцим, NaOH	Экстракт листьев алоэ вера, лактоферрин, лизоцим	Глицерилполиакрилат, сорбит, ксилит	Certmedica (ФРГ) [6, 62]
Biotène Oral Balance	Вода, гидрогенизированный гидролизат крахмала, ксилит, гидроксиэтилцеллюлоза, бета-D-глюкоза, глицерилполиметакрилат, лактопероксидаза, лизоцим, глюкозооксидаза, лактоферрин, алоэ вера, тиоцианат калия	Лактопероксидаза, лизоцим, глюкозооксидаза, лактоферрин	гидрогенизированный гидролизат крахмала, ксилит	GlaxoSmithKline (США) [4, 6, 38]
bioXtra	Вода, глицерин, сорбит, гидрогенизированный гидролизат крахмала, ксилит, гидроксиэтилцеллюлоза, глюкоза, бутиленгликоль, полиакрилат натрия, полиакриловая кислота, молозивная сыворотка, глюкозооксидаза, лактопероксидаза, лактоферрин, лизоцим, сок листьев алоэ барбадосского, тиоцианат калия, бензойная кислота	Молозивная сыворотка, глюкозооксидаза, лактопероксидаза, лактоферрин, лизоцим, сок листьев алоэ	Сорбит, ксилит, гидрогенизированный гидролизат крахмала, гидроксиэтилцеллюлоза	bioXtra (Бельгия) [4, 34, 49]
Dentaid Xeros	Вода, глицерин, ксилит, гидроксиэтилцеллюлоза, бетаин, ацесульфам калия, Na ₃ PO ₄ , Na ₂ HPO ₄ , NaF, алоэ, KCl, метилпарабен, пропилпарабен, молочная кислота, NaCl, MgCl ₂	Бетаин, аллантоин, NaF, минеральные соли	Ксилит, ксантановая камедь, гидроксиэтилцеллюлоза	Dentaid (Испания) [34]
GC Dry Mouth Gel	Диглицерин, вода, целлюлозная камедь, каррагинан, цитрат натрия, ароматизатор, этилпарабен, бензиловый спирт	Диглицерин	Целлюлозная камедь каррагинан	GC (Япония) [4]
KinHidrat, гель	Вода, ксилит, KCl, NaCl, CaCl ₂ , MgCl ₂ , KH ₂ PO ₄ , тиоцианат калия, сахаринат натрия, NaF, провитамин B ₅ , витамин E	Минеральные соли, NaF, провитамин B ₅ , витамин E	Ксилит	Laboratorios KIN (Испания) [2]
Oral Seven Moisturizing Mouth Gel	Гидрогенизированного крахмала гидролизат, глицерин, вода, ксилит, глицерилакрилат, сополимер акриловой кислоты, гидроксиэтилцеллюлоза, алоэ, лактопероксидаза, моногидрат декстрозы, глюкозооксидаза, лактоферрин, лизоцим, тиоцианат калия, целлюлозная камедь	Алоэ, лактопероксидаза, моногидрат декстрозы, глюкозооксидаза, лактоферрин, лизоцим	Гидролизат крахмала, глицерин, ксилит, сополимер акриловой кислоты, гидроксиэтилцеллюлоза, целлюлозная камедь	Oral7 (Великобритания) [6, 41]
Xerostom	Глицерин, вода, ксилит, бетаин, карбомер, Na ₄ P ₂ O ₇ , оливковое масло, лактат кальция, ксантановая камедь, ароматизатор, K ₃ PO ₄ , бензоат натрия, провитамины B ₅ и E, пропилпарабен	Бетаин, лактат кальция, провитамины	Ксилит, карбомер, ксантановая камедь	Biocosmetics laboratories C (Испания) [29, 38]
Вита-Гиал гель	Вода, гиалуроновая кислота, глицин, лейцин, пролин, изолейцин, сахароза, бензоат натрия, экстракт уснеи бородачой, ароматизатор	Аминокислоты, экстракт уснеи бородачой	Гиалуроновая кислота	Ривьера Биотек (Россия) [11]

Таблица 3 (окончание). Увлажняющие гели и ополаскиватели для заместительной терапии ксеростомии
End of table 3. Compositions of moisturizing gels and rinses used for replacement therapy of xerostomia

Торговая марка	Состав	БАВ	Реологические модификаторы	Производитель
Ополаскиватели				
Amazon Basics Dry Mouth	Вода, глицерин, ксилит, сорбит, пропиленгликоль, полоксамер 407, бензоат натрия, гидроксиэтилцеллюлоза, метилпарабен, этилпарабен, гидроксиацетофенон, ароматизатор, Na ₃ PO ₄ , Na ₂ HPO ₄	Минеральные соли	Глицерин, ксилит сорбит, пропиленгликоль, гидроксиэтилцеллюлоза	Amazon (США) [13]
Biotène Dry Mouth Moisturizing Mouthwash	Вода, глицерин, ксилит, сорбит, пропиленгликоль, полоксамер 407, бензоат натрия, гидроксиэтилцеллюлоза, метилпарабен, пропилпарабен, ароматизатор, Na ₃ PO ₄ , Na ₂ HPO ₄	Минеральные соли	Ксилит, сорбит, пропиленгликоль, гидроксиэтилцеллюлоза	GlaxoSmithKline (США) [2]
Dentaid Xeros	Вода, глицерин, ксилит, бетаин, пропиленгликоль, гидрогенизированное касторовое масло ПЭГ-40, Na ₃ PO ₄ , гидроксиэтилцеллюлоза, KCl, аллантаин, сахаринат натрия, Na ₂ HPO ₄ , метилпарабен, NaCl, NaF, пропилпарабен, ментон-глицерин-ацеталь, ароматизатор	Бетаин, аллантаин, минеральные соли, NaF	Ксилит, гидроксиэтилцеллюлоза	Dentaid (Испания) [34]
Salivea	Вода, пропиленгликоль, ксилит, гидрогенизированный гидролизат крахмала, полоксамер-407, гидроксиэтилцеллюлоза, натрия бензоат, бензойная кислота, Na ₂ HPO ₄ , глюконат цинка, лактоферрин, лизоцим, лактопероксидаза, тиоцианат калия, алоэ, лактат кальция, глюкозооксидаза, декстраназа	Лактоферрин, лизоцим, лактопероксидаза, алоэ	Пропиленгликоль, ксилит, гидролизат крахмала, полоксамер-407, гидроксиэтилцеллюлоза	Laclede (США) [6]
Capthosol (Капасол)	Вода, NaCl, CaCl ₂ , Na ₂ HPO ₄ , Na ₃ PO ₄ ,	Минеральные соли	—	Holopack Verpackungstechnik (ФРГ) [13]
Вита-Гиал раствор	Вода, гиалуроновая кислота, декстроза, гуаровая камедь, бензоат натрия, ароматизатор	Гиалуроновая кислота	Гиалуроновая кислота, гуаровая камедь	Ривьера Биотек (Россия) [11]

Aldiamed (Certmedica, ФРГ), Stoppers 4 (JocottBrands, США), OralSeven (Oral7 International, Великобритания).

Эндо-β-N-ацетилмурамидазы, широко известные как лизоцимы, — это хорошо охарактеризованные антимикробные ферменты, которые катализируют расщепление пептидогликана, гидролизуют β-1,4-гликозидные связи, соединяющие N-ацетилмураминую кислоту и N-ацетилглюкозамин клеточной оболочки большинства микроорганизмов, стимулируют активность Т- и В-лимфоцитов, активируют систему комплемента, усиливают фагоцитоз. Лизоцим синтезируется эпителиальными клетками протоков слюнных желез, а также его источником являются нейтрофилы [37]. Лизоцим является активным компонентом составов: линейки продуктов от сухости рта bioXtra; Aldiamed; спрея Stoppers 4; увлажняющего геля OralSeven, Oral7 International, ополаскивателя Salivea Laclede.

Муцины ротовой жидкости — семейство высокомолекулярных гликопротеинов, содержащих кислые полисахариды, их молекулярная масса варьирует в широких пределах. В своей структуре мукопротеины содержат tandemные повторы из таких аминокислот, как пролин, обеспечивающий изгибы полипептидной цепи, треонин и серин, к остаткам которых через O-гликозидную связь присоединены остатки N-ацетилглюкозамина, N-ацетилгалактозамина, фукозы, галактозы и N-ацетилнейраминовой (сиаловой) кислоты. Образующиеся структуры, подобные гребенке, с помощью дисульфидных связей между белковыми глобулами создают большие молекулы с особыми вязкопластичными свойствами и способностью к гелеобразованию. Муцины как факторы неспецифической защиты адсорбируются

на поверхностях ротовой полости и служат барьером, защищающим эпителий слизистой оболочки от механических, химических и термических воздействий, ограничивают действие бактериальных токсинов и протеаз на мембраны клеток, создают среду для присоединения и функционирования других антимикробных факторов. Вместе с тем агрегаты муцина образуют структуру, способную прочно удерживать воду внутри молекулярного матрикса, являются модификаторами вязкости ротовой жидкости, участвуют в поддержании кислотно-щелочного постоянства, защищают мицеллу гидроксиапатита от агрегации. В полости рта присутствуют секретиремые растворимые муцины: высокомолекулярный муцин MUC5B (ранее MG1) и низкомолекулярный муцин MUC7 (ранее MG2), а также мембраносвязанные эпителиальные муцины (MUC1, MUC4).

Мукопротеины слюны класса MUC1 являются трансмембранными, они способствуют оттоку слюны, связыванию MUC5B с эпителиальными клетками полости рта. MUC5B представляет собой крупный мултимерный слюнной гликопротеин с молекулярной массой более 104 кДа, состоящий из белковой основы и большого количества гидрофильных углеводных боковых цепей, образующих нитевидные водянистые полимерные кисточки, благодаря которым MUC5B играет решающую роль во влагоудерживающей функции слюны и предотвращает микробную адгезию. Другой муцин слюны MUC7 представляет собой относительно небольшой мономерный мукопротеин, углеводные боковые цепи которого — это сиалилированные ди- и трисахариды. Одной из основных функций MUC7 является конкурентное связывание с бактериями, находящимися

в растворимой фазе слюны, с целью защиты потенциальных мест их прикрепления на поверхности зуба и слизистой оболочки. Остатки сиаловой кислоты углеводной части MUC7 играют важную роль в связывании со штаммами *Streptococcus*, *Escherichia coli* и *Staphylococcus aureus* [42–44]. Количество MUC5B в слюне снижается при гипосаливации и ксеростомии, обусловленных лучевой терапией в области головы и шеи, по сравнению с показателями, связанными с болезнью Шегрена и лекарственно индуцированной ксеростомией. Снижение гликозилирования и сиалирования MUC5B и MUC7 при болезни Шегрена приводит к общему уменьшению отрицательно заряженных остатков сиаловой кислоты и, как следствие, к образованию менее гидратированных и смазывающих муцинов [43, 45]. Желудочный муцин входит в спрей и пастилки для рассасывания AS Saliva Orthana [34].

Необходимо отметить, что использование муцинов в составе продуктов медицинского назначения сдерживается проблемами их получения из природных источников: вариабельность показателей качества, ограниченный объем выделяемых муцинов из моллюсков и органов животных, зависимость показателей качества от процесса сбора и хранения, риски заражения патогенами. Производство по технологии рекомбинантных ДНК предоставляет принципиально новые возможности стабильного и контролируемого биосинтеза муцинов в клетках яичников китайского хомячка или суспензии человеческих клеток 293-F, но стратегии производства мукопротеинов находятся на ранних стадиях разработок из-за сложности адаптации клеточных культур к гликозилированию и другим важным посттрансляционным модификациям [46–48].

Глюкооксидаза не является естественным компонентом слюны, но благодаря своей способности катализировать окисление глюкозы с образованием пероксида водорода, который, в свою очередь, оказывает антимикробное действие, она нашла свое применение в составе лекарственных препаратов. Наиболее распространенными микробными источниками для ферментативного получения глюкозооксидазы являются виды *Aspergillus*, *Penicillium* и *Saccharomyces*. Данный фермент входит в состав спрея Stoppers 4, гелей Oral Seven, bioXtra, Biotène Oral Balance [34, 41, 49].

Саливозаменитель bioXtra наряду с электролитами, ксилитом и гидроксипропилцеллюлозой содержит молозиво коров, воздействие которого на здоровье человека широко изучено в спортивной медицине. Молозиво содержит в своем составе большое количество лизоцима, пероксидазы, защитных иммуноглобулинов, лактоферрина и других антимикробных пептидов. Авторы исследования отмечают, что заменитель слюны спрей bioXtra с ферментативной системой молозива показал эффективность в уменьшении симптомов радиоиндуцированной ксеростомии, однако необходимы дальнейшие исследования с большим объемом образцов и применением продукта в течение более длительного периода, в том числе для оценки его влияния на микробиоту полости рта [49, 50].

Таким образом, использование саливозаменителей IASS, по нашему мнению, целесообразно для улучшения субъективных и объективных показателей терапии по сравнению с неиммунологически активными средствами при условии детального исследования их действия на ротовую полость и организм в целом, а также изучения стабильности энзимов в составе препарата.

РЕОЛОГИЧЕСКИЕ МОДИФИКАТОРЫ: ГИДРОКОЛЛОИДЫ И МНОГОАТОМНЫЕ СПИРТЫ

Саливопротекторы должны поддерживать слизистую ротовой полости в увлажненном состоянии, а следовательно, уменьшать ощущение сухости, обеспечивать реминерализующее действие на дентин и эмаль, обладать буферной емкостью, оказывать антимикробный эффект, к тому же обладать достаточной вязкостью для фиксации и более длительного нахождения на поверхности с целью пролонгированного эффекта. К веществам, улучшающим реологические показатели заменителей слюны, относятся полимеры и многоатомные спирты [5, 25].

Полимеры (камеди, производные целлюлозы, альгинаты, гиалуронаты) являются неотъемлемой частью многих составов, используемых при современном подходе к лечению ксеростомии. В рецептурах заменителей слюны внимание уделяется мукоадгезивным полимерам, образующим гидроколлоидные системы, которые не только загущают составы, но и характеризуются влагоудерживающим эффектом, смазывают слизистые и продлевают терапевтическое действие [5, 6].

Камеди представляют собой полисахариды природного происхождения, не обладающие вкусом и запахом, применяются как набухающие загустители или стабилизаторы-эмульгаторы. Гуаровая камедь (E412) производится из семян бобовых растений *Cyamopsis tetragonoloba* (циамопсис четырехкрыльничковый, бобовое дерево, индийская акация; сем. Бобовых). Молекулярная структура представляет собой прямую цепь, которая состоит из линейной цепочки маннозы с короткими боковыми ответвлениями галактозы. Гуаровая камедь является гидроколлоидом, который при растворении в жидкостях образует гелеобразные консистенции, при этом вязкость растворов несколько снижается в кислой среде. Вита Гиал раствор для полоскания содержит в своем составе гуаровую камедь [11, 51, 52].

Ксантовая камедь (E415) относится к группе стабилизаторов, по химической природе представляет собой полисахарид, главная цепь которого идентична молекуле целлюлозы, а ответвления — остатки молекул глюкозы, маннозы, глюкуроновой кислоты. Его получают путем культивирования бактерий *Xanthomonas campestris*, в жизненном цикле которых ксантан служит защитой от вирусов и обезвоживания. Молекулы ксантана адсорбируют воду с образованием трехмерной сетки из двойных спиралей ксантана, по структуре близкой с гелем, но отличающейся меньшей вязкостью [6, 51]. Ксантановая камедь заявлена в составах таких саливопротекторов, как Salivea Spray, Dentaid Xeros Gel, Biotene Dry Mouth Spray, Aquamed Spray, Salivea Spray, Xerostom.

Целлюлозная камедь — гомополисахарид, известный как пищевая добавка E460, получаемый из хлопчатника, лиственных и хвойных пород деревьев; имеет твердую структуру, которая не разрушается во время термообработки, способен впитывать воду, принимая гелеобразную форму [51]. Камеди целлюлозы обеспечивают несколько меньшую вязкость и содержатся в увлажняющих гелях OralSeven и GC Dry Mouth Gel.

Карбоксиметилцеллюлоза (КМЦ, СМС, E469) и ее натриевая соль (Na-КМЦ, кармеллоза, E466) зарекомендовали себя как достойный клинический выбор в качестве основы искусственной слюны, поскольку обладают высокой вязкостью и влагоудерживающей способностью. Карбоксиметилцеллюлоза и ее производные используются в большинстве рецептов заменителей слюны в качестве загустителя, так как вместе с ионами участвуют в формировании коллоидно-дисперсной системы, моделирующей мицеллярное строение слюны. Перспективное перекрестное исследование пациентов с ксеростомией, в котором сравнивались 4 различных полимера, используемых в заменителях слюны, показало, что большинство пациентов предпочитали продукт на основе карбоксиметилцеллюлозы из-за его вкусовых качеств и простоты в обращении [5, 6]. КМЦ и Na-КМЦ широко используются в пищевой и фармацевтической промышленности как универсальный загуститель и стабилизатор, работающий в широком диапазоне температур. Кроме того, экспериментально доказано, что натриевая соль КМЦ нетоксична даже при системном введении в организм, не влияет на иммунологическую реактивность организма, оказывает стимулирующее влияние на пролиферацию соединительной ткани. Все большее применение в пищевой и фармацевтической промышленности находит кроскармеллоза (E468) — сшитая трехмерная натриевая соль карбоксиметилцеллюлозы. Кроскармеллоза практически не растворима в воде, но способна абсорбировать до 20 мл воды на 1 г [6, 52, 53]. Данные полимеры-гидроколлоиды входят в состав спреев Nuzozalix, Aldiamed, Glandosane.

Гидроксиэтилцеллюлоза (гидроксиэтиловый эфир целлюлозы, ГЭЦ, E463) растворяется в воде, образуя прозрачный гель, который не кристаллизуется, полностью биологически разлагается. Нанесенный на кожу или слизистые оболочки гель гидроксиэтилцеллюлозы обеспечивает ее коллоидную защиту, удерживает влагу и облегчает впитывание других компонентов. В связи с этим гидроксиэтилцеллюлоза нашла широкое применение при разработке саливопротекторов и входит в состав рецептов спрея и геля Dentaid Xeros, геля bioXtra, увлажняющего геля-спрея Emofluor, спрея Stoppers 4, геля Oral7 [5, 6, 52, 53].

Карбомер (карбопол, редкосшитый акриловый полимер, сополимер акриловой кислоты) представляет собой белые хлопьевидные гигроскопичные порошки слабокислой реакции, набухающие в воде и других полярных растворителях. Карбополы образуют стабильные гели высокой вязкости при низкой концентрации полимера. Термическая и микробиологическая устойчивость, стабильность и химическая устойчивость при хранении, а также совместимость со многими

лекарственными веществами обуславливают использование сополимеров акриловой кислоты в производстве мягких лекарственных форм в качестве гидрофильных основ. Гели на основе карбомера обладают высокой биоадгезивностью и выраженным охлаждающим эффектом [6, 52]. В состав геля «Ксеростом» входит карбомер, сополимер акриловой кислоты включен в рецептуру геля Oral7, глицерилполиакрилат заявлен в прописи Aldiamed Mundgel.

Альгиновая кислота представляет собой природный полисахарид, состоящий из блоков 1—4, связанных α -L-гулурановой и β -D-маннурановой кислот, который получают из красных, бурых и некоторых зеленых водорослей, например ламинарии. Альгинаты калия (E402) и натрия (E401) образуют в воде коллоидные растворы, обладающие антимикробным действием и высокой увлажняющей способностью. Добавление хлорида кальция приводит к образованию нерастворимых гелей альгината кальция, что используется при создании микрокапсул и искусственных клеток как систем доставки лекарственных средств. В стоматологии альгинат с добавками используется в качестве слепочных масс, входит в состав саливозаменителя Saliva+ [39, 52, 54, 55]. По нашему мнению, несмотря на то что альгинат хорошо изучен с точки зрения медицинской практики, для разработки лекарственных форм саливозаменителей необходимо учитывать химическую реакцию с солями кальция в полости рта с образованием нерастворимых гелей.

Гиалурановая кислота (гиалуранан) — основной компонент межклеточного матрикса, по химической структуре представляет собой линейный неразветвленный полимер, состоящий из остатков D-глюкуроновой кислоты и D-N-ацетилглюкозамина, соединенных поочередно β -1,4- и β -1,3-гликозидными связями. Обладает комплексом уникальных свойств, сочетающих высокую вязкость, влагоудержание, гелеобразование. Благодаря своему строению и участию в метаболизме гиалурановая кислота в составе геля «Вита-гиал» (Россия) не только увлажняет полость рта, но и закрывает дефекты на слизистой, участвует в процессах репарации [11, 56].

МНОГОАТОМНЫЕ СПИРТЫ: УВЛАЖНИТЕЛИ И САХАРОЗАМЕНИТЕЛИ

Среди многоатомных спиртов предпочтение при выборе ингредиентов получили глицерин, сорбит, ксилит, так как они обеспечивают влагоудерживающий эффект, работают как загустители и подсластители [5, 6, 49, 52].

Глицерин благодаря способности образовывать межмолекулярные водородные связи с молекулами воды удерживает влагу, что позволяет увеличивать содержание воды в составе без ущерба для срока годности, а также улучшает вязкость и текстуру продукта. Глицерин используется при получении большинства представленных на рынке стоматологических средств саливозаменителей: спрей Aquoral, Aldiamed Mundgel, Buccotherm Spray, bioXtra гель, увлажняющий гель-спрей Emofluor, спрей Stoppers 4, ополаскиватель Amazon Basics и др. [6, 57]. Следует обратить внимание на рецептурный препарат Aquoral (K Pharmaceuticals,

США), который представляет собой раствор на липидной основе, содержащий окисленный триэфир глицерина (OGT) — продукт контролируемого окисления кукурузного масла. Aquoral отличается тем, что при применении образует липидную пленку, которая ограничивает потерю воды и восстанавливает вязкоупругость слизистой оболочки полости рта. Спрей-заменитель слюны, содержащий OGT, более эффективен в среднем на 2 балла по 10-балльной ВАШ сухости во рту, чем спрей-электролит на водной основе [52, 57].

Многоатомный спирт ксилит (E967) производится из растительного сырья, применяется как натуральный некариесогенный инсулинонезависимый сахарозаменитель, а также влагоудерживающий агент, стабилизатор и эмульгатор. Сладость ксилита в 2 раза превышает сладость сахара, вместе с тем продукты с ксилитом не подвергаются микробиологическому разложению. Ксилит обладает отрицательной температурой растворения, поэтому в составах воспринимается как освежающее соединение, охлаждающий эффект которого может играть положительную роль у пациентов с сухостью полости рта. Стимулирует выработку слюны и способствует реминерализации эмали, а также повышает продукцию протеаз, вследствие чего снижается прикрепление микроорганизмов к пелликуле. Было доказано, что использование ксилита в течение более длительного периода времени уменьшает количество *Streptococcus mutans* и, в свою очередь, снижает восприимчивость к кариесу [6, 36, 58]. Ксилит входит в состав большинства известных саливозаменителей как в форме спреев, так и в виде гелей и ополаскивателей.

На втором месте по использованию в качестве сахарозаменителя и влагоудерживающего агента стоит сорбит (E420), который получают при восстановлении фруктозы. Сладость сорбита в 2 раза меньше, чем сладость сахара. Он также является инсулинонезависимым и относительно дешевым сахарозаменителем, влагоудерживающим агентом и наполнителем [58]. Сорбит входит в состав саливопротекторов Glandosane, Нурозаликс, Mouth Kote Dry Mouth Spray, Emofluor, Aqwet как самостоятельно, так и в комбинации с ксилитом, маннитом и другими сахарозаменителями [6].

Гидрогенизированные гидролизаты крахмала — это продукты неполного гидролиза крахмала, смесь сорбита, мальтита и более длинноцепочечных гидрогенизированных сахаридов, используются как подсластитель и влагоудерживающий ингредиент. Благодаря плохой ферментации бактериями полости рта, не способствуют развитию кариеса. Входят в состав спреев Виссохерм, Саливеа, увлажняющих гелей Biotène Oral Balance, bioXtra [49, 59, 60].

ПОДСЛАСТИТЕЛИ

Сахарин и его соль сахаринат натрия (E954) используются в качестве некариесогенного подсластителя с инсулинонезависимыми свойствами в рецептуре Biotene Dry Mouth Spray, спрей KinHidrat, гель и спрей DENTAID Xeros, увлажняющий гель-спрей Emofluor. Как известно, сладость сахарина в 400–500 раз превышает сладость

сахара. Данный подсластитель получают в результате переработки каменного угля. Он не обладает питательной ценностью и является типичным ксенобиотиком. Применяется в пищевой и фармацевтической промышленности как корригент вкуса в составе сиропов от кашля, таблеток для рассасывания, жевательных пастилок, в составе зубных паст, эликсиров [52, 58].

Синтетический сахарозаменитель аспартам в производстве саливозаменителей применяется ограниченно в составе спрея Aquoral. Аспартам (E951) имеет ту же калорийность, что и сахароза, но его сладость в 200 раз больше. Противопоказан пациентам, страдающим фенилкетонурией. Международное агентство по изучению рака, которое входит в состав ВОЗ, в 2023 г. включило аспартам в список возможно потенциальных канцерогенов. В крупном когортном исследовании синтетические подсластители (особенно аспартам и ацесульфам-К), были связаны с повышенным риском развития рака [58, 61].

ОРГАНИЧЕСКИЕ КИСЛОТЫ

Органические кислоты считаются хорошими стимуляторами слюноотделения. Введение в состав саливозаменителей лимонной или яблочной кислот в концентрации 1–3%, по мнению ряда авторов, может способствовать облегчению симптомов ксеростомии, но необходимо учитывать кариесогенность этих веществ, поскольку цитрат хелатирует ионы кальция, что может привести к прогрессированию кариеса [27, 32]. Лимонная кислота заявлена в составах ингредиентов Aquamed Spray Day & Night, Mouth Kote Dry Mouth Spray, Salivea Spray. Спрей Dentaид Xeros содержит яблочную кислоту 1% для стимуляции слюноотделения.

РЕМИНЕРАЛИЗУЮЩИЕ КОМПОНЕНТЫ, СОДЕРЖАЩИЕ ФТОР

Выбор саливопротекторов, содержащих фтор, может быть оправдан для достижения эффекта предотвращения кариеса. Однако лечение фторсодержащими средствами всегда следует проводить после консультации со стоматологом, чтобы избежать нежелательных последствий. Анализ имеющихся средств увлажнения полости рта показывает, что чаще всего в качестве активного компонента используется фторид натрия (NaF) или аммония (NH₄F). Фтор помогает превращать кальциевый минерал гидроксиапатит в зубной эмали во фторапатит, что делает зубную эмаль более устойчивой к воздействию кислот, вырабатываемых бактериями. Фторид натрия в концентрации 0,05% присутствует в составе Dentaид Xeros spray, Saliva Orthana spray. Фторид аммония является ингредиентом спрея Emofluor (Швейцария). Содержащие фтор саливопротекторы должны назначаться стоматологом строго по показаниям и под его контролем на ограниченный период времени [6, 10, 34].

ВИТАМИНЫ

Увлажняющие гели Xerostom и KinHidrat содержат провитамин В₅ и витамин Е. Провитамин В₅ (пантотеновая

кислота) оказывает репаративное действие на слизистые, уменьшает потерю влаги слизистой оболочки полости рта. Производным пантотеновой кислоты является декспантенол (пантенол), широко применяемый для лечения повреждений кожи и слизистых оболочек. Пантенол входит в состав спрея Aldiamed Certmedica (ФРГ). Витамин Е как природный антиоксидант тормозит процесс пероксидного окисления липидов, участвует в процессах клеточного метаболизма, а также синтезе гема и белков. Токоферол является компонентом спрея Salivea (Laclede, США) [2, 29, 38, 62].

ПРИРОДНЫЕ КОМПОНЕНТЫ

Аллантоин — метаболит катаболизма пуринов (мочевой кислоты) у млекопитающих, но не человека. Как природное соединение аллантоин давно известен своим благотворным воздействием на кожу и слизистые оболочки, оказывает кератолитический, кератопластический, успокаивающий и заживляющий эффекты. Благодаря этим свойствам широко используется в составе косметических, ветеринарных и фармацевтических препаратов местного действия. Аллантоин входит в состав геля Xerostom (Biocosmetics Laboratories С, Испания) [4, 29].

Бетаин (триметилглицин), получаемый из мелассы сахарной свеклы, пшеничных отрубей и отходов переработки морепродуктов, является активатором синтеза фосфолипидов клеточных мембран, функционируя как альтернативный донор метильных групп в превращении гомоцистеина в метионин и дальнейшего образования фосфатидилхолина. Как нейтральное органическое вещество, обладающее осмолитической активностью, бетаин влияет на передвижение воды в клетке, поддерживает водный баланс, защищая от осмотического стресса и обезвоживания, в связи с этим применяется в качестве увлажнителя и осмопротектора, защищая клетки от дегидратации. Бетаин заявлен в составе саливозаменителей геля Xerostom и спрея Dentaid Xeros [4, 29, 38, 62].

САЛИВОЗАМЕНИТЕЛИ С БАЛЬНЕОЛОГИЧЕСКИМИ КОМПОНЕНТАМИ

Перспективным представляется применение средств природного происхождения на основе термальных лечебных вод. Вместе с тем данных об эффективности отдельных средств в научной литературе представлено мало. На основе термальной родниковой воды Castera-Verduzan производится спрей для полости рта Buccotherm (Франция) [64]. В исследованиях I. Skrinjar и соавт. (2015) показан положительный эффект в облегчении симптомов гипосаливации у пациентов, но статистически значимых различий между эффективностью плацебо и коммерческого стоматологического спрея с минеральной водой не наблюдалось [60].

ФИТОКОМПОНЕНТЫ

Применение фитокомпонентов в составе саливозаменителей основано на способности биологически активных соединений растений аккумулировать влагу,

проявлять антиоксидантную и антимикробную активность. Вместе с тем природные соединения обладают высокой степенью структурного разнообразия, а извлечения из растительного сырья имеют длительную историю применения в народной медицине, предоставляя разработчикам лекарственных средств богатый опыт их использования [23].

Экстракт эриодиктиона калифорнийского (семейство Бурачниковые) как компонент в составах Aquamed Spray Day & Night и Mouth Kote Dry Mouth Spray оказывает маскирующее вкус и увлажняющее действие. Антиоксидантные и противовоспалительные эффекты флавононов, одним из которых является стерубин, активно изучаются в настоящее время [64].

Содержание воды во внутреннем желе листьев алоэ вера составляет около 99%, что является, по мнению ряда авторов, основанием для его использования в качестве естественного увлажнителя [65, 66]. Кроме того, мукополисахариды сока алоэ моделируют эффекты муцинов, удерживают влагу, смазывают и увлажняют слизистые оболочки. Алоэ вера демонстрирует противовоспалительное действие, ингибируя путь циклооксигеназы и снижая уровень простагландина E2. Сок листьев алоэ вера входит в состав спрея Aldiamed, геля bioXtra, ополаскивателя Salivea.

Экстракты из цветков ромашки представляют интерес благодаря содержанию в них эфирных масел и флавоноидов, обладающих спазмолитическим, противовоспалительным и противомикробным действием. В проведенных исследованиях комбинация экстракта семян льна с ромашкой аптечной показала положительное влияние при симптоматическом лечении ксеростомии [67].

Эпидемиологические исследования показывают, что действующие вещества камелии китайской (зеленого чая) оказывают благотворное влияние при аутоиммунных и воспалительных заболеваниях полости рта, благодаря полифенолам [23, 68].

В исследованиях сравнивалась эффективность растительного препарата, содержащего мальву сивильскую и альцею наперстянную, с искусственной слюной Nurozalex для улучшения симптомов сухости во рту у пациентов с раком головы и шеи. Как указывают авторы, группа, принимавшая фитопрепараты, показала значительную разницу в степени сухости во рту до и после вмешательства, у трех пациентов в экспериментальной группе наблюдалось снижение степени сухости во рту, но в контрольной группе не было изменений в степени сухости. При этом изменения степени не были статистически значимыми между группами [69].

Несмотря на многообещающие результаты применения природных соединений и экстрактов в лечении ксеростомии необходимы дальнейшие исследования для определения оптимальных дозировок и конкретных целевых молекул, участвующих в формировании терапевтического эффекта. При продолжении научной работы извлечения из лекарственного растительного сырья могут стать альтернативой или дополнением к существующим методам лечения ксеростомии, улучшая качество жизни пациентов.

ВЫВОДЫ

Основными причинами развития ксеростомии являются лекарственная терапия ксерогенными препаратами, лучевая терапия, эндокринные и аутоиммунные заболевания. Независимо от причины ксеростомии пациенты нуждаются в средствах симптоматической коррекции синдрома сухости рта.

Саливозаменители содержат в составе электролиты (соли натрия, калия, кальция, фосфат- и гидрокарбонат-ионы) и реологические модификаторы (полимеры различной природы и/или многоатомные спирты). Более сложные составы включают муцин, лактоферрин, ферменты, фитоэкстракты, витамины.

Основная часть средств для симптоматической терапии ксеростомии выпускается зарубежными производителями. В условиях экономической изоляции необходима разработка отечественных продуктов — саливозаменителей.

ЗАКЛЮЧЕНИЕ

В обзоре представлен анализ современного состояния знаний о компонентах органической и неорганической

природы, полимерах, растительных соединениях и экстрактах, которые входят в состав средств для симптоматического лечения ксеростомии. Для полного понимания механизмов, лежащих в основе терапевтического действия этих соединений необходимы дальнейшие исследования, этот обзор открывает путь для разработки новых составов и терапевтических стратегий заместительной терапии ксеростомии.

ФИНАНСИРОВАНИЕ

Работа выполнена в рамках государственного задания № 056-00046-24-00 Минздрава РФ от 14.01.2024.

FUNDING

The work was performed within the framework of state task No. 056-00046-24-00 of the Ministry of Health of the Russian Federation dated 14.01.2024.

Конфликт интересов. Авторы декларируют отсутствие конфликта интересов.

Поступила: 07.08.2024 **Принята в печать:** 31.10.2024

Conflict of interests. The authors declare no conflict of interests.

Received: 07.08.2024 **Accepted:** 31.10.2024

ЛИТЕРАТУРА / REFERENCES:

1. Антонова И.Н. и др. Клинические особенности проявления ксеростомии (обзор литературы). — *Институт стоматологии*. — 2021; 2 (91): 92—93.
[Antonova I.N., et al. Clinical features of the manifestation of xerostomia. — *The Dental Institute*. — 2021; 2 (91): 92—93 (In Russian)]. [eLibrary ID: 46227987](#)
2. Аракелян М.Г., Тамбовцева Н.В., Арзуканян А.В. Основные причины и клинические проявления ксеростомии. — *Российский стоматологический журнал*. — 2016; 2: 74—78.
[Arakelyan M.G., Tambovtseva N.V., Arzukanyan A.V. The main causes and clinical manifestations of xerostomia. — *Russian Journal of Dentistry*. — 2016; 2: 74—78 (In Russian)]. [eLibrary ID: 26040390](#)
3. Афанасьев В.В., Сирота Н.А., Винокуров Н.С. Особенности психоэмоционального состояния больных, страдающих ксеростомией. — *Вестник Кыргызской государственной медицинской академии имени И.К. Ахунбаева*. — 2022; 2: 42—44.
[Afanasyev V.V., Sirota N.A., Vinokurov N.S. Features of the psycho-emotional state of patients suffering from xerostomia. — *Bulletin of Kyrgyz State Medical Academy*. — 2022; 2: 42—44 (In Russian)]. [eLibrary ID: 49166366](#)
4. Григорьев С.С. и др. Синдром сухого рта (обзор литературы). — *Уральский медицинский журнал*. — 2019; 12 (180): 18—25.
[Grigoriev S.S., et al. Dry mouth syndrome (literature review). — *Ural Medical Journal*. — 2019; 12 (180): 18—25 (In Russian)]. [eLibrary ID: 41468231](#)
5. Łysik D., et al. Artificial saliva: challenges and future perspectives for the treatment of xerostomia. — *Int J Mol Sci*. — 2019; 20 (13): 3199. [PMID: 31261876](#)
6. Kapourani A., et al. A review on xerostomia and its various management strategies: The role of advanced polymeric materials in the treatment approaches. — *Polymers (Basel)*. — 2022; 14 (5): 850. [PMID: 35267672](#)
7. Израилов А.М., Антонова И.Н. Современные подходы к диагностике ксеростомии. — *Пародонтология*. — 2023; 3: 235—246.
[Izrailov A.M., Antonova I.N. Modern approaches to the diagnosis of xerostomia. — *Parodontologiya*. — 2023; 3: 235—246 (In Russian)]. [eLibrary ID: 54673321](#)
8. Pedersen A., et al. Salivary functions in mastication, taste and textural perception, swallowing and initial digestion. — *Oral Dis*. — 2018; 24 (8): 1399—1416. [PMID: 29645367](#)
9. Морозова С.В., Мейтель И.Ю. Ксеростомия: причины и методы коррекции. — *Медицинский совет*. — 2016; 18: 124—127.
[Morozova S.V., Meytel I.Y. Xerostomia: reasons and methods of correction. — *Medical Council*. — 2016; 18: 124—127 (In Russian)]. [eLibrary ID: 27474988](#)
10. Dreyer N.S., et al. [Xerostomia]. — *Ugeskr Laeger*. — 2021; 183 (27): V11200814 (In Danish). [PMID: 34219641](#)
11. Израилов А.М., Антонова И.Н. Эффективность местного применения препаратов гиалуроновой кислоты у пациентов с ксеростомией различной этиологии. — *Институт стоматологии*. — 2023; 3 (100): 74—76.
[Izrailov A.M., Antonova I.N. Efficiency of topical use of hyaluronic acid preparations in patients with various etiology xerostomia. — *The Dental Institute*. — 2023; 3 (100): 74—76 (In Russian)]. [eLibrary ID: 54503741](#)
12. Nascimento M.L., et al. Impact of xerostomia on the quality of life of patients submitted to head and neck radiotherapy. — *Med Oral Patol Oral Cir Bucal*. — 2019; 24 (6): e770-e775. [PMID: 31655838](#)
13. Ouanounou A. Xerostomia in the geriatric patient: Causes, oral manifestations, and treatment. — *Compend Contin Educ Dent*. — 2016; 37 (5): 306—311; quiz312. [PMID: 27213776](#)
14. Agostini B.A., et al. How common is dry mouth? Systematic review and meta-regression analysis of prevalence estimates. — *Braz Dent J*. — 2018; 29 (6): 606—618. [PMID: 30517485](#)

15. Pina G.M.S., et al. Prevalence of hyposalivation in older people: A systematic review and meta-analysis. — *Gerodontology*. — 2020; 37 (4): 317—331. [PMID: 32965067](#)
16. Макеева И.М., Аракелян М.Г., Дорошина В.Ю., Полякова М.А., Маргарян Э.Г., Арзуканян А.В. Применение очищающих пенок Splat Oral Care Foam 2 in 1 при ложной ксеростомии. — *Стоматология*. — 2018; 6: 45—48. [Makeeva I.M., Arakelyan M.G., Doroshina V.Yu., Polyakova M.A., Margaryan E.G., Arzukanyan A.V. Application of oral Foams Splat Oral Care Foam 2 in 1 in patients with false xerostomia. — *Stomatology*. — 2018; 6: 45—48 (In Russian)]. [eLibrary ID: 36647242](#)
17. Teoh C.X.W., Thng M., Lau S., Taing M.W., Chaw S.Y., Siskind D., Kisely S. Dry mouth effects from drugs used for depression, anxiety, schizophrenia and bipolar mood disorder in adults: systematic review. — *BJPsych Open*. — 2023; 9 (2): e53. [PMID: 36938801](#)
18. Yousefi H., Abdollahi M. An update on drug-induced oral reactions. — *J Pharm Pharm Sci*. — 2018; 21 (1): 171—183. [PMID: 29789102](#)
19. Деркачева Е.И., Ронь Г.И. Клинические проявления в полости рта при ксеростомии различной этиологии. — *Уральский медицинский журнал*. — 2014; 5 (119): 44—47. [Derkacheva E.I., Ron G.I. The clinical manifestation in the oral cavity xerostomia different etiology. — *Ural Medical Journal*. — 2014; 5 (119): 44—47 (In Russian)]. [eLibrary ID: 21982443](#)
20. Беленова И.А. и др. Ксеростомия как идиопатический симптом в стоматологии. — *Прикладные информационные аспекты медицины*. — 2023; 1: 36—41. [Belenova I.A., et al. Xerostomia as an idiopathic symptom in dentistry. — *Applied and IT Research in Medicine*. — 2023; 1: 36—41 (In Russian)]. [eLibrary ID: 50496645](#)
21. Wolff A., et al. A guide to medications inducing salivary gland dysfunction, xerostomia, and subjective sialorrhea: A systematic review sponsored by the World Workshop on Oral Medicine VI. — *Drugs R.D.* — 2017; 17 (1): 1—28. [PMID: 27853957](#)
22. Tanasiewicz M., Hildebrandt T., Obersztyjn I. Xerostomia of various etiologies: A review of the literature. — *Adv Clin Exp Med*. — 2016; 25 (1): 199—206. [PMID: 26935515](#)
23. Kontogiannopoulos K.N., et al. A review of the role of natural products as treatment approaches for xerostomia. — *Pharmaceuticals (Basel)*. — 2023; 16 (8): 1136. [PMID: 37631049](#)
24. Alhejoury H.A., et al. Artificial saliva for therapeutic management of xerostomia: A narrative review. — *J Pharm Bioallied Sci*. — 2021; 13 (Suppl 2): S903-S907. [PMID: 35017895](#)
25. Hu J., Andablo-Reyes E., Mighell A., Pavitt S., Sarkar A. Dry mouth diagnosis and saliva substitutes—A review from a textural perspective. — *J Texture Stud*. — 2021; 52 (2): 141—156. [PMID: 33274753](#)
26. Epstein J.B., Beier Jensen S. Management of hyposalivation and xerostomia: Criteria for treatment strategies. — *Compend Contin Educ Dent*. — 2015; 36 (8): 600—3. [PMID: 26355444](#)
27. Gil-Montoya J.A., et al. Treatment of xerostomia and hyposalivation in the elderly: A systematic review. — *Med Oral Patol Oral Cir Bucal*. — 2016; 21 (3): e355—66. [PMID: 27031061](#)
28. Khavandgar Z., et al. Evaluation and management of dry mouth and its complications in rheumatology practice. — *Expert Rev Clin Immunol*. — 2024; 20 (1): 1—19. [PMID: 37823475](#)
29. Афанасьев В.В., Винокуров Н.С. Результаты использования ополаскивателя xerostom в комплексном лечении пациентов с ксеростомией. — *Российский стоматологический журнал*. — 2020; 5: 318—320. [Afanasyev V.V., Vinokurov N.S. The results of using xerostom mouthwash in complex treatment of patients with xerostomia. — *Russian Journal of Dentistry*. — 2020; 5: 318—320 (In Russian)]. [eLibrary ID: 45156419](#)
30. Roblegg E., et al. Saliva: An all-rounder of our body. — *Eur J Pharm Biopharm*. — 2019; 142: 133—141. [PMID: 31220573](#)
31. Canon F., et al. Saliva and flavor perception: perspectives. — *J Agric Food Chem*. — 2018; 66 (30): 7873—7879. [PMID: 29962207](#)
32. Salum F.G., Medella-Junior F.A.C., Figueiredo M.A.Z., Cherubini K. Salivary hypofunction: An update on therapeutic strategies. — *Gerodontology*. — 2018; 35 (4): 305—316. [PMID: 29956369](#)
33. Villa A., Connell C.L., Abati S. Diagnosis and management of xerostomia and hyposalivation. — *Ther Clin Risk Manag*. — 2015; 11: 45—51. [PMID: 25653532](#)
34. Assery M.K.A. Efficacy of artificial salivary substitutes in treatment of xerostomia: A systematic review. — *J Pharm Bioallied Sci*. — 2019; 11 (Suppl 1): S1-S12. [PMID: 30923424](#)
35. Vinke J., Kaper H.J., Vissink A., Sharma P.K. An ex vivo salivary lubrication system to mimic xerostomic conditions and to predict the lubricating properties of xerostomia relieving agents. — *Sci Rep*. — 2018; 8 (1): 9087. [PMID: 29904095](#)
36. Nayak P.A., et al. The effect of xylitol on dental caries and oral flora. — *Clin Cosmet Investig Dent*. — 2014; 6: 89—94. [PMID: 25422590](#)
37. Вавилова Т.П., Деркачева Н.И., Островская И.Г. Антимикробные пептиды — многофункциональная защита тканей полости рта. — *Российская стоматология*. — 2015; 3: 3—12. [Vavilova T.P., Derkacheva N.I., Ostrovskaya I.G. Antimicrobial peptides — the multifunctional protection of the tissues of the oral cavity. — *Russian Stomatology*. — 2015; 3: 3—12 (In Russian)]. [eLibrary ID: 25308580](#)
38. Волосова Е.В. и др. Проблемы диагностики и лечения пациентов с ксеростомией. Современный взгляд. — *Медицинский алфавит*. — 2020; 35: 44—47. [Volosova E.V., et al. Problems of diagnostics and treatment of xerostomia. Current view. — *Medical alphabet*. — 2020; 35: 44—47 (In Russian)]. [eLibrary ID: 44560472](#)
39. Деркачева Е.И., Ронь Г.И., Каминская Л.А. Влияние препарата SALIVA+ на качество жизни пациентов с ксеростомией на фоне антигипертензивной терапии. — *Уральский медицинский журнал*. — 2015; 6 (129): 44—47. [Derkacheva E.I., Ron G.I., Kaminskaya L.A. The influence of the drug SALIVA+ on the quality of life of patients with xerostomia on the background of antihypertensive therapy. — *Ural Medical Journal*. — 2015; 6 (129): 44—47 (In Russian)]. [eLibrary ID: 24323391](#)
40. Khurshid Z., et al. Histatin peptides: Pharmacological functions and their applications in dentistry. — *Saudi Pharm J*. — 2017; 25 (1): 25—31. [PMID: 28223859](#)
41. Marimuthu D., Han K.M., Mohamad M.S.F., Azman M. Saliva substitute mouthwash in nasopharyngeal cancer survivors with xerostomia: a randomized controlled trial. — *Clin Oral Investig*. — 2021; 25 (5): 3105—3115. [PMID: 33175253](#)
42. Hoffmann W. Salivary trefoil factor family (TFF) peptides and their roles in oral and esophageal protection: Therapeutic potential. — *Int J Mol Sci*. — 2021; 22 (22): 12221. [PMID: 34830103](#)
43. Chaudhury N.M., Proctor G.B., Karlsson N.G., Carpenter G.H., Flowers S.A. Reduced Mucin-7 (Muc7) sialylation and altered saliva rheology in Sjögren's syndrome associated oral dryness. — *Mol Cell Proteomics*. — 2016; 15 (3): 1048—59. [PMID: 26631508](#)

44. Ployon S., et al. The membrane-associated MUC1 improves adhesion of salivary MUC5B on buccal cells. Application to development of an in vitro cellular model of oral epithelium. — *Arch Oral Biol.* — 2016; 61: 149—55. [PMID: 26580166](#)
45. Faruque M., et al. A review on the role of salivary MUC5B in oral health. — *J Oral Biosci.* — 2022; 64 (4): 392—399. [PMID: 36206992](#)
46. Huang L.T., et al. Recombinant production of glycoengineered mucins in HEK293-F Cells. — *Methods Mol Biol.* — 2024; 2763: 281—308. [PMID: 38347419](#)
47. Shurer C.R., et al. Stable recombinant production of codon-scrambled lubricin and mucin in human cells. — *Biotechnol Bioeng.* — 2019; 116 (6): 1292—1303. [PMID: 30684357](#)
48. Park S., et al. Recombinant mucin biotechnology and engineering. — *Adv Drug Deliv Rev.* — 2023; 193: 114618. [PMID: 36375719](#)
49. Porangaba L.P., et al. Randomized Double-Blind Placebo-Controlled Study of Salivary Substitute with Enzymatic System for Xerostomia in Patients Irradiated in Head and Neck Region. — *Curr Oncol.* — 2024; 31 (2): 1102—1112. [PMID: 38392076](#)
50. Ghosh S., Iacucci M. Diverse immune effects of bovine colostrum and benefits in human health and disease. — *Nutrients.* — 2021; 13 (11): 3798. [PMID: 34836054](#)
51. Hamman H., Steenekamp J., Hamman J. Use of natural gums and mucilages as pharmaceutical excipients. — *Curr Pharm Des.* — 2015; 21 (33): 4775—97. [PMID: 26290212](#)
52. Молчанова Ю.Н., Трубников А.А., Онегин С.В. Сравнительная характеристика составов стоматологических гелей, представленных на отечественном фармацевтическом рынке. — *Уральский медицинский журнал.* — 2018; 7 (162): 10—14. [Molchanova Y.N., Trubnikov A.A., Onegin S.V. Comparative characteristics of dental gels compositions are presented in the local pharmaceutical market. — *Ural Medical Journal.* — 2018; 7 (162): 10—14 (In Russian)]. [eLibrary ID: 36367336](#)
53. Липатов В.А. и др. Применение карбоксиметилцеллюлозы в экспериментальной хирургии паренхиматозных органов. — *Наука молодых (Eruditio Juvenium).* — 2020; 2: 269—283. [Lipatov V.A., et al. Application of cellulose derivatives in experimental surgery of parenchymal organs. — *Eruditio Juvenium.* — 2020; 2: 269—283 (In Russian)]. [eLibrary ID: 43043488](#)
54. Семенова Е.В. и др. К вопросу об использовании альгинатов из бурых водорослей в медицине и фармации. — *Современные проблемы науки и образования.* — 2019; 6: 186. [Semenova E.V., et al. The use of seaweed in medicine and pharmacy. — *Modern Problems of Science and Education.* — 2019; 6: 186 (In Russian)]. [eLibrary ID: 42406053](#)
55. Захарова В.А., Фидоровская Ю.С., Хлыстова Т.С., Кильдеева Н.Р. Производные альгиновой кислоты: особенности строения, свойства и перспективы использования в медицине. — *Промышленные процессы и технологии.* — 2022; 5: 64—79. [Zakharova V.A., Fidorovskaya Y.S., Khlystova T.S., Kildeeva N.R. Alginic acid derivatives: structural features, properties and prospects for medicine use. — *Industrial processes and technologies.* — 2022; 5: 64—79 (In Russian)]. [eLibrary ID: 50009588](#)
56. Сашкина Т.И., Салдусова И.В. и др. Анализ современных данных использования гиалуроновой кислоты в стоматологии. Возможные осложнения. — *Кремлевская медицина. Клинический вестник.* — 2023; 4: 73—77. [Sashkina T.I., et al. Assessment of data on the current application of hyaluronic acid in dentistry. Possible complications. — *Kremlin Medicine Journal.* — 2023; 4: 73—77 (In Russian)]. [eLibrary ID: 59554986](#)
57. Furness S., et al. Interventions for the management of dry mouth: topical therapies. — *Cochrane Database Syst Rev.* — 2011; CD008934. [PMID: 22161442](#)
58. Moriconi E., et al. Neuroendocrine and metabolic effects of low-calorie and non-calorie sweeteners. — *Front Endocrinol (Lausanne).* — 2020; 11: 444. [PMID: 32765425](#)
59. Salom M., et al. Efficacy and safety of a new oral saliva equivalent in the management of xerostomia: a national, multicenter, randomized study. — *Oral Surg Oral Med Oral Pathol Oral Radiol.* — 2015; 119 (3): 301—9. [PMID: 25617119](#)
60. Skrinjar I., et al. Comparison between three different saliva substitutes in patients with hyposalivation. — *Clin Oral Investig.* — 2015; 19 (3): 753—7. [PMID: 25617026](#)
61. Debras C., et al. Artificial sweeteners and cancer risk: Results from the NutriNet-Santé population-based cohort study. — *PLoS Med.* — 2022; 19 (3): e1003950. [PMID: 35324894](#)
62. Sinjari B., et al. Artificial saliva in diabetic xerostomia (ASDIX): Double blind trial of Aldiamed® versus placebo. — *J Clin Med.* — 2020; 9 (7): 2196. [PMID: 32664567](#)
63. Alpöz E., et al. Impact of Buccotherm® on xerostomia: a single blind study. — *Spec Care Dentist.* — 2015; 35 (1): 1—7. [PMID: 24835826](#)
64. Liang Z., Maher P. Structural requirements for the neuroprotective and anti-inflammatory activities of the flavanone sterubin. — *Antioxidants (Basel).* — 2022; 11 (11): 2197. [PMID: 36358569](#)
65. Ross S.M. Aloe vera — peppermint gel (Veramin): an effective treatment for mouth dryness among ICU patients. — *Holist Nurs Pract.* — 2020; 34 (2): 129—131. [PMID: 32049698](#)
66. Atashi V., et al. The effects of Aloe vera — peppermint (Veramin) moisturizing gel on mouth dryness and oral health among patients hospitalized in intensive care units: A triple-blind randomized placebo-controlled trial. — *J Res Pharm Pract.* — 2018; 7 (2): 104—110. [PMID: 30050964](#)
67. Morales-Bozo I., et al. Evaluation of the effectiveness of a chamomile (*Matricaria chamomilla*) and linseed (*Linum usitatissimum*) saliva substitute in the relief of xerostomia in elders. — *Gerodontology.* — 2017; 34 (1): 42—48. [PMID: 26763612](#)
68. De Rossi S.S., et al. A phase II clinical trial of a natural formulation containing tea catechins for xerostomia. — *Oral Surg Oral Med Oral Pathol Oral Radiol.* — 2014; 118 (4): 447—454.e3. [PMID: 25240992](#)
69. Ameri A., et al. Evaluation of efficacy of an herbal compound on dry mouth in patients with head and neck cancers: A randomized clinical trial. — *J Evid Based Complementary Altern Med.* — 2016; 21 (1): 30—3. [PMID: 26137850](#)

DOI: 10.37988/1811-153X_2024_4_54

[Т.В. Гайворонская](#)¹,

д.м.н., профессор, зав. кафедрой хирургической стоматологии и челюстно-лицевой хирургии

[А.В. Арутюнов](#)¹,

д.м.н., профессор, зав. кафедрой общей стоматологии

[Ф.С. Аюпова](#)¹,

к.м.н., доцент кафедры детской стоматологии, ортодонтии и челюстно-лицевой хирургии

[В.В. Волобуев](#)¹,

к.м.н., доцент кафедры детской стоматологии, ортодонтии и челюстно-лицевой хирургии

[Т.И. Мурашкина](#)²,

д.т.н., профессор кафедры «Приборостроение»

[Ю.А. Васильев](#)¹,

ассистент кафедры общественного здоровья, здравоохранения и истории медицины

[Е.А. Бадеева](#)²,

д.т.н., доцент кафедры «Радиотехника и радиоэлектронные системы»

[Е.Ю. Плотникова](#)³,

врач-неонатолог отделения новорожденных № 1

[А.В. Оленская](#)¹,

старший преподаватель кафедры общественного здоровья, здравоохранения и истории медицины

[Д.В. Волобуев](#)⁴,

студент

¹ КубГМУ, 350063, Краснодар, Россия² ПГУ, 440026, Пенза, Россия³ Родильный дом г. Краснодар, 350063, Краснодар, Россия⁴ КубГУ, 350040, Краснодар, Россия

Волоконно-оптические системы для диагностики стоматологической патологии (обзор литературы). Часть II

Аннотация. Волоконно-оптические датчики и системы электрически пассивные, их применяют для измерений деформации, температуры, смещения, давления, электрических токов, магнитных полей, других свойств материалов и окружающей среды. Данные системы обладают рядом преимуществ перед своими электрическими аналогами: высокой пропускной способностью, небольшими размерами и весом, коррозионной стойкостью, геометрической гибкостью. Их можно стерилизовать тепловым паром, излучением или сухим газом, что важно для безопасности применения в медицинских целях. **Цель исследования** — количественный обзор литературы с систематизацией данных (систематических обзоров, метаанализа данных, исследовательских статей) об использовании волоконно-оптической аппаратуры для диагностики стоматологической патологии. Поиск источников за последние 20 лет проводили в международных электронных базах библиотек PubMed, MEDLINE, Google Scholar, ResearchGate, the Cochrane Library, опубликованных на всех языках, а также в российских научных электронных библиотеках КиберЛенинка и eLibrary по ключевым словам: optical fiber, optical fiber sensors, diagnostic, dentistry, волоконная оптика, волоконно-оптическая аппаратура, волоконно-оптические датчики, диагностика, стоматология. Для данного обзора отобрано 25 публикаций. Анализ литературы показал перспективность применения портативных селективных волоконно-оптических систем/датчиков для своевременной диагностики и лечения кариеса и его осложнений (применение волоконно-оптической трансиллюминации), выявления трещин эмали в условиях первичной ежедневной медико-санитарной помощи, иных поврежденных зубов, тканей пародонта, взаимосвязи зубочелюстных аномалий и постуральных нарушений. Недорогие и простые в эксплуатации системы открывают новые возможности для улучшения общественного здравоохранения и решения социально значимых проблем широкого международного сообщества.

Ключевые слова: волоконно-оптические системы, стоматология, диагностика

ДЛЯ ЦИТИРОВАНИЯ:

Гайворонская Т.В., Арутюнов А.В., Аюпова Ф.С., Волобуев В.В., Мурашкина Т.И., Васильев Ю.А., Бадеева Е.А., Плотникова Е.Ю., Оленская А.В., Волобуев Д.В. Волоконно-оптические системы для диагностики стоматологической патологии (обзор литературы). Часть II. — *Клиническая стоматология*. — 2024; 27 (4): 54—60. DOI: 10.37988/1811-153X_2024_4_54

[T.V. Gayvoronskaya](#)¹,

Doctor of Science in Medicine, full professor of the Oral and maxillofacial surgery Department

[A.V. Arutyunov](#)¹,

Doctor of Science in Medicine, full professor of the General Dentistry Department

[F.S. Ayupova](#)¹,

PhD in Medical Sciences, associate professor of the Pediatric dentistry, orthodontics and maxillofacial surgery Department

[V.V. Volobuev](#)¹,

PhD in Medical Sciences, associate professor of the Pediatric dentistry, orthodontics and maxillofacial surgery Department

Fiber-optic systems for the diagnosis of dental pathology (literature review). Part II

Annotation. Fiber optic sensors and systems are electrically passive, they are used to measure deformation, temperature, displacement, pressure, electric currents, magnetic fields and various other properties of materials and the environment. These systems have a number of advantages over their electrical counterparts — high throughput, small size, light weight, corrosion resistance, geometric flexibility. They can be sterilized with thermal steam, radiation or dry gas, which is important for the safety of medical use. **The purpose of the study** is a quantitative review of the literature with the systematization of data (systematic reviews, meta-analysis of data, research articles) on the use of fiber-optic equipment for the diagnosis of dental pathology. Over the past 20 years, the search for sources has been carried out in the international electronic databases of the libraries PubMed, MEDLINE, Google Scholar, ResearchGate, the Cochrane Library, published in all languages, as well as the Russian scientific electronic libraries CyberLeninka and eLibrary by keywords: optical

T.I. Murashkina²,

Doctor of Science in Engineering, full professor of the "Instrumentation" Department

Yu.A. Vasiliev¹,

assistant at the General health, public health and the history of medicine Department

E.A. Badeeva²,

Doctor of Science in Engineering, associate professor of the "Radio engineering and radioelectronic systems" Department

E.Yu. Plotnikova³,

neonatologist at the neonatal ward no. 1

A.V. Olenskaya¹,

senior lecturer at the General health, public health and the history of medicine Department

D.V. Volobuev⁴,

student

¹ Kuban State Medical University, 350063, Krasnodar, Russia

² Penza State University, 440026, Penza, Russia

³ Maternity Hospital of Krasnodar, 350063, Krasnodar, Russia

⁴ Kuban State University, 350040, Krasnodar, Russia

fiber, optical fiber sensors, diagnostic, dentistry, fiber optics, fiber-optic equipment, fiber-optic sensors, diagnostics, dentistry. Twenty five publications have been selected for this review. An analysis of the literature has shown the prospects of using portable selective fiber-optic systems/sensors for the timely diagnosis and treatment of caries and its complications (the use of fiber-optic transillumination), the detection of enamel cracks in primary daily health care, other damage to teeth, periodontal tissues, the relationship of dental anomalies and postural disorders. Inexpensive and easy-to-operate systems open up new opportunities for improving public health and solving socially significant problems of the wider international community.

Key words: fiber-optic systems, dentistry, diagnostics

FOR CITATION:

.....

Gayvoronskaya T.V., Arutyunov A.V., Ayupova F.S., Volobuev V.V., Murashkina T.I., Vasiliev Yu.A., Badeeva E.A., Plotnikova E.Yu., Olenskaya A.V., Volobuev D.V. Fiber-optic systems for the diagnosis of dental pathology (literature review). Part II. *Clinical Dentistry (Russia)*. 2024; 27 (4): 54—60 (In Russian). DOI: 10.37988/1811-153X_2024_4_54

ВВЕДЕНИЕ

Волоконно-оптические датчики активно внедряются в повседневную медицинскую практику. Они достаточно тонкие, гибкие, являются диэлектриками, химически инертные, нетоксичные и легкие. Благодаря всем этим качествам данные приборы обладают рядом преимуществ перед своими электрическими аналогами: высокой пропускной способностью, минимальными размерами, небольшим весом, коррозионной стойкостью, геометрической гибкостью и врожденной устойчивостью к электромагнитным помехам. Волоконно-оптические датчики не только обладают исключительной чувствительностью, но и являются электрически пассивными, что важно для безопасности в некоторых областях применения, таких как медицинское применение. Их легко стерилизовать с использованием стандартных медицинских методов.

В первой части нашего исследования был проведен количественный обзор литературы с систематизацией данных (систематических обзоров, метаанализа данных, исследовательских статей) об использовании волоконно-оптической аппаратуры в диагностических медицинских целях. Особое внимание уделяли литературным данным по применению данных методов в стоматологической практике. Были описаны методики использования данной аппаратуры в саливадиагностике соматических заболеваний (определение уровня мочевины и кортизола в слюне), в донозологической диагностике кариеса зубов (для количественного и качественного

анализа микробной нагрузки с использованием датчиков FOCS (fiber-optic chemical sensors) и FOBS (fiber-optic biological sensors)), при диагностике кариеса зубов (с использованием методики волоконно-оптической трансиллюминации, fibre-optic transillumination, FOTI), а также перспектив использования разработанного авторами волоконно-оптического датчика для определения давления силы мышц языка на окружающие ткани полости рта. В данной, заключительной, публикации проведен обзор имеющейся литературы, посвященной использованию волоконно-оптической аппаратуры для диагностики патологии твердых тканей зубов (трещины), эндодонтии, пародонтологии, взаимосвязи стоматологических нарушений и постуральных изменений.

ИСПОЛЬЗОВАНИЕ ВОЛОКОННО-ОПТИЧЕСКИХ СИСТЕМ ДЛЯ ДИАГНОСТИКИ ТРЕЩИН ЭМАЛИ ЗУБА

Трещины эмали могут иметь травматическое происхождение и прогрессирующее течение. Линия перелома может увеличиваться только в пределах эмали, проходя параллельно расположению призм, или расти в продольном направлении и распространяться в дентин.

Ввиду высокой распространенности (34—74%) и большого разнообразия форм клиническая симптоматика трещин эмали довольно скудная, однако могут возникать различные симптомы, которые часто связаны с болевыми раздражителями при механическом и химическом воздействии. В тяжелых случаях в результате бактериального воздействия могут поражаться ткани

пульпы с сопутствующими симптомами необратимого пульпита, некроза пульпы или периодонтита. В конечном итоге некоторые трещины могут привести к полному перелому зуба [1, 2].

На ранних стадиях диагностика травматических поражений затруднена ввиду бессимптомного течения, и трещину невозможно увидеть без использования дополнительных диагностических инструментов. Чаще всего (до 51%) трещины локализируются на окклюзионной, вестибулярной и оральной поверхностях, нежели на апроксимальных, реже (до 36%) затрагивают две и более области [1]. Ряд исследований также показал высокую эффективность метода волоконно-оптической трансиллюминации в диагностике трещин эмали [3, 4].

ИСПОЛЬЗОВАНИЕ ВОЛОКОННО-ОПТИЧЕСКИХ СИСТЕМ В ЭНДОДОНТИИ

Визуализация корневых каналов играет все более важную роль в эндодонтической хирургии, поскольку методика повышает точность манипуляций и улучшает результат эндодонтического лечения. Цель успешного эндодонтического лечения — тщательная механическая и химическая очистка всей системы корневых каналов с их последующей полной obturацией пломбирочным материалом. Наиболее широко используется для визуализации эндодонтический операционный микроскоп; его внедрение помогло облегчить выполнение ранее невозможных/сложных процедур для клиницистов. Однако высокой эффективности хирургии корневых каналов по-прежнему препятствуют определенные ограничения. К ним относятся относительные неудобства при использовании аппаратуры из-за размера и стоимости оборудования. Кроме того, использование современного оборудования часто сопряжено с проблемами эргономики, которые требуют тщательного позиционирования врача-стоматолога.

Для решения проблем, связанных с размером и удобством использования оборудования в эндодонтических целях, также применяются эндоскопы. С. Око и соавт. (2016) разработали портативное беспроводное устройство для точной визуализации корневого канала во время эндодонтических манипуляций — пульпоскоп. Прибор был разработан с использованием пучка из 15 000 когерентных волокон, при этом диаметр сердцевины каждого волокна составлял 4,5 мкм. Зуб освещается источником света, изображение передается на датчик, который пересылает изображение на устройство просмотра. Это сочетание качеств эндоскопа с возможностями беспроводной передачи данных дает пульпоскопу преимущество перед существующими системами. В настоящее время авторы находятся на следующем этапе трансляционной разработки, которая направлена на миниатюризацию, снижение веса, увеличение времени автономной работы и дальнейшее улучшение эргономики. Повышение разрешения может быть достигнуто за счет регулировки параметров линзы на кончике датчика. Кроме того, возможность изменять

освещенность небольшого и мощного источника света, например с помощью ручки, обеспечит пользователю необходимый контроль для получения адекватного изображения [5].

ИСПОЛЬЗОВАНИЕ ВОЛОКОННО-ОПТИЧЕСКИХ СИСТЕМ ПРИ РЕСТАВРАЦИИ ЗУБОВ

В стоматологии успешная реставрация сильно зависит от точного отображения формы и анатомии зуба. Для этой цели часто используется методика снятия слепков оттисковыми материалами, но последний может деформироваться в результате хранения, приводя к дефектам в процессе работы. Кроме того, для работы требуются квалифицированные зубные техники, способные изготавливать точные реставрации по слепкам, полученным при изготовлении оттисков. В свете этих ограничений возникает потребность в системе и способе оцифровки поверхностей зуба, которые можно использовать для реставраций в зуботехнической лаборатории.

В настоящее время большинство сканирующих устройств полости рта для восстановительной стоматологии основаны на бесконтактных оптических технологиях и принципах. Однако часть из них все еще находятся на стадии клинических испытаний. Некоторые современные сканирующие устройства используют основные принципы конфокальной микроскопии и технику активной триангуляции. Система обеспечивает системы стабилизации изображения и требует менее минуты для сканирования поверхности зуба. Несмотря на преимущества поверхность зуба необходимо покрывать специальными порошками из диоксида титана перед каждым этапом сканирования. Другие методики используют параллельный метод конфокальной визуализации и не требуют нанесения покрытий на поверхность зуба из-за включения цветового круга внутри блока сбора данных, что приводит к увеличению размера головки сканера по сравнению с другими системами. В последних сканирующих системах (CAD/CAM, Cerec) используется иной метод, основанный на принципе активной выборки волнового фронта со структурированной световой проекцией. Используется очень сложная оптическая система, состоящая из 22 линзовых систем и 192 светодиодных ячеек синего цвета. Системы позволяют моделировать данные в режиме реального времени [6].

Каждая вышеупомянутая система имеет свои недостатки, заключающиеся в дороговизне устройств, что препятствует их широкому использованию, особенно в развивающихся странах.

Н.А. Rahman и соавт. (2012) разработали методику использования системы сканирования поверхности зуба волоконно-оптическим датчиком смещения с модуляцией интенсивности (fiber optic bathless dissolution system, FODS) для визуализации полости. Авторы продемонстрировали, что датчики этого типа эффективны в различных областях применения. Они недороги и просты в эксплуатации, а это открывает возможности для

усовершенствования восстановительной стоматологии для более широкого международного сообщества [7].

ИСПОЛЬЗОВАНИЕ ВОЛОКОННО-ОПТИЧЕСКИХ СИСТЕМ В ПАРОДОНТОЛОГИИ

Пародонтит — хроническое воспалительное заболевание тканей пародонта, возникающее в результате взаимодействия бактериальной инфекции и реакции хозяина с модифицирующим действием окружающей среды, приобретенных факторов риска и генетической предрасположенности. Патология представляет собой наиболее частую причину потери зубов у взрослых в промышленно развитых странах с потенциальными значительными последствиями для функции жевания, эстетики, а также для общего состояния организма [8]. Недавние исследования показали взаимосвязь пародонтита и системных заболеваний [9]. В частности, пародонтит коррелирует с низкодифференцированным воспалением, системным состоянием хронической субклинической выработки провоспалительных агентов, которое представляет собой скрытый фактор риска развития ряда многих заболеваний, таких как диабет, сердечно-сосудистые, цереброваскулярные, нейродегенеративные и даже онкологические заболевания [10].

В то же время в доступной литературе имеются доказательства корреляционной связи между началом или обострением пародонтита и присутствием в десневой жидкости и в слюне специфических биомолекул, связанных с воспалительным статусом, которые напрямую связаны с проявлением окислительного стресса в тканях пародонта [11]. В настоящее время диагностика пародонтита является преимущественно клинической и рентгенологической, что подразумевает выявление заболевания только после возникновения биологического повреждения с очевидными ограничениями в плане точности и способности идентифицировать начальные формы или оценить активность заболевания и риск дальнейшего прогрессирования. В этом смысле использование биомаркеров слюны в качестве вспомогательного средства для диагностики окислительного стресса в тканях пародонта позволяет идентифицировать дебют заболевания до появления клинических и рентгенологических признаков повреждения тканей и может представлять собой многообещающий подход к более точной диагностике и индивидуальной терапии, охватывающий современные концепции прецизионной и персонализированной медицины [12].

Матриксная металлопротеиназа-8 (ММП-8), также известная как коллагеназа-2 или коллагеназа нейтрофильных клеток, является одним из наиболее документированных кандидатов для определения различий между здоровым пародонтом и патологией. ММП-8 играет ключевую роль в деструкции мягких и твердых тканей пародонта, происходящих во время физиологического ремоделирования, а также при необратимом патологическом разрушении. Минимальный уровень этой коллагеназы выполняет физиологические функции,

включая (но не ограничиваясь этим) переработку факторов роста и защитных эндогенных ингибиторов протеиназы, и, как было показано, проявляет противовоспалительные свойства [13].

Биомаркеры слюны, включая ММП-8, в основном выявляются с помощью лабораторных анализов, таких как иммуноферментный или иммунофлуорометрический. Однако данные анализы дорогостоящи, требуют длительного времени для получения результата. Кроме того, их проведение возможно только в условиях лаборатории. В качестве альтернативы разработка малогабаритных систем анализа биосенсоров, а именно тестов на месте оказания медицинской помощи, способных проводить немедленный и недорогой анализ непосредственно на месте оказания медицинской помощи пациенту, позволяет отслеживать быстрое изменение состояния здоровья пародонта, способствуя немедленной постановке правильного диагноза и плана лечения.

Команда ученых под руководством L. Guida и D. Bencivenga разработала биосенсоры (surface plasmon resonance plastic optical fiber, SPR-POF), направленные на обнаружение общего количества ММП-8 с высокой селективностью и очень низкими значениями предела обнаружения. Ключевую роль в такой высокой эффективности сыграло моноклональное антитело против ММП-8, используемое для функционализации чувствительной поверхности оптического волокна. Действительно, широкий спектр анализируемых веществ может быть обнаружен при использовании подходящего монослоя антител для функционализации биосенсора, что обеспечивает высокую универсальность настоящего устройства [14].

В настоящее время в этом направлении проводятся дальнейшие исследования для проверки возможности модификации этого биосенсора, повышения его селективности в отношении активной формы ММП-8 и клинического подтверждения его способности обнаруживать и количественно определять этот биомаркер в слюне пациентов с пародонтитом, что потенциально открыло бы возможность корреляции уровней таких биомаркеров с активностью и скоростью прогрессирования пародонтита, а также с оценкой тяжести пародонтита. Кроме того, обнаружение биомаркеров в низких дозах позволит выявлять предпатологические состояния с воспалением низкой степени выраженности, которые, как упоминалось, могут связывать пародонтит с системными заболеваниями, такими как диабет, сердечно-сосудистые, цереброваскулярные и нейродегенеративные патологии.

Обнаружение другого биомаркера пародонтита — малонового диальдегида (МДА) — в жидкостях полости рта может способствовать оценке степени повреждения тканей, связанных с окислительным стрессом, точной диагностике и оценке последующей динамики течения заболевания [15]. Согласно недавнему метаанализу, у пациентов с пародонтитом значительно повышен уровень МДА как в десневой жидкости, так и в слюне [16]. Повышенный уровень МДА не только

отражает напрямую уровень окислительного стресса в тканях пародонта, но и предполагает наличие активного воспалительного процесса. Патогенетически данное проявление может быть вызвано образованием супероксид-аниона при взаимодействии патогенов или их метаболитов с нейтрофилами в тканях пародонта. Исходя из этого уровни МДА в слюне потенциально можно использовать в качестве индикатора повреждения пародонта, зависящего от выраженности окислительного стресса [17]. Точнее, МДА наряду с продуктами иммунного ответа организма, такими как воспалительные интерлейкины-1 β и ИЛ-6 и факторы, связанные с деградацией внеклеточной ткани (ММП-8), считаются наиболее надежными биомаркерами пародонтита. Авторы установили прямую корреляционную связь между началом или прогрессированием пародонтита и присутствием в десневой жидкости и в слюне этих биомолекул, связанных с воспалением. Обнаружение МДА в ротовой жидкости в сочетании с ММП-8 и ИЛ-6 может быть наиболее эффективным для диагностики пародонтита и мониторинга индивидуального ответа на терапию, особенно у пациентов, имеющих тяжелое течение заболевания и сопутствующую соматическую патологию [18].

Описанный ранее датчик SPR-POF также может быть соответствующим образом модифицирован для выявления множества биомаркеров пародонтита и значительного расширения, при необходимости, диапазона определения концентраций. Использование этой технологии действительно может обеспечить повышенную чувствительность и специфичность для выявления пациентов с пародонтитом в популяции [19]. Авторы выделяют основные преимущества системы биосенсора SPR-POF:

- высокая чувствительность и чрезвычайно низкие пределы обнаружения, которые способствуют обнаружению изменений показателя преломления на границе раздела между пленкой, покрытой слоем благородного металла (золота), и диэлектрической средой (т.е. раствором анализируемого вещества);
- высокая специфичность обнаружения, обусловленная взаимодействием антиген—антитело, которое, в зависимости от антитела, выбранного для покрытия, может быть чрезвычайно специфичным;
- высокая универсальность, что дает соответствующие преимущества, такие как небольшие размеры (позволяющие миниатюризацию), электробезопасность (благодаря диэлектрической природе), низкое затухание сигнала и решение проблем хрупкости;
- очень короткое время, необходимое для анализа (инкубация в течение 5 минут), без необходимости обработки образцов.

Более того, комбинация с очень простой установкой, состоящей из источника белого света и миниатюрного спектрофотометра, позволяет использовать его непосредственно на стоматологическом приеме [14].

ПЕРСПЕКТИВЫ ИСПОЛЬЗОВАНИЯ ВОЛОКОННО-ОПТИЧЕСКИХ СИСТЕМ В ДИАГНОСТИКЕ ПОСТУРАЛЬНЫХ НАРУШЕНИЙ

На протяжении последних десятилетий взаимосвязь между морфологическим строением лица и системой осанки была постоянным предметом интереса специалистов здравоохранения. Поза человека является результатом положения тела и пространственных отношений между его анатомическими сегментами, находящихся в равновесии с движением и гравитацией. К этому добавляются корректировки осанки — небольшие изменения, которые происходят в позе, вызванные поступлением зрительных, вестибулярных и соматосенсорных стимулов, интегрированных в сложную регулируемую систему (Bolmont В. и соавт., 2002).

Считается, что нарушения осанки у детей в 90% случаев сочетаются с аномалиями окклюзии. Изученные данные литературы об основных видах нарушений осанки, причинах их возникновения предполагают взаимосвязь между изменениями осанки и аномалиями прикуса. Современные способы и средства выявления нарушений указывают на трудности в широком применении существующих методов выявления нарушений осанки, подтверждая актуальность усовершенствования известных и создания новых диагностических средств [20].

В доступной литературе встречается несколько исследований, в которых пытались связать неправильный прикус зубов с нарушениями осанки, но большинство авторов столкнулись с рядом ограничений в своих исследованиях, таких как малочисленность испытуемых или очень неравные группы, неполные описания выборки и ограниченное количество тестируемых параметров и/или состояний.

D. Róžańska-Perlińska и соавт. (2023) выявили значительное соответствие между неправильным прикусом и патологическими ортопедическими находками, включая не только положение головы и шеи, но и дистальную мускулатуру, а также ориентацию конечностей в равновесии с движением и гравитацией. Это исследование доказало, что существует корреляция между наличием стоматогнатического расстройства и параметрами цикла походки (положение нижней челюсти по отношению к верхней влияет на ритм походки, продолжительность цикла походки и время выполнения правильного шага) [21].

A.J. Pérez-Belloso и соавт. (2020) в своем исследовании продемонстрировали сильную корреляцию между структурами, составляющими биомеханику нижней конечности: бедра, колена и стопы. Однако, с другой стороны, прямой взаимосвязи между стоматогнатической системой и структурами нижней конечности не обнаружилось. При этом авторы выявили преобладание переднего расположения центра тяжести у пациентов с дистальной окклюзией [22].

Проведенный авторами анализ 58 источников отечественной и иностранной литературы показал, что постуральными нарушениями страдает значительное

количество здоровых детей и подростков, в том числе входящих в организованные группы. Широкое распространение нарушений осанки у детей и подростков подтверждает актуальность изучения патологии опорно-двигательного аппарата. Известные современные диагностические устройства (КТ, МРТ) для выявления патологии опорно-двигательного аппарата имеют ограниченные показания, особенно у детей. По мнению S. Schmidt и соавт. (2014), «не хватает информации в области биомеханики и эргономики для разработки научно обоснованных и объективно определенных “оптимальных” углов суставов», что, без сомнения, требует создания и внедрения в практику эффективных способов и доступных диагностических устройств на основе достижений современной науки и техники [23]. Наряду с этим другие исследователи подчеркивают важность формирования у населения потребности в здоровом образе жизни и активного внедрения здоровьесберегающих технологий во все сферы жизни населения [24].

Таким образом, немногочисленные работы отечественных авторов подтверждают взаимосвязь патологии височно-нижнечелюстного сустава и, как следствие, окклюзии с наличием постуральных проблем у пациентов [25, 26].

Ввиду клинического воздействия, которое может оказать корреляция между патологической окклюзией зубов и положением тела, и скудной информации, доступной по данной тематике, дополнительные исследования такой взаимосвязи являются актуальными и перспективными.

ЛИТЕРАТУРА / REFERENCES :

- Hilton T.J., Funkhouser E., Ferracane J.L., Gordan V.V., Huff K.D., Barna J., Mungia R., Marker T., Gilbert G.H., National Dental PBRN Collaborative Group Associations of types of pain with crack-level, tooth-level and patient-level characteristics in posterior teeth with visible cracks: Findings from the National Dental Practice-Based Research Network. — *J Dent.* — 2018; 70: 67—73. [PMID: 29289728](#)
- Hasan S., Singh K., Salati N. Cracked tooth syndrome: Overview of literature. — *Int J Appl Basic Med Res.* — 2015; 5 (3): 164—8. [PMID: 26539363](#)
- Kim J.H., Eo S.H., Shrestha R., Ihm J.J., Seo D.G. Association between longitudinal tooth fractures and visual detection methods in diagnosis. — *J Dent.* — 2020; 101: 103466. [PMID: 32882335](#)
- Hausdörfer T., Harms L., Kanzow P., Hülsmann M. Three visual-diagnostic methods for the detection of enamel cracks: An in vitro study. — *J Clin Med.* — 2023; 12 (3): 973. [PMID: 36769621](#)
- Okoro C., Vartanian A., Toussaint K.C. Jr Development of a hand-held smart dental instrument for root canal imaging. — *J Biomed Opt.* — 2016; 21 (11): 114002. [PMID: 27851855](#)
- Marques S., Ribeiro P., Falcão C., Lemos B.F., Ríos-Carrasco B., Ríos-Santos J.V., Herrero-Climent M. Digital impressions in implant dentistry: A literature review. — *Int J Environ Res Public Health.* — 2021; 18 (3): 1020. [PMID: 33498902](#)
- Rahman H.A., Che Ani A.I., Harun S.W., Yasin M., Apsari R., Ahmad H. Feasibility of fiber optic displacement sensor scanning system for imaging of dental cavity. — *J Biomed Opt.* — 2012; 17 (7): 071308. [PMID: 22894469](#)
- Kinane D.F., Stathopoulou P.G., Papapanou P.N. Periodontal diseases. — *Nat Rev Dis Primers.* — 2017; 3: 17038. [PMID: 28805207](#)
- Kapila Y.L. Oral health's inextricable connection to systemic health: Special populations bring to bear multimodal relationships and factors connecting periodontal disease to systemic diseases and conditions. — *Periodontol 2000.* — 2021; 87 (1): 11—16. [PMID: 34463994](#)
- Martínez-García M., Hernández-Lemus E. Periodontal Inflammation and Systemic Diseases: An Overview. — *Front Physiol.* — 2021; 12: 709438. [PMID: 34776994](#)
- Arias-Bujanda N., Regueira-Iglesias A., Balsa-Castro C., Nibali L., Donos N., Tomás I. Accuracy of single molecular biomarkers in gingival crevicular fluid for the diagnosis of periodontitis: A systematic review and meta-analysis. — *J Clin Periodontol.* — 2019; 46 (12): 1166—1182. [PMID: 31444912](#)
- Akalin F.A., Baltacioğlu E., Alver A., Karabulut E. Lipid peroxidation levels and total oxidant status in serum, saliva and gingival crevicular fluid in patients with chronic periodontitis. — *J Clin Periodontol.* — 2007; 34 (7): 558—65. [PMID: 17555410](#)

ЗАКЛЮЧЕНИЕ

Оптические волокна (и фотонные технологии в целом) представляют собой набор очень мощных и универсальных технологий, позволяющих создавать медицинские устройства, контрольно-измерительные приборы и методы диагностики для терапевтического и хирургического применения. В условиях растущего населения, нуждающегося в медицинской помощи и во все более сложных диагностических инструментах, клиницисты во всем мире все больше полагаются на передовые биомедицинские приборы и датчики как на необходимые и эффективные инструменты для диагностики, мониторинга, лечения и ухода за пациентами.

ФИНАНСИРОВАНИЕ

Грант № 22-15-20069 Российского научного фонда и Кубанского научного фонда.

FUNDING

Grant no. 22-15-20069 from the Russian Science Foundation and the Kuban Science Foundation.

Конфликт интересов. Авторы декларируют отсутствие конфликта интересов.

Поступила: 20.03.2023 **Принята в печать:** 05.10.2024

Conflict of interests. The authors declare no conflict of interests.

Received: 20.03.2023 **Accepted:** 05.10.2024

13. Cafiero C., Spagnuolo G., Marenzi G., Martuscelli R., Colamaio M., Leuci S. Predictive periodontitis: The most promising salivary biomarkers for early diagnosis of periodontitis. — *J Clin Med.* — 2021; 10 (7): 1488. [PMID: 33916672](#)
14. Bencivenga D., Arcadio F., Piccirillo A., Annunziata M., Della Ragione F., Cennamo N., Borriello A., Zeni L., Guida L. Plasmonic optical fiber biosensor development for point-of-care detection of malondialdehyde as a biomarker of oxidative stress. — *Free Radic Biol Med.* — 2023; 199: 177—188. [PMID: 36841362](#)
15. Baltacıoğlu E., Yuva P., Aydın G., Alver A., Kahraman C., Karabulut E., Akalin F.A. Lipid peroxidation levels and total oxidant/antioxidant status in serum and saliva from patients with chronic and aggressive periodontitis. Oxidative stress index: a new biomarker for periodontal disease? — *J Periodontol.* — 2014; 85 (10): 1432—41. [PMID: 24635543](#)
16. Baima G., Corana M., Iaderosa G., Romano F., Citterio F., Meoni G., Tenori L., Aimetti M. Metabolomics of gingival crevicular fluid to identify biomarkers for periodontitis: A systematic review with meta-analysis. — *J Periodontal Res.* — 2021; 56 (4): 633—645. [PMID: 33710624](#)
17. Chen M., Cai W., Zhao S., Shi L., Chen Y., Li X., Sun X., Mao Y., He B., Hou Y., Zhou Y., Zhou Q., Ma J., Huang S. Oxidative stress-related biomarkers in saliva and gingival crevicular fluid associated with chronic periodontitis: A systematic review and meta-analysis. — *J Clin Periodontol.* — 2019; 46 (6): 608—622. [PMID: 30989678](#)
18. Cennamo N., Piccirillo A., Bencivenga D., Arcadio F., Annunziata M., Della Ragione F., Guida L., Zeni L., Borriello A. Towards a point-of-care test to cover atto-femto and pico-nano molar concentration ranges in interleukin 6 detection exploiting PMMA-based plasmonic biosensor chips. — *Talanta.* — 2023; 256: 124284. [PMID: 36709711](#)
19. Guida L., Bencivenga D., Annunziata M., Arcadio F., Borriello A., Della Ragione F., Formisano A., Piccirillo A., Zeni L., Cennamo N. An optical fiber-based point-of-care test for periodontal MMP-8 detection: A proof of concept. — *J Dent.* — 2023; 134: 104553. [PMID: 37201775](#)
20. Аюпова Ф.С., Алексеенко С.Н., Гайворонская Т.В., Уварова И.В., Гусейнова А.А. Рациональная осанка как приоритет сохранения и укрепления здоровья детей. — *Стоматология детского возраста и профилактика.* — 2022; 3 (83): 224—235. [Ayupova F.S., Alekseenko S.N., Gayvoronskaya T.V., Uvarova I.V., Guseynova A.A. Rational posture as a priority for preserving and strengthening children's health. — *Pediatric Dentistry and Prophylaxis.* — 2022; 3 (83): 224—235 (In Russian)]. [eLibrary ID: 49539089](#)
21. Pérez-Belloso A.J., Coheña-Jiménez M., Cabrera-Domínguez M.E., Galan-González A.F., Domínguez-Reyes A., Pabón-Carrasco M. Influence of dental malocclusion on body posture and foot posture in children: A cross-sectional study. — *Healthcare (Basel).* — 2020; 8 (4): 485. [PMID: 33202576](#)
22. Róžańska-Perlińska D., Jaszczur-Nowicki J., Kruczkowski D., Bukowska J.M. Dental malocclusion in mixed dentition children and its relation to podal system and gait parameters. — *Int J Environ Res Public Health.* — 2023; 20 (3): 2716. [PMID: 36768082](#)
23. Schmidt S., Amereller M., Franz M., Kaiser R., Schwirtz A. A literature review on optimum and preferred joint angles in automotive sitting posture. — *Appl Ergon.* — 2014; 45 (2): 247—60. [PMID: 23664245](#)
24. Аюпова Ф.С., Мурашкина Т.И., Гайворонская Т.В., Бадеева Е.А., Арутюнов А.В., Васильев Ю.А., Пономаренко Т.В., Габбасов А.Р. К вопросу о взаимосвязи патологий осанки и прикуса у детей и способах их выявления. — *Вопросы практической педиатрии.* — 2022; 6: 89—96. [Ayupova F.S., Murashkina T.I., Gayvoronskaya T.V., Badeeva E.A., Arutyunov A.V., Vasiliev Y.A., Ponomarenko T.V., Gabbasov A.R. Association between postural disorders and malocclusion and methods of their detection. — *Clinical practice in pediatrics.* — 2022; 6: 89—96 (In Russian)]. [eLibrary ID: 50398129](#)
25. Сорокина Н.Д., Перцов С.С., Гюева Ю.А., Селицкий Г.В., Зангиева А.С. Взаимосвязь постуральных нарушений с дисфункцией височно-нижнечелюстного сустава и состоянием других систем организма. — *Вестник новых медицинских технологий.* — 2019; 2: 47—52. [Sorokina N.D., Pertsov S.S., Goeva Yu.A., Selitsky G.V., Zangieva A.S. Relationship of postural disorders with temporomandibular joint dysfunction and state of other systems in the body. — *Journal of New Medical Technologies.* — 2019; 2: 47—52 (In Russian)]. [eLibrary ID: 38235315](#)
26. Жулев Е.Н., Ершов П.Э., Ершова О.А. Влияние дистального смещения нижней челюсти на развитие постуральной патологии. — *Стоматология.* — 2018; 5: 71—74. [Zhulev E.N., Ershov P.E., Ershova O.A. Influence of distal misalignment of the mandible on the development of postural pathology. — *Stomatology.* — 2018; 5: 71—74 (In Russian)]. [eLibrary ID: 36318508](#)

DOI: 10.37988/1811-153X_2024_4_61

[Я.Н. Харах](#)¹,

к.м.н., доцент кафедры ортопедической стоматологии и цифровых технологий

[А.А. Южаков](#)²,

д.т.н., профессор, зав. кафедрой «Автоматика и телемеханика»

[А.А. Байдаров](#)²,

к.т.н., доцент кафедры «Автоматика и телемеханика»

[Н.Б. Асташина](#)³,

д.м.н., профессор, зав. кафедрой ортопедической стоматологии

[С.Д. Арутюнов](#)¹,

д.м.н., профессор, зав. кафедрой ортопедической стоматологии и цифровых технологий

¹ Российский университет медицины, 127006, Москва, Россия² Пермский национальный исследовательский политехнический университет, 614990, Пермь, Россия³ ПГМУ им. акад. Е.А. Вагнера, 614000, Пермь, Россия

Антропоморфный стоматологический робот в практико-ориентированном образовании: перспективы совершенствования

Аннотация. В статье представлен обзор современных разработок в области антропоморфных стоматологических роботов и их применения в практико-ориентированном образовании. **Цель исследования** заключается в оценке физических и функциональных аспектов антропоморфности роботов, их влияния на психометрические характеристики обучающихся, а также в анализе перспектив развития данных технологий. В работе рассмотрены ключевые компоненты антропоморфных роботов, такие как датчики движения, системы распознавания эмоций и синтеза речи, а также возможности использования облачных технологий для повышения эффективности образовательного процесса. Полученные результаты демонстрируют, что антропоморфные роботы способствуют улучшению образовательных методик, углублению понимания учебного материала и развитию профессиональных навыков у студентов. Тем не менее отмечены технологические вызовы, требующие дальнейших исследований, включая улучшение реалистичности движений, голосового взаимодействия и интеграции сенсорных систем. Предполагается, что дальнейшее развитие технологий обработки данных и облачных сервисов будет способствовать созданию более интерактивных и адаптивных образовательных платформ, что повысит вовлеченность и удовлетворенность студентов.

Ключевые слова: антропоморфизм, образовательные технологии, робототехника, стоматологическое образование, симуляционное обучение

ДЛЯ ЦИТИРОВАНИЯ:

Харах Я.Н., Южаков А.А., Байдаров А.А., Асташина Н.Б., Арутюнов С.Д. Антропоморфный стоматологический робот в практико-ориентированном образовании: перспективы совершенствования. — *Клиническая стоматология*. — 2024; 27 (4): 61—69. DOI: 10.37988/1811-153X_2024_4_61

[Y.N. Kharakh](#)¹,

PhD in Medical Sciences, associate professor of the Prosthodontics and digital technologies Department

[A.A. Yuzhakov](#)²,

Doctor of Science in Engineering, full professor of the “Automatics and telemechanics” department

[A.A. Baydarov](#)²,

PhD in Engineering, assistant professor of the “Automatics and telemechanics” department

[N.B. Astashina](#)³,

Doctor of Science in Medicine, full professor of the Prosthodontics Department

[S.D. Arutyunov](#)¹,

Doctor of Science in Medicine, full professor of the Prosthodontics and digital technologies Department

¹ Russian University of Medicine, 127006, Moscow, Russia² Perm National Research Polytechnic University, 614990, Perm, Russia³ Perm State Medical University, 614000, Perm, Russia

Anthropomorphic dental robot in practice-oriented education: prospects for improvement

Annotation. The article provides an overview of current developments in the field of anthropomorphic dental robots and their application in practice-oriented education. **The aim of the study** is to assess the physical and functional aspects of robot anthropomorphism, their impact on the psychometric characteristics of students, and to analyze the prospects for the development of these technologies. The paper examines key components of anthropomorphic robots, such as motion sensors, emotion recognition and speech synthesis systems, as well as the potential for using cloud technologies to enhance the efficiency of the educational process. The results demonstrate that anthropomorphic robots contribute to the improvement of educational methods, deepen understanding of the material, and foster the development of professional skills in students. However, technological challenges requiring further research were noted, including improving the realism of movements, voice interaction, and the integration of sensory systems. It is anticipated that further development of data processing technologies and cloud services will contribute to the creation of more interactive and adaptive educational platforms, enhancing student engagement and satisfaction.

Key words: anthropomorphism, educational technology, robotics, dental education, simulation training

FOR CITATION:

Kharakh Y.N., Yuzhakov A.A., Baydarov A.A., Astashina N.B., Arutyunov S.D. Anthropomorphic dental robot in practice-oriented education: prospects for improvement. *Clinical Dentistry (Russia)*. 2024; 27 (4): 61—69 (In Russian). DOI: 10.37988/1811-153X_2024_4_61

ВВЕДЕНИЕ

Современное развитие технологий привело к тому, что студенты сталкиваются с увеличением объема информации, необходимой для профессионального становления. Исследования показывают, что недостаток практических навыков у молодых специалистов значительно влияет на их трудоустройство, что связано с ростом требований к образовательным программам [1]. В условиях, когда сроки обучения, установленные федеральными государственными образовательными стандартами (ФГОС), остаются неизменными, а объем содержания программ значительно увеличивается, возникает необходимость в интенсификации учебного процесса. Внедрение интенсивных образовательных методик может повысить качество обучения студентов до 94% [2].

Традиционные методы преподавания постепенно уступают место новым, более интерактивным и адаптивным подходам к обучению, особенно в подготовке медицинских кадров, где требуется использование симуляторов и тренажеров. Исследования показывают, что традиционная практика под надзором наставника по своей эффективности сопоставима с симуляционной подготовкой. Например, после обучения в обеих группах участников наблюдалось значительное улучшение профессиональных навыков: производительность участников улучшилась на 78,3% в группе без наставника и на 86,4% в группе под руководством проектора. Тем не менее статистически значимой разницы между методами обучения не выявлено, что подтверждает их равную эффективность [3].

В этом контексте робототехника становится неотъемлемой составляющей образовательного процесса, предоставляя уникальные возможности для стимулирования познавательной активности студентов и углубления их понимания учебного материала [4, 5].

Одним из ключевых факторов, подталкивающих образовательные учреждения к активному внедрению робототехники, является увеличение объема и потока информации, которую необходимо усваивать обучающимся и преподавателям. Робототехника предлагает новые педагогические стратегии и инструменты, способствующие более глубокому и интерактивному усвоению знаний. Метаанализ показал, что использование образовательных роботов оказывает умеренно положительное влияние на учебные результаты (средний эффект 0,57 стандартных отклонений) с наибольшим эффектом среди учащихся средней и высшей школы [6].

Роботы, особенно те, которые используются в образовательном процессе, представляют собой сложные программно-аппаратные системы, включающие физическую оболочку, датчиковую систему, программы и алгоритмы, определяющие поведение и функциональность робота, методы взаимодействия с пользователем (голосовые команды, сенсорные экраны, джойстики и др.), VR-компоненты, а также поддержку облачных технологий для сбора данных, обработки информации и удаленного управления роботом. Проанализировать вклад каждого компонента в конечную образовательную эффективность интересно и полезно. Это позволит

выявить достижения и проблемы в области разработки обучающих роботов и определить приоритетные направления их дальнейшего улучшения.

Таким образом, цель настоящего обзора состоит в оценке современного состояния робототехники, предназначенной для образовательного процесса, в частности физические и функциональные аспекты роботов, их влияние на психометрические характеристики обучающихся, а также практическое применение и перспективы развития образовательных роботов.

1. ФИЗИЧЕСКИЕ И ФУНКЦИОНАЛЬНЫЕ АСПЕКТЫ АНТРОПОМОРФНОСТИ

Под антропоморфизмом подразумевают психологический процесс присвоения человеческих качеств неодушевленным объектам. В контексте робототехники антропоморфными называют роботы, которые обладают характеристиками, наиболее схожими с человеческими, такими как имитация жестов, мимики и голосовых реакций. Это делает их более «человечными» и способствует созданию более естественного взаимодействия с пользователями. Роботы, обладающие такими чертами, могут помочь учащимся лучше вовлекаться в учебный процесс и моделировать реальные сценарии, что будет способствовать повышению качества освоения профессиональных навыков [7–9].

Нередко в отношении роботов используют термин «гуманоидный». Однако он отражает лишь общую схожесть с человеческим обликом, но не степень «человечности» его физической оболочки и функциональности, обеспечивающей имитацию человеческого поведения. Так, гуманоидные роботы всегда будут напоминать по форме человеческое тело, но не будут обладать антропоморфными чертами в поведении или взаимодействии. Таким образом, несмотря на схожесть терминов суть антропоморфности заключается в том, как робот воспринимается наблюдателем (человеком), а гуманоидность — просто физическое сходство роботов с человеком [10].

1.1. Внешний вид робота

Внешний вид робота оказывает значительное влияние на его восприятие обучающимися. Исследования показывают, что роботы антропоморфного типа получили среднюю оценку восприятия внешнего вида в 3,78 балла из 5 возможных, что свидетельствует о положительном восприятии их внешности [11]. В другом исследовании 64% студентов отметили улучшение своих творческих способностей после работы с роботами, что подчеркивает важность эстетики и взаимодействия роботов в образовательном процессе [12]. Реалистичные пропорции и черты лица, схожие с человеческим, вызывают у обучающихся больше доверия и комфорта, упрощая их адаптацию к антропоморфным роботам. Антропоморфные черты помогают создать более естественные условия взаимодействия, способствуя лучшему восприятию робота и его функций в образовательном процессе [13, 14]. Согласно исследованиям, такой дизайн улучшает интерактивность и способен вызвать

у пользователей эмоциональную реакцию, сравнимую с реакцией на общение с живым человеком [15].

В образовательной среде реалистичные роботы могут способствовать развитию эмпатии у обучающихся, особенно в таких областях, как медицинское обучение, где роботы-пациенты помогают подготовиться к реальной клинической практике. Такое обучение развивает не только профессиональные умения и навыки, но и эмоциональную чуткость [16].

Интересным представляется эффект «зловещей долины», описанный М. Mori, который возникает, когда роботы становятся слишком похожи на людей, но все равно воспринимаются как искусственные, в результате чего вместо ожидаемой эмпатии или положительного восприятия такие роботы вызывают чувство тревоги и отторжения [17]. Данный эффект проявляется, когда робот выглядит и движется почти как человек, но все же имеет заметные неестественные несоответствия, особенно в движении или мимике [18]. Это определяет необходимость нахождения баланса между реалистичностью и антропоморфизмом при проектировании роботов для образовательных целей.

Таким образом, внешний вид робота имеет решающее значение для его успешного восприятия и взаимодействия с обучающимися, тем не менее при разработке антропоморфного робота особое внимание следует уделять синергии его физической оболочки и возможностей программно-аппаратного комплекса (в части невербальных функций), дисгармония которых может привести к резкому снижению эффективности обучающего процесса.

1.2. Датчики в образовательных роботах

Датчики важны как для обеспечения антропоморфности, так и для образовательного процесса, — это ключевой элемент образовательных роботов, предоставляющий им возможность взаимодействовать с окружающей средой и реагировать на действия людей [19].

В робототехнике для сбора данных и коррекции своего поведения в режиме реального времени применяется множество разнообразных датчиков (движения, давления, силы и температуры и т.п.), что обеспечивает интерактивность и правдоподобие образовательных сценариев [20].

Ультразвуковые, инфракрасные и лазерные датчики — основные элементы, которые измеряют расстояние до объектов и помогают роботу корректировать траекторию движения, избегая столкновений с окружающими объектами и обеспечивая безопасность, что особенно важно в образовательной среде для обеспечения безопасности обучающихся и предотвращения повреждения оборудования [21]. Однако ультразвуковые датчики (УЗД) не всегда могут быть применимы для их установки в антропоморфных роботах и применения в образовательных условиях ввиду их подверженности акустическим помехам (в том числе в шумных средах) и чувствительности к температуре и влажности, что может влиять на точность измерений [21, 22]. В этом отношении инфракрасные датчики (ИКД) более предпочтительны для установки в антропоморфных роботах,

так как они лишены недостатков УЗД, при этом ИКД обладают оптимальной для робототехники дальностью обнаружения объектов (от 20 до 150 см [23]), а также низким временем отклика [21, 24].

Интересным представляется возможность использования тепловизионных ИКД для распознавания эмоций посредством отслеживания частоты сердечных сокращений (ЧСС) и дыхания через измерение температурных колебаний на лице: для ЧСС — вокруг носа и лба, для дыхания — в области носа и рта при вдохе и выдохе [25].

В робототехнике также применяются лазерные технологии, такие как лидары (Light Detection and Ranging, LIDAR), главные отличия которых от ИКД состоят в большей дальности обнаружения и детализации окружающей среды. Тем не менее точности и скорости отклика лидара достаточно лишь для оценки телодвижений, но не для анализа мелких и быстрых движений лица — это ограничивает его использование в аспекте антропоморфизации робота [26]. Хотя, исходя из данных К. Ко и соавт. (2021), лидар обладает потенциалом для анализа выражений лица, что может быть использовано для определений эмоций, для картирования лица авторы использовали комбинацию технологий [27]. Применение лидара для анализа лица практически не представлено в научной литературе.

Гироскопы и акселерометры играют косвенную, но важную роль в антропоморфизации робота, обеспечивая его баланс, определение собственного положения в пространстве, а также точного и плавного выполнения движений, а их сочетанное применение позволяет создавать системы с шестью степенями свободы, что дает роботам возможность более точно воспринимать и реагировать на изменения в окружающей их среде [28]. Среди прочих, перспективной технологией являются МЭМС-гироскопы (Микроэлектромеханические системы), особенно при их интеграции с акселерометрами в один модуль IMU (Inertial Measurement Unit). Это позволяет достичь высокой эффективности и надежности: например, устойчивость по смещению для таких гироскопов составляет от 1° до 30° в час, что делает их пригодными для применения в промышленных и низкотактических условиях. При этом они остаются устойчивыми к внешним механическим воздействиям и вибрациям, обеспечивая высокую производительность при относительно низкой стоимости по сравнению с аналогичными технологиями [29].

Для высокоточного распознавания жестов и мимики применяют технологии обнаружения и интерпретации движений и выражений лица, сочетающие в себе камеры (датчики) и алгоритмы компьютерной обработки. Благодаря этому роботы могут более точно реагировать на поведение обучающихся и адаптировать свое поведение в реальном времени, что значимо в аспекте антропоморфности. Камеры могут определять направление взгляда обучающихся, помогая зарегистрировать робота, на что именно обращает внимание объект в данный момент. Это полезно для учебных сценариев, где важно следить за вниманием и фокусом обучающихся.

Анализ мимики позволяет роботам оценить эмоциональное состояние обучающихся для адаптации и оптимизации образовательного процесса в зависимости от их уровня вовлеченности и эмоционального комфорта. Для решения данных задач существует два основных типа оптических датчиков: RGB и RGB-D, которые фиксируют цветное изображение, используя три канала (красный, зеленый и синий). Отличие RGB-D-датчиков заключается в их большей функциональности за счет наличия датчика глубины, получающего информацию о расстоянии с помощью инфракрасных лучей или технологии времени пролета (Time-of-Flight, ToF), что позволяет создавать трехмерные карты и определять положение объектов в пространстве. Таким образом, RGB-D-датчики являются более функциональными для задач робототехники и систем дополненной реальности.

С помощью сочетания технологии RGB-D-камер и 3D-сверточных нейронных сетей D.S. Tran и соавт. (2020) удалось достигнуть 97-процентной точности распознавания жестов [30]. Согласно данным литературы, наиболее перспективной технологией для обработки данных мимического анализа являются глубокие сверточные нейронные сети, в направлении которой активно ведутся разработки, позволяющие эффективно распознавать выражения лиц в реальном времени [31–33].

В рамках практико-ориентированного образования особенно интересны тактильные датчики, предоставляющие возможность организации реалистичной обратной связи на тактильные прикосновения студента-медика. Применение тактильных датчиков в стоматологических антропоморфных роботах, особенно их интеграция в искусственную кожу лица, позволило бы обучать правильному позиционированию рук обучающихся, а также контролю их силы и давления при стоматологических манипуляциях. Исследования показывают, что использование таких технологий может сократить время выполнения манипуляций с 46 до 33 минут, а также повысить качество выполнения на 33% по балльной системе (с 9,1 до 12,1 балла) [34]. В данном направлении активно ведутся научные поиски и разработка «электронной искусственной кожи» для роботов, в том числе медицинских фантомов, одновременно отвечающей требованиям стабильности и долговечности материалов, простоты интеграции электронных компонентов и возможности массового коммерческого применения [35]. Однако, несмотря на значительные успехи в разработке электронной искусственной кожи, остаются нерешенными множество технических и производственных задач.

В современной робототехнике применяются химические газовые датчики для имитации человеческого обоняния. Эти датчики в совокупности с другими сенсорами, например оптическими, значительно увеличивают объем регистрируемой роботом информации из окружающей среды, расширяя вариативность образовательных сценариев. Согласно исследованиям, применение датчиков обоняния в сочетании с визуальными сенсорами может сократить время поиска целевого объекта на 30–54% по сравнению с использованием только одного типа сенсоров [36].

1.3. Движение

Как уже упоминалось выше, движения робота играют ключевую роль в степени его антропоморфизации, так как именно плавные и естественные движения способствуют эффективному взаимодействию с обучающими, однако это является непростой технической задачей. Плавное движение требует точной координации и синхронизации всех суставов и приводов робота, для чего необходим соответствующий комплексный программный алгоритм управления. Согласно исследованиям, наилучшие результаты достигаются с помощью моделей предсказательного управления (Model Predictive Control, MPC) [37], основанных на математической модели для предсказания будущего поведения и выбора оптимальных управляющих воздействий системы, а также современных методов группового управления [38], необходимых для координации работы нескольких частей робота и достижения плавности при движении робота.

1.4. Вербальная коммуникация

Алгоритм организации вербального общения у роботов включает аппаратные и программные компоненты, которые обеспечивают получение, обработку, синтез и воспроизведение информации.

С аппаратной точки зрения основные компоненты для голосового взаимодействия включают высокочувствительные микрофоны для захвата речи пользователя, динамики для воспроизведения синтезированной речи робота, а также процессоры и микроконтроллеры, обеспечивающие обработку аудиосигналов в реальном времени. Широкое распространение этих компонентов делает их доступными и легко интегрируемыми робототехнические системы.

Организация микрофонов в робототехнике требует учета различных факторов для обеспечения качественного захвата речи и шумоподавления; для этого применяется технология «формирования луча» (beamforming), которая с помощью массивов микрофонов, размещенных в разных частях робота, позволяет выделять нужные звуковые сигналы и эффективно подавлять шум [39, 40]. Оптимальными типами микрофонов для их интеграции в робота являются конденсаторные микрофоны — благодаря их высокой чувствительности и широкому диапазону частот, обеспечивающих регистрацию тонких нюансов речи, а также динамические микрофоны, устойчивых к шумам и вибрациям, что также важно в условиях образовательной среды [41, 42]. Полученный микрофонами сигнал подвергается предварительной обработке, в ходе которой исключаются эхо и шумы, а также происходит преобразование аналогового сигнала в цифровой. Предварительная обработка не является технологией специфической для робототехники, в связи с чем она не сопряжена со сложностью реализации.

Весомой в отношении антропоморфности робота является этап распознавания речи, в процессе которого робот «понимает» и интерпретирует полученные голосовые команды. Современные системы распознавания речи используют алгоритмы машинного обучения, в частности глубокого обучения, позволяющего обрабатывать неструктурированные данные, которые

не имеют фиксированной схемы или формата (текстовые документы, аудиозаписи, видеофайлы, изображения и т.п.). В основе этого процесса лежит процесс обработки естественного языка, или нейролингвистическое программирование, который играет важную роль в улучшении образовательного процесса за счет достижения адаптивности, интерактивности и персонализации обучения [43]. На основании данных F.M. Shiri и соавт. (2023), проанализировавших различные модели глубокого обучения, можно сделать вывод, что для обеспечения вербальной составляющей общения обучающихся с роботом (например, при сборе анамнеза) лучше всего подойдут рекуррентные модели, такие как долгосрочная и краткосрочная память (LSTM) или управляемый рекуррентный блок (GRU), так как они хорошо работают с последовательными данными и способны учитывать контекст и последовательность слов, а сверточные нейронные сети (CNN) подходят для анализа изображений (например, анализ практической деятельности студента по препарированию зуба) [44, 45]. Однако архитектура представленных моделей может повлиять на скорость реакции робота из-за последовательного механизма обработки данных, в связи с чем более интересными и перспективными представляются модели-трансформеры, такие как Bidirectional Encoder Representations from Transformers (BERT), Generative Pre-trained Transformer (GPT) для речевого анализа и Detection Transformer (DETR) и Vision Transformer (ViT) для визуального анализа изображений (компьютерное зрение), которые обладают значительно большей производительностью и результативностью [46].

Другой крайне важный аппаратный компонент, необходимый для достижения антропоморфности, — обеспечение реалистичности голоса робота, которое во многом зависит от качества динамиков и технологии синтеза речи. Динамики должны воспроизводить широкий диапазон частот, чтобы голос робота звучал естественно, детально и легко распознавался, а также обеспечивал передачу эмоций. Для передачи всех необходимых характеристик голоса (высота тона, громкость, качество) и реалистичного звучания динамики должны воспроизводить широкий спектр частот, охватывающий основные акустические резонансы голосового тракта [47].

Сегодня для синтеза и воспроизведения искусственного голоса используют нейронные сети, наиболее передовыми являются Tacotron (Google LLC, США) и WaveNet (DeepMind Technologies Limited, Великобритания). Отличительной особенностью нейронной сети Tacotron является баланс между качеством речи и требуемыми вычислительными ресурсами. Нейронная сеть WaveNet, хотя и является более ресурсоемкой, обеспечивает качество речи, максимально приближенное к человеческой, что делает ее предпочтительной для реализации в антропоморфных роботах [48]. Однако, учитывая неравномерность технологических достижений в различных аспектах антропоморфности, на сегодняшний день оптимальным может быть использование модели Tacotron для нивелирования разрыва между технологичностью и антропоморфностью, а также для уменьшения эффекта «зловещей долины».

1.5. Использование облачных технологий

Облачные технологии крайне важны в образовательных роботах, поскольку они могут расширить функциональные возможности и повысить эффективность за счет перераспределения вычислительных задач. Исследования показывают, что такие технологии позволяют сократить время обработки данных и улучшить взаимодействие между роботами, значительно снижая время выполнения сложных задач и улучшая производительность в образовательной среде [49]. Возможность сбора и анализа данных с обучающих роботов об опыте общения, о практической деятельности (например, препарирование зубов) и об успеваемости позволит улучшить алгоритмы робототехнической системы, а также скорректировать образовательный процесс, основываясь на наиболее эффективных выявленных подходах [50, 51].

Однако облачные технологии являются не только инструментом взаимосвязи роботов, но и основой формирования образовательных платформ, в рамках которых робот представляет собой не самостоятельную систему, а киберфизическую единицу. Эти образовательные платформы широко распространены, поскольку предлагают большой набор образовательных инструментов как для обучения, так и для контроля знаний, что можно использовать для усовершенствования образовательных роботов [52, 53]. Тем не менее преимущество большого числа образовательных платформ имеет также технический недостаток, который выражается в закрытости экосистем этих платформ, что усложняет их взаимосвязь и, как следствие, приводит к разрозненности накопленных данных, необходимых для обучения моделей искусственного интеллекта [54]. Закрытость той или иной системы является проблемой интероперабельности, она возникает вследствие специфических стилей программирования и политик управления данными провайдеров, затрудняя миграцию и интеграцию данных между платформами [55]. В рамках развития концепции интероперабельности R. Rezaei и соавт. (2014) предложили 4 требования, выполнение которых должно способствовать взаимной интеграции различных платформ: техническая интероперабельность — способность различных систем обмениваться данными; синтаксическая интероперабельность — совместимость форматов данных; семантическая интероперабельность — совместимость значений данных; организационная интероперабельность — способность различных организаций работать вместе [56]. Немало научных публикаций поднимает вопрос эффективности образования при использовании множества платформ в связи с необходимостью адаптации к ним как обучающихся, так и преподавателей [57–60].

Дополнительное преимущество разработки облачной инфраструктуры заключается в возможности удаленного доступа как к самому роботу, так и к ресурсам образовательной платформы, что в рамках ролевой модели медицинского образования может быть использовано для расширения интерактивности и реалистичности поведения робота как пациента: например сценарий, при котором у робота возникает отсроченное осложнение после лечения зуба, о которых он сообщает,

в частности, студенту-стоматологу посредством мессенджера, уже вне занятия. Использование образовательной платформы с искусственным интеллектом повышает заинтересованность и активность обучающихся в любое время суток, что подтверждает возможность подобного размытия временных образовательных рамок [53].

2. ПСИХОМЕТРИЧЕСКИЕ ХАРАКТЕРИСТИКИ И ВЗАИМОДЕЙСТВИЕ С РОБОТАМИ

Антропоморфность неживых объектов вызывает эмпатическую реакцию [61]. Это было подтверждено в эксперименте Y. Suzuki и соавт. (2015), основанном на результатах электроэнцефалографии [62]. Представленные данные важны в аспекте немалочисленных научных сообщений, свидетельствующих о низком уровне эмпатических способностей у студентов медицинского вуза, развитие которых относится к одной из задач их профессионального становления [63–65]. При этом К.С. Fragkos и соавт. (2020) на основе собственного систематического обзора и метаанализа сделали вывод об эффективности мероприятий, направленных на развитие клинической эмпатии у студентов медицинских учреждений, что определяет перспективность решения данной проблемы [66]. Однако отсутствие четкого определения термина «эмпатия» и ясного механизма его формирования не позволяет выработать специфический способ тренировки эмпатии у студентов-медиков [67, 68]. В связи с этим мероприятия, направленные на развитие эмпатических способностей, должны иметь комплексный характер и включать различные интерактивные подходы, такие как ролевое взаимодействие студентов и использование симуляторов [69–71]. Однако студенты в роли пациентов не всегда способны оперативно и эффективно адаптироваться к новым ролям и задачам, в отличие от роботов, которые могут быть запрограммированы для выполнения различных сценариев и адаптации к изменяющимся условиям [14]. Помимо прочего, взаимодействие между студентами может зависеть от их личных отношений и эмоциональных состояний, что может влиять на полноценность и эффективность ролевого обучающего процесса [72].

В связи с этим, по данным некоторых авторов, является дополнительный фактор антропоморфизма — поведенческий, обусловленный технической возможностью реализации вербальных и невербальных функций (движения, общение и т.д.) [73, 74]. S. Park и соавт. (2022) выделили 3 типа роботов, различающихся по комплексности эмпатического процесса, где ключевыми факторами, по мнению авторов, выступали [75]:

- 1) специализированность, т.е. привязанность к конкретной предметной области (например, образовательные роботы);
- 2) высокоорганизованная мультимодальность — адекватные вербальные и невербальные действия робота — согласованные движения, визуальный контакт, реакция на прикосновение и т.п.;
- 3) модуляция эмпатии — адаптация робота под собеседника (человека) через распознавание его эмоционального состояния, контекста беседы или

ситуации и т. п. с целью оказания влияния на взаимоотношения с ним (например, для установки доверительных отношений).

Однако сами авторы заключают, что полная реализация выделенных ими факторов — скорее направление для будущего развития антропоморфных роботов. Так, например, реализация высокоорганизованной мультимодальности требует технического оснащения роботов для выполнения точных и обдуманных действий при соответствующей скорости реакции, что на сегодняшний день пока труднодостижимо [76, 77].

ЗАКЛЮЧЕНИЕ

Развитие антропоморфных роботов в практико-ориентированном образовании предоставляет уникальные возможности для совершенствования образовательных методик. Эти роботы способствуют углублению понимания учебного материала, развивают профессиональные навыки и эмоциональную чуткость у студентов. Современные технологии, такие как датчики движения, синтез речи и обработка естественного языка, значительно улучшили функциональность образовательных роботов, делая их взаимодействие с обучающимися более естественным и эффективным.

Однако, несмотря на значительные достижения, существует множество технологических вызовов, таких как обеспечение плавности движений, реалистичности голосового взаимодействия и интеграции различных сенсорных систем. Решение этих задач требует продолжения научных исследований и разработки новых методик, что позволит еще больше повысить образовательную ценность антропоморфных роботов и их адаптивность к индивидуальным потребностям студентов.

Перспективы развития в этом направлении включают улучшение технологий обработки данных, синтеза речи и сенсорных систем, а также интеграцию облачных технологий для расширения функциональных возможностей и повышения эффективности образовательного процесса. Эти усилия будут способствовать созданию более интерактивных и адаптивных образовательных роботов, способных поддерживать высокий уровень вовлеченности и удовлетворенности обучающихся. Помимо этого, разработки и прогресс в области робототехники и искусственного интеллекта представляются масштабируемыми и в другие сферы здравоохранения, особенно в те, где необходимы высокие навыки коммуникации между врачом и пациентом. Так, антропоморфные роботы могут стать важным элементом в практике паллиативной медицины, где эффективная коммуникация играет ключевую роль в оказании качественной помощи и повышении удовлетворенности пациентов [78, 79].

Таким образом, антропоморфные роботы становятся важным элементом не только современного образования, но и практического здравоохранения, предоставляя студентам и медицинским работникам уникальные возможности для обучения и практики в безопасной и контролируемой среде. Они позволяют многократно отрабатывать различные процедуры, минимизируя риск ошибок и повышая уверенность в своих навыках.

С развитием технологий и преодолением существующих вызовов эти роботы будут играть все более значимую роль в подготовке высококвалифицированных специалистов и обеспечении высокого уровня медицинской помощи в реальных условиях.

ФИНАНСИРОВАНИЕ

Работа выполнена при финансовой поддержке Пермского научно-образовательного центра «Рациональное недропользование» (проект «Новые материалы и технологии для медицины», 2024 г.).

ЛИТЕРАТУРА / REFERENCES :

1. Присяжная Н.В., Вяткина Н.Ю. Трудоустройство молодого медицинского специалиста: уровни проявления проблемы. — *Вестник Института социологии*. — 2023; 1: 101—114. [Prisyazhnaya N.V., Vyatkina N.Yu. Employment of a young medical specialist: levels of manifestation of the problem. — *Bulletin of the Institute of Sociology*. — 2023; 1: 101—114 (In Russian)]. [eLibrary ID: 50501092](#)
2. Головкина М.В. Проблемы интенсификации обучения студентов технических вузов при изучении естественно-научных дисциплин. — *Международный журнал экспериментального образования*. — 2021; 1: 31—36. [Golovkina M.V. Problems of learning intensification in education students of technical universities in studying natural sciences. — *International Journal of Experimental Education*. — 2021; 1: 31—36 (In Russian)]. [eLibrary ID: 44804949](#)
3. Veulens A.J.W., et al. Training novice robot surgeons: Proctoring provides same results as simulator-generated guidance. — *J Robot Surg*. — 2021; 15 (3): 397—428. [PMID: 32651769](#)
4. Каграманян И.Н., Тарасенко А.И., Купеева И.А., Янушевич О.О., Пашков К.А., Ефимова А.О. Исторические аспекты трансформации системы медицинского образования. — *Национальное здравоохранение*. — 2021; 1: 32—40. [Kagramanyan I.N., Tarasenko A.I., Kupeeveva I.A., Yanushevich O.O., Pashkov K.A., Efimov A.O. Historical aspects of the medical education system transformation. — *National Health Care (Russia)*. — 2021; 1: 32—40 (In Russian)]. [eLibrary ID: 46648535](#)
5. Янушевич О.О., Ташкинов А.А., Минаева Н.В., Арутюнов С.Д., Асташина Н.Б., Байдаров А.А., Безукладников И.И., Южаков А.А. Стоматологический антропоморфный робот. Новая эра в имитации врачебных манипуляций и клинического приема. — *Cathedra — Кафедра. Стоматологическое образование*. — 2021; 78: 64—67. [Yanushevich O., Tashkinov A., Minaeva N., Arutyunov S., Astashina N., Baydarov A., Bezukladnikov I., Yuzhakov A. Dental anthropomorphic robot. A new era in imitation of medical manipulation and clinical admission. — *Cathedra. Dental education*. — 2021; 78: 64—67 (In Russian)]. [eLibrary ID: 48219409](#)
6. Wang K., et al. The effectiveness of educational robots in improving learning outcomes: A meta-analysis. — *Sustainability*. — 2023; 15 (5): 4637. [DOI: 10.3390/su15054637](#)
7. Асташина Н.Б., Байдаров А.А., Арутюнов С.Д., Южаков А.А., Кокоулин А.Н., Валихметова К.Р., Майоров П.В., Шамарина А.М., Лазарьков П.В., Вронский А.С., Харах Я.Н. Разработка комплекса «Антропоморфный стоматологический робот» с элементами искусственного интеллекта для имитации врачебных манипуляций и коммуникации «Врач — пациент». — *Пермский медицинский журнал*. — 2022; 6: 62—70. [Astashina N.B., Baydarov A.A., Arutyunov S.D., Yuzhakov A.A., Kokoulin A.N., Valikhmetova K.R., Mayorov P.V., Shamarina A.M., Lazarkov P.V., Vronsky A.S., Kharakh Ya.N. Development of “artificial intellect based dental android system” for simulation of medical manipulations and doctor-patient communication. — *Perm Medical Journal*. — 2022; 6: 62—70 (In Russian)]. [eLibrary ID: 50094348](#)
8. Epley N., Waytz A., Cacioppo J.T. On seeing human: a three-factor theory of anthropomorphism. — *Psychol Rev*. — 2007; 114 (4): 864—86. [PMID: 17907867](#)
9. Epley N., Waytz A., Akalis S., Cacioppo J.T. When we need a human: Motivational determinants of anthropomorphism. — *Social Cognition*. — 2008; 26 (2): 143—155. [DOI: 10.1521/soco.2008.26.2.143](#)
10. Ishiguro H. Android science: conscious and subconscious recognition. — *Connection Science*. — 2006; 18 (4): 319—332. [DOI: 10.1080/09540090600873953](#)
11. Gan Y., et al. Integrating aesthetic and emotional preferences in social robot design: An affective design approach with Kansei Engineering and Deep Convolutional Generative Adversarial Network. — *International Journal of Industrial Ergonomics*. — 2021; 83: 103128. [DOI: 10.1016/j.ergon.2021.103128](#)
12. Gubenko A., Kirsch C., Smilek J.N., Lubart T., Houssemand C. Educational robotics and robot creativity: An interdisciplinary dialogue. — *Front Robot AI*. — 2021; 8: 662030. [PMID: 34222352](#)
13. Seo K., Tang J., Roll I., Fels S., Yoon D. The impact of artificial intelligence on learner-instructor interaction in online learning. — *International Journal of Educational Technology in Higher Education*. — 2021; 18 (1): 54. [PMID: 34778540](#)
14. Wang W., Chen Y., Li R., Jia Y. Learning and comfort in human—robot interaction: A review. — *Applied Sciences*. — 2019; 9 (23): 5152. [DOI: 10.3390/app9235152](#)
15. Podpečan V. Can you dance? A study of child—robot interaction and emotional response using the NAO robot. — *Multimodal Technologies and Interaction*. — 2023; 7 (9): 85. [DOI: 10.3390/mti7090085](#)
16. Yu C.C., et al. The development of empathy in the healthcare setting: a qualitative approach. — *BMC Med Educ*. — 2022; 22 (1): 245. [PMID: 35379249](#)
17. Mori M., MacDorman K.F., Kageki N. The uncanny valley [From the Field]. — *IEEE Robotics & Automation Magazine*. — 2012; 19 (2): 98—100. [DOI: 10.1109/MRA.2012.2192811](#)
18. MacDorman K.F., Ishiguro H. The uncanny advantage of using androids in cognitive and social science research. — *Interaction Studies. Social Behaviour and Communication in Biological and Artificial Systems*. — 2006; 7 (3): 297—337. [DOI: 10.1075/is.7.3.03mac](#)

FUNDING

The work was carried out with the financial support of the Perm Scientific and Educational Centre “Rational Subsoil Use” (project “New Materials and Technologies for Medicine”, 2024).

Конфликт интересов. Авторы декларируют отсутствие конфликта интересов.

Поступила: 31.05.2024 **Принята в печать:** 22.10.2024

Conflict of interests. The authors declare no conflict of interests.

Received: 31.05.2024 **Accepted:** 22.10.2024

19. Арутюнов С.Д., Южаков А.А., Харах Я.Н., Безукладников И.И., Байдаров А.А., Асташина Н.Б. Стоматологический симулятор на базе робототехнического комплекса с интегрированной смарт-челюстью. — *Российский стоматологический журнал*. — 2023; 1: 63—70.
[Arutyunov S.D., Yuzhakov A.A., Kharakh Y.N., Bezukladnikov I.I., Baidarov A.A., Astashina N.B. Dental simulator based on a robotic complex with an integrated smart jaw. — *Russian Journal of Dentistry*. — 2023; 1: 63—70 (In Russian)]. [eLibrary ID: 54023292](#)
20. Schiavo F., et al. Educational robots, emotion recognition and ASD: New horizon in special education. — *Education Sciences*. — 2024; 14 (3): 258. [DOI: 10.3390/educsci14030258](#)
21. Liu Y., Wang S., Xie Y., Xiong T., Wu M. A review of sensing technologies for indoor autonomous mobile robots. — *Sensors (Basel)*. — 2024; 24 (4): 1222. [PMID: 38400380](#)
22. Rosique F., Navarro P.J., Fernández C., Padilla A. A systematic review of perception system and simulators for autonomous vehicles research. — *Sensors (Basel)*. — 2019; 19 (3): 648. [PMID: 30764486](#)
23. Do Y., Kim J. Infrared range sensor array for 3D sensing in robotic applications. — *International Journal of Advanced Robotic Systems*. — 2013; 10 (4). [DOI: 10.5772/55896](#)
24. Papagianopoulos I., et al. Obstacle detection in infrared navigation for blind people and mobile robots. — *Sensors (Basel)*. — 2023; 23 (16): 7198. [PMID: 37631734](#)
25. Filipini C., Perpetuini D., Cardone D., Chiarelli A.M., Merla A. Thermal infrared imaging-based affective computing and its application to facilitate human robot interaction: A review. — *Applied Sciences*. — 2020; 10 (8): 2924. [DOI: 10.3390/app10082924](#)
26. Gómez J., Aycard O., Baber J. Efficient detection and tracking of human using 3D LiDAR sensor. — *Sensors (Basel)*. — 2023; 23 (10): 4720. [PMID: 37430633](#)
27. Ko K., Gwak H., Thoummala N., Kwon H., Kim S. SqueezeFace: Integrative face recognition methods with LiDAR sensors. — *Journal of Sensors*. — 2021; 4312245. [DOI: 10.1155/2021/4312245](#)
28. Jalal A., et al. A study of accelerometer and gyroscope measurements in physical life-log activities detection systems. — *Sensors (Basel)*. — 2020; 20 (22): 6670. [PMID: 33233412](#)
29. Passaro V.M.N., et al. Gyroscope technology and applications: A review in the industrial perspective. — *Sensors (Basel)*. — 2017; 17 (10): 2284. [PMID: 28991175](#)
30. Tran D.S., et al. Real-time hand gesture spotting and recognition using RGB-D camera and 3D convolutional neural network. — *Applied Sciences*. — 2020; 10 (2): 722. [DOI: 10.3390/app10020722](#)
31. Fang B., Zhao Y., Han G., He J. Expression-guided deep joint learning for facial expression recognition. — *Sensors (Basel)*. — 2023; 23 (16): 7148. [PMID: 37631685](#)
32. Lawpanom R., Songpan W., Kaewyotha J. Advancing facial expression recognition in online learning education using a homogeneous ensemble convolutional neural network approach. — *Applied Sciences*. — 2024; 14 (3): 1156. [DOI: 10.3390/app14031156](#)
33. Pham T.D., et al. CNN-based facial expression recognition with simultaneous consideration of inter-class and intra-class variations. — *Sensors (Basel)*. — 2023; 23 (24): 9658. [PMID: 38139503](#)
34. Farag A., Hashem D. Impact of the haptic virtual reality simulator on dental students' psychomotor skills in preclinical operative dentistry. — *Clin Pract*. — 2021; 12 (1): 17—26. [PMID: 35076504](#)
35. Paternò L., Lorenzon L. Soft robotics in wearable and implantable medical applications: Translational challenges and future outlooks. — *Front Robot AI*. — 2023; 10: 1075634. [PMID: 36845334](#)
36. Hassan S., Wang L., Mahmud K.R. Robotic odor source localization via vision and olfaction fusion navigation algorithm. — *Sensors (Basel)*. — 2024; 24 (7): 2309. [PMID: 38610520](#)
37. Ye N., Wang D., Dai Y. Enhancing autonomous vehicle lateral control: A linear complementarity model-predictive control approach. — *Applied Sciences*. — 2023; 13: 10809. [DOI: 10.3390/app131910809](#)
38. Корепанов В.О., Новиков Д.А. Метод рефлексивных разбиений в моделях группового поведения и управления. — *Проблемы управления*. — 2011; 1: 21—32.
[Korepanov V.O., Novikov D.A. Reflexive partitionings method in the models of collective behaviour and control. — *Control Sciences*. — 2011; 1: 21—32 (In Russian)]. [eLibrary ID: 15552782](#)
39. Ali R., et al. An integrated MVDR beamformer for speech enhancement using a local microphone array and external microphones. — *EURASIP Journal on Audio, Speech, and Music Processing*. — 2021; 10 (2021). [DOI: 10.1186/s13636-020-00192-2](#)
40. Da Silva B., Braeken A., Touhafi A. FPGA-based architectures for acoustic beamforming with microphone arrays: Trends, challenges and research opportunities. — *Computers*. — 2018; 7 (3): 41. [DOI: 10.3390/computers7030041](#)
41. Kisenwether J.S., Sataloff R.T. The effect of microphone type on acoustical measures of synthesized vowels. — *J Voice*. — 2015; 29 (5): 548—51. [PMID: 25998411](#)
42. Svec J.G., Granqvist S. Guidelines for selecting microphones for human voice production research. — *Am J Speech Lang Pathol*. — 2010; 19 (4): 356—68. [PMID: 20601621](#)
43. Younis H.A., et al. A systematic literature review on the applications of robots and natural language processing in education. — *Electronics*. — 2023; 12 (13): 2864. [DOI: 10.3390/electronics12132864](#)
44. Shiri F.M., et al. A comprehensive overview and comparative analysis on deep learning models: CNN, RNN, LSTM, GRU. — *arXiv preprint*. — 2023; 2305.17473. [DOI: 10.48550/arXiv.2305.17473](#)
45. Южаков А.А., Арутюнов С.Д., Асташина Н.Б., Байдаров А.А., Безукладников И.И., Сторожев С.А. Разработка антропоморфного стоматологического симулятора на базе робота Robo-C. — *Вестник ИжГТУ имени М.Т. Калашникова*. — 2023; 4: 13—22.
[Yuzhakov A.A., Arutyunov S.D., Astashina N.B., Baidarov A.A., Bezukladnikov I.I., Storozhev S.A. Development of an anthropomorphic dental simulator based on the Robo-C Robot. — *Bulletin of Kalashnikov ISTU*. — 2023; 4: 13—22 (In Russian)]. [eLibrary ID: 55862305](#)
46. Islam S., et al. A comprehensive survey on applications of transformers for deep learning tasks. — *Expert Systems with Applications*. — 2023; 122666. [DOI: 10.1016/j.eswa.2023.122666](#)
47. Zhang Z. Mechanics of human voice production and control. — *J Acoust Soc Am*. — 2016; 140 (4): 2614. [PMID: 27794319](#)
48. Boilard J., et al. A literature review of WaveNet: Theory, application, and optimization. — In: proceedings of the 146th Convention of the Audio Engineering Society. — Dublin, 2019. — Paper 10171.
49. Saha O., Dasgupta P. A comprehensive survey of recent trends in cloud robotics architectures and applications. — *Robotics*. — 2018; 7 (3): 47. [DOI: 10.3390/robotics7030047](#)
50. Afrin M., Jin J., Rahman A., Rahman A., Wan J., Hossain E. Resource allocation and service provisioning in multi-agent cloud robotics: A comprehensive survey. — *IEEE Communications Surveys & Tutorials*. — 2021; 23 (2): 842—870. [DOI: 10.1109/COMST.2021.3061435](#)
51. Mangaroska K., Vesin B., Kostakos V., Brusilovsky P., Giannakos M.N. Architecting analytics across multiple e-learning systems to enhance learning design. — *IEEE*

- Transactions on Learning Technologies*. — 2021; 14 (2): 173—188. DOI: [10.1109/TLT.2021.3072159](https://doi.org/10.1109/TLT.2021.3072159)
52. Арутюнов С.Д. и др. Интерактивная цифровая платформа и киберфизические системы медицинского образования. — *Пародонтология*. — 2022; 4: 318—326. [Arutyunov S.D., et al. Interactive digital platform and cyber-physical systems in medical education. — *Parodontologiya*. — 2022; 4: 318—326 (In Russian)]. eLibrary ID: [50006339](https://elibrary.ru/50006339)
53. Govea J., et al. Optimization and scalability of educational platforms: Integration of artificial intelligence and cloud computing. — *Computers*. — 2023; 12 (11): 223. DOI: [10.3390/computers12110223](https://doi.org/10.3390/computers12110223)
54. Nogueira E., Moreira A., Lucrédio D., Garcia V., Fortes R. Issues on developing interoperable cloud applications: definitions, concepts, approaches, requirements, characteristics and evaluation models. — *Journal of Software Engineering Research and Development*. — 2016; 4: 7. DOI: [10.1186/s40411-016-0033-6](https://doi.org/10.1186/s40411-016-0033-6)
55. Naudet Y., Latour T., Guedria W., Chen D. Towards a systemic formalisation of interoperability. — *Computers in Industry*. — 2010; 61 (2): 176—185. DOI: [10.1016/j.compind.2009.10.014](https://doi.org/10.1016/j.compind.2009.10.014)
56. Rezaei R., Chiew T.K., Lee S.P., Shams Aliee Z. Interoperability evaluation models: A systematic review. — *Computers in Industry*. — 2014; 65 (1): 1—23. DOI: [10.1016/j.compind.2013.09.001](https://doi.org/10.1016/j.compind.2013.09.001)
57. Abuhassna H., et al. Development of a new model on utilizing online learning platforms to improve students' academic achievements and satisfaction. — *International Journal of Educational Technology in Higher Education*. — 2020; 17: 38. DOI: [10.1186/s41239-020-00216-z](https://doi.org/10.1186/s41239-020-00216-z)
58. El-Sabagh H.A. Adaptive e-learning environment based on learning styles and its impact on development students' engagement. — *International Journal of Educational Technology in Higher Education*. — 2021; 18: 53. DOI: [10.1186/s41239-021-00289-4](https://doi.org/10.1186/s41239-021-00289-4)
59. Farrell O., Brunton J. A balancing act: a window into online student engagement experiences. — *International Journal of Educational Technology in Higher Education*. — 2020; 17: 25. DOI: [10.1186/s41239-020-00199-x](https://doi.org/10.1186/s41239-020-00199-x)
60. Noor U., et al. Learning behavior, digital platforms for learning and its impact on university students' motivations and knowledge development. — *Front Psychol*. — 2022; 13: 933974. PMID: [36506979](https://pubmed.ncbi.nlm.nih.gov/36506979/)
61. Schömb S., Klein J., Roesler E. Feeling with a robot—the role of anthropomorphism by design and the tendency to anthropomorphize in human-robot interaction. — *Front Robot AI*. — 2023; 10: 1149601. PMID: [37334072](https://pubmed.ncbi.nlm.nih.gov/37334072/)
62. Suzuki Y., Galli L., Ikeda A., Itakura S., Kitazaki M. Measuring empathy for human and robot hand pain using electroencephalography. — *Sci Rep*. — 2015; 5: 15924. PMID: [26525705](https://pubmed.ncbi.nlm.nih.gov/26525705/)
63. Ветлужская М.В. и др. Особенности эмоционального интеллекта и эмпатических способностей у студентов медицинского вуза. — *Интеграция образования*. — 2019; 3 (96): 404—422. [Vetluzhskaya M.V., et al. Characteristics of Emotional Intelligence and Empathic Abilities in Medical Students. — *Integration of Education*. — 2019; 3 (96): 404—422 (In Russian)]. eLibrary ID: [41041581](https://elibrary.ru/41041581)
64. Зорин К.В. Этико-деонтологическое воспитание и профессиональное развитие студентов-медиков: аспекты проблемы. — *Медицинское образование и профессиональное развитие*. — 2020; 3 (39): 187—193. [Zorin K.V. Ethical and deontological education and professional development of medical students: aspects of the problem. — *Medical Education and Professional Development*. — 2020; 3 (39): 187—193 (In Russian)]. eLibrary ID: [44034339](https://elibrary.ru/44034339)
65. Кубекова А.С., Сергеева М.А. Связь эмпатии и личностных свойств у студентов медицинского университета. — *Мир науки. Педагогика и психология*. — 2022; 3: . [Kubekova A.S., Sergeeva M.A. Relationship of empathy level and personal properties in medical students. — *World of Science. Pedagogy and psychology*. — 2022; 3: (In Russian)]. eLibrary ID: [49447208](https://elibrary.ru/49447208)
66. Fragkos K.C., Crampton P.E.S. The effectiveness of teaching clinical empathy to medical students: A systematic review and meta-analysis of randomized controlled trials. — *Acad Med*. — 2020; 95 (6): 947—957. PMID: [31688037](https://pubmed.ncbi.nlm.nih.gov/31688037/)
67. Fernandez A.V., Zahavi D. Basic empathy: Developing the concept of empathy from the ground up. — *Int J Nurs Stud*. — 2020; 110: 103695. PMID: [32736251](https://pubmed.ncbi.nlm.nih.gov/32736251/)
68. Laughey W.F., et al. Empathy in medical education: Its nature and nurture — a qualitative study of the views of students and tutors. — *Med Sci Educ*. — 2021; 31 (6): 1941—1950. PMID: [34692227](https://pubmed.ncbi.nlm.nih.gov/34692227/)
69. Bas-Sarmiento P., et al. Empathy training in health sciences: A systematic review. — *Nurse Educ Pract*. — 2020; 44: 102739. PMID: [32220796](https://pubmed.ncbi.nlm.nih.gov/32220796/)
70. Bearman M., Palermo C., Allen L.M., Williams B. Learning empathy through simulation: A systematic literature review. — *Simul Healthc*. — 2015; 10 (5): 308—19. PMID: [26426561](https://pubmed.ncbi.nlm.nih.gov/26426561/)
71. Chua J.Y.X., Ang E., Lau S.T.L., Shorey S. Effectiveness of simulation-based interventions at improving empathy among healthcare students: A systematic review and meta-analysis. — *Nurse Educ Today*. — 2021; 104: 105000. PMID: [34146845](https://pubmed.ncbi.nlm.nih.gov/34146845/)
72. Ekström S., Pareto L. The dual role of humanoid robots in education: As didactic tools and social actors. — *Education and Information Technologies*. — 2022; 27: 12609—12644. DOI: [10.1007/s10639-022-11132-2](https://doi.org/10.1007/s10639-022-11132-2)
73. Kim J., Im I. Anthropomorphic response: Understanding interactions between humans and artificial intelligence agents. — *Computers in Human Behavior*. — 2023; 139: 107512. DOI: [10.1016/j.chb.2022.107512](https://doi.org/10.1016/j.chb.2022.107512)
74. Середкина Е.В. Философские основания прикладного антропоморфизма в социальной робототехнике. — *Технологос*. — 2020; 4: 56—63. [Seredkina E.V. Philosophical foundations of applied anthropomorphism in social robotics. — *Technologos*. — 2020; 4: 56—63 (In Russian)]. eLibrary ID: [44620409](https://elibrary.ru/44620409)
75. Park S., Whang M. Empathy in human-robot interaction: Designing for social robots. — *Int J Environ Res Public Health*. — 2022; 19 (3): 1889. PMID: [35162909](https://pubmed.ncbi.nlm.nih.gov/35162909/)
76. Wang T., Zheng P., Li S., Wang L. Multimodal human—robot interaction for human-centric smart manufacturing: A survey. — *Advanced Intelligent Systems*. — 2024; 6: 2300359. DOI: [10.1002/aisy.202300359](https://doi.org/10.1002/aisy.202300359)
77. Su H., et al. Recent advancements in multimodal human-robot interaction. — *Front Neurobot*. — 2023; 17: 1084000. PMID: [37250671](https://pubmed.ncbi.nlm.nih.gov/37250671/)
78. Новиков Г.А. и др. Проблема персонализированной коммуникации врач-пациент в паллиативной медицине. — *Паллиативная медицина и реабилитация*. — 2022; 4: 5—11. [Novikov G.A., et al. The problem of personalised doctor-patient communication in palliative medicine. — *Palliative Medicine and Rehabilitation*. — 2022; 4: 5—11 (In Russian)]. eLibrary ID: [50108383](https://elibrary.ru/50108383)
79. Рашид М.А. и др. Практические аспекты персонализированной коммуникации врач-пациент в паллиативной медицине. — *Паллиативная медицина и реабилитация*. — 2023; 1: 5—14. [Rashid M.A., et al. Practical aspects of personalized doctor-patient communication in palliative medicine. — *Palliative Medicine and Rehabilitation*. — 2023; 1: 5—14 (In Russian)]. eLibrary ID: [53837587](https://elibrary.ru/53837587)

DOI: 10.37988/1811-153X_2024_4_70

[Е.А. Булычева](#)^{1,2},

д.м.н., профессор, зав. кафедрой дополнительного образования по стоматологическим специальностям; профессор кафедры стоматологии ортопедической и материаловедения с курсом ортодонтии взрослых

[Н.А. Шевкунова](#)³,

к.м.н., доцент кафедры ортопедической стоматологии

[В.Н. Трезубов](#)²,

д.м.н., профессор, зав. кафедрой стоматологии ортопедической и материаловедения с курсом ортодонтии взрослых

[Г.С. Архипов](#)¹,

д.м.н., профессор, зав. кафедрой микробиологии, иммунологии и инфекционных болезней

[Ю.В. Алпатьева](#)^{1,2},

к.м.н., доцент кафедры дополнительного образования по стоматологическим специальностям; ассистент кафедры стоматологии ортопедической и материаловедения с курсом ортодонтии взрослых

[И.А. Бутюгин](#)^{1,4},

к.м.н., доцент кафедры дополнительного образования по стоматологическим специальностям; доцент кафедры клинической стоматологии

[Н.Н. Никитина](#)¹,

старший преподаватель кафедры микробиологии, иммунологии и инфекционных болезней

¹ НовГУ, 173003,

Великий Новгород, Россия

² ПСПбГМУ им. акад. И.П. Павлова,

197101, Санкт-Петербург, Россия

³ ИГМА, 426034, Ижевск, Россия⁴ Санкт-Петербургский медико-социальный институт, 195271, Санкт-Петербург, Россия

Клинико-микробиологическое обоснование использования антибактериальных коллагеновых пластин при зубном протезировании у пациентов с сахарным диабетом

Аннотация. В статье представлена динамика показателей состояния полости рта пациентов с сахарным диабетом и частичными съемными протезами при лечении антибактериальными коллагеновыми пластинами. **Результаты исследования** показали, что при пользовании съемными протезами болевая чувствительность тканей протезного ложа у пациентов с диабетом возникала в 3,6 раза, а воспаление диагностировалось в 2,4 раза чаще, чем у сохранивших соматическое здоровье ($p < 0,001$). Это приводило к необходимости не только коррекции протезов, но и применения препаратов, снижающих воспаление и болевые ощущения. Использование коллагеновых пластин, содержащих растительные лекарственные вещества, оказывало положительное влияние на динамику воспалительного процесса в тканях протезного ложа и подтверждалось выраженным

противомикробным действием на патогенные стафилококки, кишечную палочку и дрожжеподобные грибы рода *Candida*.

Ключевые слова: микрофлора полости рта, сахарный диабет, декомпенсированный зубной ряд, коллаген

ДЛЯ ЦИТИРОВАНИЯ:

Булычева Е.А., Шевкунова Н.А., Трезубов В.Н., Архипов Г.С., Алпатьева Ю.В., Бутюгин И.А., Никитина Н.Н. Клинико-микробиологическое обоснование использования антибактериальных коллагеновых пластин при зубном протезировании у пациентов с сахарным диабетом. — *Клиническая стоматология*. — 2024; 27 (4): 70—74. DOI: 10.37988/1811-153X_2024_4_70

[E.A. Bulycheva](#)^{1,2},

Doctor of Science in Medicine, professor and head of the Department of additional education in dentistry specialties; professor of the Prosthodontics, materials science and orthodontics Department

[N.A. Shevkunova](#)³,

PhD in Medical Sciences, associate professor of the Prosthetic dentistry Department

[V.N. Trezubov](#)²,

Doctor of Science in Medicine, full professor of the Prosthodontics, materials science and orthodontics Department

[G.S. Arkhipov](#)¹,

Doctor of Science in Medicine, full professor of the Microbiology, immunology and infectious diseases Department

[Yu.V. Alpatyeva](#)^{1,2},

PhD in Medical Sciences, associate professor of the Department of additional education in dentistry specialties; assistant professor

of the Prosthodontics, materials science and orthodontics Department

[I.A. Butyugin](#)^{1,4},

PhD in Medical Sciences, associate professor of the Department of additional education in dentistry specialties; associate professor of the Clinical dentistry Department

[N.N. Nikitina](#)¹,

senior lecturer of the Microbiology, immunology and infectious diseases Department

¹ Yaroslavl-the-Wise Novgorod State University, 173003, Veliky Novgorod, Russia² Pavlov University, 197101, Saint-Petersburg, Russia³ Izhevsk State Medical Academy, 426034, Izhevsk, Russia⁴ Saint-Petersburg Medico-Social Institute, 195271, Saint-Petersburg, Russia

Microbiologic rationale for the use of antibacterial collagen plates in dental prosthetics of patients with diabetes mellitus

Annotation. The article presents changes in oral cavity parameters of patients with diabetes mellitus and partial removable dentures during treatment with collagen plates. **The results of the study** showed that when using removable dentures, pain sensitivity in diabetic patients

occurred 3.6 times, and inflammation was diagnosed 2.4 times more often than in those who remained healthy ($p < 0.001$). This led to the need not only to correct prostheses but also to the use of drugs that reduce inflammation and pain. The use of collagen plates containing plant medicinal substances had a positive effect on the dynamics of the inflammatory process in the tissues of the prosthetic bed and was confirmed by a pronounced antimicrobial effect on pathogenic *Staphylococci*, *Escherichia coli*, and *Candida*.

Key words: oral microflora, diabetes mellitus, decompensated dentition, collagen

ВВЕДЕНИЕ

Известно, что сахарный диабет (СД) вызывает болезни пародонта, кариес зубов, дисфункцию слюнных желез, инфекции полости рта, патологическую подвижность, которые приводят к разрушению альвеолярной части кости и преждевременной потере зубов, а также замедляет заживление ран [1–5].

Образование дефектов зубного ряда не только нарушает его морфологическое единство, но и приводит к сложной перестройке жевательно-речевого аппарата [6]. Возникает синдром декомпенсированного зубного ряда, сочетающий в себе нескольких диагнозов: хронического разлитого (генерализованного) пародонтита, травматической окклюзии, деформации окклюзионной поверхности зубных рядов, а также патологической подвижности и веерообразного расхождения зубов, рецессии десневого края, атрофии альвеолярной части челюстей, кровоточивости краевого пародонта [7].

Ситуация осложняется высокой концентрацией глюкозы в слюне у этих пациентов, являющейся благоприятной средой для размножения патогенных микроорганизмов, а зубные протезы, чаще съемные, создают дополнительные ретенционные пункты для образования зубного и протетического налета, вызывая травму слизистой оболочки протезного ложа и обостряя болезни пародонта [8]. Кровообращение в пародонте замедляется, делая десну и костную ткань более уязвимыми к инфекциям. Также наблюдается снижение выработки коллагена, важного компонента ткани, поддерживающей зубы [4].

Проведенные в разных странах исследования показали, что при СД коллаген соединен с сахарами (гликирован), а его уменьшение способствует продолжительной воспалительной реакции. При этом замедляется заживление ран, особенно при неконтролируемой гликемии [9]. Изменяется физиология фибробластов — снижаются миграция и пролиферация, что также способствует сокращению выработки коллагена [9–13]. Применение коллагена у пациентов с диабетом при различных травмах является важным вспомогательным способом ускорения перехода раневого процесса в стадию активной регенерации и снижения обсемененности раны микроорганизмами [10–13]. Препараты естественного коллагена модулируют активность протеаз и стимулируют экспрессию собственного коллагена [9].

FOR CITATION:

Bulycheva E.A., Shevkunova N.A., Trezubov V.N., Arkhipov G.S., Alpatyeva Yu.V., Butyugin I.A., Nikitina N.N. Microbiologic rationale for the use of antibacterial collagen plates in dental prosthetics of patients with diabetes mellitus. *Clinical Dentistry (Russia)*. 2024; 27 (4): 70–74 (In Russian). DOI: 10.37988/1811-153X_2024_4_70

Повышенный интерес стоматологов-ортопедов к использованию в лечебно-профилактических целях лекарственных средств, обладающих антигистаминными, иммуномодулирующими, противовоспалительными и противомикробными свойствами, обусловлен необходимостью улучшения состояния органов и тканей ротовой полости после протезирования съемными протезами различных конструкций. Коллагеновые пластины с содержанием экстрактов лекарственных растений отвечают таким требованиям [14].

Цель — определить степень антибактериального и противовоспалительного действия коллагеновых пластин на микрофлору полости рта и ткани протезного ложа пациентов с сахарным диабетом при пользовании частичными съемными акриловыми протезами.

МАТЕРИАЛЫ И МЕТОДЫ

Проведено обследование 66 человек среднего и пожилого возраста (от 45 до 74 лет) с декомпенсированными зубными рядами верхней и нижней челюстей, пользующихся съемными пластиночными протезами от 1 месяца до 4 лет.

В основной группе из 28 пациентов с подтвержденным СД и длительностью заболевания 1,3–8,6 года контроль уровня глюкозы крови осуществлялся неинвазивным методом из десневой борозды с помощью портативного глюкометра, полученные показатели фиксировались от 7,1 до 14,2 ммоль/л. Контрольная группа, тождественная с основной по возрасту и полу, состояла из 38 пациентов, сохранивших соматическое здоровье.

Группы наблюдения были разделены на подгруппы: 14 больным СД и 19 соматически здоровым пациентам проводили традиционную коррекцию съемных протезов. Остальным 14 и 19 соответственно дополнительно назначали антибактериальные коллагеновые пластинки, которые пациенты прикладывали на участок воспаления 3 раза в день, курсом 1–2 недели. Стандартное клиническое обследование проводили на этапах коррекции протезов до стойкого исчезновения симптомов воспаления.

Выбор коллагеновых пластин с экстрактами ромашки, валерианы, мяты и арники обусловлен их подавляющим действием на патогенные бактерии и грибы рода *Candida*, что особенно актуально для пациентов с диабетом. Лечебные свойства препарата направлены

на заживление слизистой оболочки и мягких тканей полости рта, снижение их болевой чувствительности.

Микробиологическое исследование проводили в лаборатории Республиканской клинической больницы. Видовой состав микрофлоры определяли посевом материала со слизистой оболочки протезного ложа на универсальную питательную среду — кровяной агар. После выделения и дифференцирования колоний микроорганизмов проводили посев на специальные среды: желточно-солевой агар для стафилококков, Эндо для кишечной палочки, Сабуро для *Candida* с внесением фрагмента коллагеновой пластинки размером 10×10 мм (рис. 1).

При статистической обработке данных достоверность межгрупповых различий определяли согласно *t*-критерию Стьюдента, корреляцию между исследуемыми параметрами — согласно критерию Пирсона при достоверности различий на уровне $p < 0,05$.

РЕЗУЛЬТАТЫ И ОБСУЖДЕНИЕ

При первичном осмотре все исследуемые показатели пациентов с диабетом превышали аналогичные в группе сравнения (табл. 1). Пациенты предъявляли жалобы на кровоточивость десен при чистке зубов, неприятный запах изо рта, болезненность при жевании, нарушение речи. Клинически при декомпенсированном зубном ряде наблюдалось веерообразное расхождение передних зубов, тремы, диастемы, обильные мягкие и твердые зубные отложения, кровоточивость при зондировании межзубных сосочков, рецессия десневого края и обнажение корней зубов. Определялись также симптомы деформации окклюзионной поверхности зубных рядов (вертикальные зубоальвеолярные перемещения, зубоальвеолярное укорочение, наклоны — мезиальные, дистальные — у боковых зубов и вестибулярные — у передних). На ортопантомограммах наблюдались разлитая равномерная или неравномерная атрофия межальвеолярных перегородок, костные карманы — конические или чашеобразные, участки неравномерной резорбции костной ткани, резорбция в периапикальной области в результате функциональной перегрузки (псевдогранулемы), сочетание участков остеопороза с остеосклерозом, гиперцементоз.

Установлено, что кровоточивость десен при чистке зубов у пациентов с диабетом возникала чаще в 1,7 раза, ощущение неприятного запаха изо рта в 5 раз, обнажение шеек зубов — в 2,9 раза, патологическая подвижность зубов — в 6,2 раза, чем у соматически здоровых ($p < 0,001$). Это вызывало необходимость не только коррекции протезов, но и применения препаратов, купирующих воспаление и боль.

При исследовании культуральных свойств микроорганизмов при диабете отмечался преимущественно сплошной рост колоний — 70,1%, с зонами гемолиза в 42,8% случаев, при множественном росте колоний зоны гемолиза отмечались в 33,3% случаев ($p < 0,001$). Наличие гемолитических зон отражало сдвиг микрофлоры полости рта в сторону патогенных форм: грамотрицательных микробактерий, стрептобацилл, гемолитических стафилококков и стрептококков. В контрольной группе наблюдался только сплошной рост колоний, в 20,1% случаев с зонами гемолиза ($p < 0,01$).

Сравнительный анализ микробного пейзажа полости рта пациентов с диабетом и соматически здоровых показал максимально достоверное отличие по частоте встречаемости для транзиторных патогенных грамотрицательных палочек ($\chi^2 = 9,330$, $p = 0,002$); существенно значимое для условно патогенных диплококков ($\chi^2 = 6,967$, $p = 0,008$), грамположительных палочек ($\chi^2 = 6,967$, $p = 0,008$), непатогенных *Lactobacillus spp.* ($\chi^2 = 6,115$, $p = 0,013$); минимальное для патогенных дрожжеподобных грибов *Candida spp.* ($\chi^2 = 3,909$, $p = 0,048$).

После посева выделенных культур на специальные среды с внесением антибактериальных коллагеновых пластин (рис. 1) установлено, что на желточно-солевом агаре при росте патогенных стафилококков наблюдалась ярко выраженная зона гемолиза размером до 8 мм (рис. 2), на среде Эндо — выраженная равномерная зона задержки роста кишечной палочки до 4 мм (рис. 3), на среде Сабуро — выраженная неравномерная зона задержки роста *Candida* от 2 до 6 мм в области коллагеновой пластинки (рис. 4). Зоны задержки роста микроорганизмов свидетельствовали об антимикробном действии коллагеновой пластинки.

В динамике наблюдения при традиционной коррекции протезов наблюдалось уменьшение болезненности

Таблица 1. Сравнительные показатели состояния полости рта пациентов с сахарным диабетом и сохранивших соматическое здоровье при пользовании съёмными акриловыми протезами (%)

Table 1. Comparative indicators of oral health of patients with diabetes mellitus and preserved health while using removable acrylic dentures (%)

Показатель, симптом	Пациенты с сахарным диабетом (n=28)	Пациенты, сохранившие соматическое здоровье (n=38)	<i>p</i>
Кровоточивость при чистке зубов	41,3	23,7	<0,0001
Ощущение неприятного запаха изо рта	6,4	1,2	<0,001
Болезненность при приеме жесткой пищи	12,1	3,4	<0,05
Воспаление слизистой оболочки	26,4	11,2	<0,0001
Обнажение шеек зубов	86,9	30,1	<0,001
Кровоточивость тканей протезного ложа	52,3	20,9	<0,001
Наличие мягкого и плотного зубного налета	69,2	28,7	<0,0001
Подвижность зубов	19,8	3,2	<0,001

Таблица 2. Сравнительные показатели состояния полости рта пациентов с сахарным диабетом и сохранивших соматическое здоровье при традиционной коррекции съемных акриловых протезов и дополнительном лечении коллагеновыми пластинками (%)

Table 2. Comparative indicators of the oral cavity of patients with diabetes mellitus and those who retained somatic health with traditional correction of removable acrylic prostheses and additional treatment with collagen plates (%)

Показатель, симптом	Пациенты с сахарным диабетом			Пациенты, сохранившие соматическое здоровье		
	традиционная коррекция протезов (n=14)	при использовании коллагеновых пластинок (n=19)	p	традиционная коррекция протезов (n=14)	при использовании коллагеновых пластинок (n=19)	p
Кровоточивость при чистке зубов	38,6	13,8	<0,001	20,5*	4,3**	<0,001
Неприятный запах изо рта	4,1	3,7	<0,05	1,1*	0,3**	<0,05
Болезненность при приеме жесткой пищи	8,5	5,4	<0,01	1,2*	—	—
Воспаление слизистой оболочки	20,6	8,6	<0,01	5,7*	3,7**	<0,05
Обнажение шеек зубов	84,6	82,9	<0,05	28,4*	25,1**	<0,05
Кровоточивость тканей протезного ложа	47,3	18,1	<0,001	20,4*	12,9**	<0,01
Наличие мягкого и плотного зубного налета	65,2	47,8	<0,05	25,2*	18,4**	<0,05
Подвижность зубов	16,8	6,2	<0,001	2,8*	—	—

Примечание. Межгрупповые различия статистически достоверно значимы: * – $p < 0,05$; ** – $p < 0,01$.

при приеме пищи и воспаления слизистой оболочки полости рта (табл. 2). При этом показатели болезненности пациентов с диабетом превышали в 7 раз и воспаления в 3,6 раза показатели пациентов контрольной группы.

При коррекции протезов и регулярном лечении антибактериальными коллагеновыми пластинками у пациентов с диабетом наблюдалось благоприятное изменение исследуемых показателей: уменьшение воспаления, кровоточивости десен и подвижности зубов в 3 раза по сравнению с показателями первичного осмотра ($p < 0,001$). В контрольной группе также наблюдалась положительная динамика исследуемых показателей: болезненность при приеме пищи пациенты не испытывали, воспаление диагностировалось у 3,7%, кровоточивость десен у 4,3%, подвижности зубов не наблюдалась ($p < 0,001$).

Эффект благоприятного воздействия коллагеновых пластин выражался как у больных СД, так и у сохранивших здоровье значимым клиническим улучшением. У пациентов с диабетом он был сопряжен с подавлением патогенной микрофлоры полости рта.

ЗАКЛЮЧЕНИЕ

В результате проведенного исследования установлено, что при пользовании съемными протезами болевая чувствительность тканей протезного ложа у пациентов с диабетом возникает в 3,6 раза, воспаление диагностируется в 2,4 раза чаще, чем у соматически здоровых ($p < 0,001$). Это приводит к необходимости не только коррекции протезов, но и применения препаратов, снижающих воспаление и болевые ощущения.

Использование антибактериальных коллагеновых пластин, содержащих растительные лекарственные вещества, оказывает положительное влияние на состояние слизистой оболочки и мягких тканей благодаря снижению воспаления, кровоточивости, уменьшению степени патологической подвижности зубов в 3 раза за счет коллагена, лекарственных веществ с выраженным противомикробным действием на патогенные стафилококки, кишечную палочку и дрожжеподобные грибы рода *Candida*.

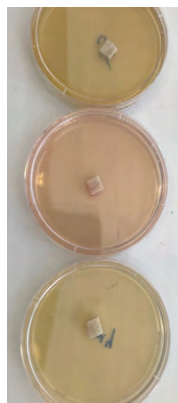


Рис. 1. Посев культур на специальные среды с внесением коллагеновых пластин
Fig. 1. Seeding of cultures on special media with the introduction of collagen plates

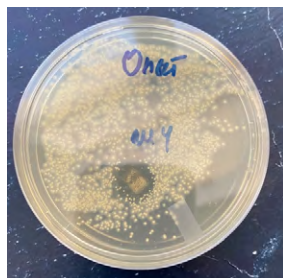

Рис. 2. Желточно-солевой агар с коллагеновой пластиной
Fig. 2. Egg yolk-salt agar with collagen plate




Рис. 3. Среда Эндо с коллагеновой пластиной
Fig. 3. Endomedium with collagen plate

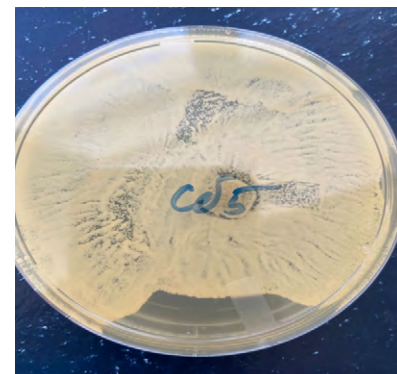


Рис. 4. Среда Сабуро с коллагеновой пластиной
Fig. 4. Sabouraud medium with collagen plate

Конфликт интересов. Авторы декларируют отсутствие конфликта интересов.

Поступила: 22.05.2024 **Принята в печать:** 05.11.2024

Conflict of interests. The authors declare no conflict of interests.

Received: 22.05.2024

Accepted: 05.11.2024

ЛИТЕРАТУРА:

1. Наумова В.Н., Маслак Е.Е. Сахарный диабет и стоматологическое здоровье: проблемы диагностики и лечения пациентов стоматологических клиник. — *Практическая медицина*. — 2013; 4 (72): 10—14. [eLibrary ID: 20377831](#)
2. Khan S.Q., Khabeer A., Al-Thobity A.M., Benrashed M.A., Alyousef N.I., AlMaimouni Y. Correlation between diabetes mellitus and number of restored, carious lesions and missing teeth: A retrospective radiographic evaluation. — *Saudi Dent J*. — 2021; 33 (3): 131—136. [PMID: 33679105](#)
3. Ahmad R., Haque M. Oral health messiers: Diabetes mellitus relevance. — *Diabetes Metab Syndr Obes*. — 2021; 14: 3001—3015. [PMID: 34234496](#)
4. Negrato C.A., Tarzia O. Buccal alterations in diabetes mellitus. — *Diabetol Metab Syndr*. — 2010; 2: 3. [PMID: 20180965](#)
5. Genco R.J., Borgnakke W.S. Diabetes as a potential risk for periodontitis: association studies. — *Periodontol 2000*. — 2020; 83 (1): 40—45. [PMID: 32385881](#)
6. Булычева Е.А., Трезубов В.Н., Спицына О.Б., Быстрова Ю.А., Алпатьева Ю.В., Булычева Д.С. Критерии оценки качества лечения расстройств жевательно-речевого аппарата. — *Современная стоматология (Беларусь)*. — 2020; 4 (81): 87—90. [eLibrary ID: 44597955](#)
7. Трезубов В.Н., Розов Р.А. Декомпенсированный зубной ряд (философский этюд). — *Пародонтология*. — 2020; 2: 134—139. [eLibrary ID: 42820283](#)
8. Полушкина Н.В., Вечеркина Ж.В., Примачева Н.В., Смолина А.А. Оценка ортопедического лечения съемными зубными протезами больных с патологией пародонта на фоне сахарного диабета. — *Вестник новых медицинских технологий. Электронное издание*. — 2022; 1: 25—30. [eLibrary ID: 48052333](#)
9. Силина Е.В., Ступин В.А., Габитов Р.Б. Роль коллагена в механизмах заживления хронических ран при синдроме диабетической стопы. — *Клиническая медицина*. — 2018; 2: 106—115. [eLibrary ID: 32837331](#)
10. Yang S., Li Y., Liu C., Wu Y., Wan Z., Shen D. Pathogenesis and treatment of wound healing in patients with diabetes after tooth extraction. — *Front Endocrinol (Lausanne)*. — 2022; 13: 949535. [PMID: 36213270](#)
11. Radović K., et al. Salivary VEGF and post-extraction wound healing in type 2 diabetic immediate denture wearers. — *Acta Odontol Scand*. — 2022; 80 (1): 9—14. [PMID: 34033524](#)
12. Spampinato S.F., Caruso G.I., De Pasquale R., Sortino M.A., Merlo S. The treatment of impaired wound healing in diabetes: Looking among old drugs. — *Pharmaceuticals (Basel)*. — 2020; 13 (4): 60. [PMID: 32244718](#)
13. Picke A.K., et al. Update on the impact of type 2 diabetes mellitus on bone metabolism and material properties. — *Endocr Connect*. — 2019; 8 (3): R55—R70. [PMID: 30772871](#)
14. Шевкунова Н.А., Воробьев М.В., Гущин В.В. Использование коллагеновых пластин при ортопедической стоматологической реабилитации больных медикаментозно компенсированным сахарным диабетом. — *Фарматека*. — 2021; 4: 51—54. [eLibrary ID: 45488998](#)

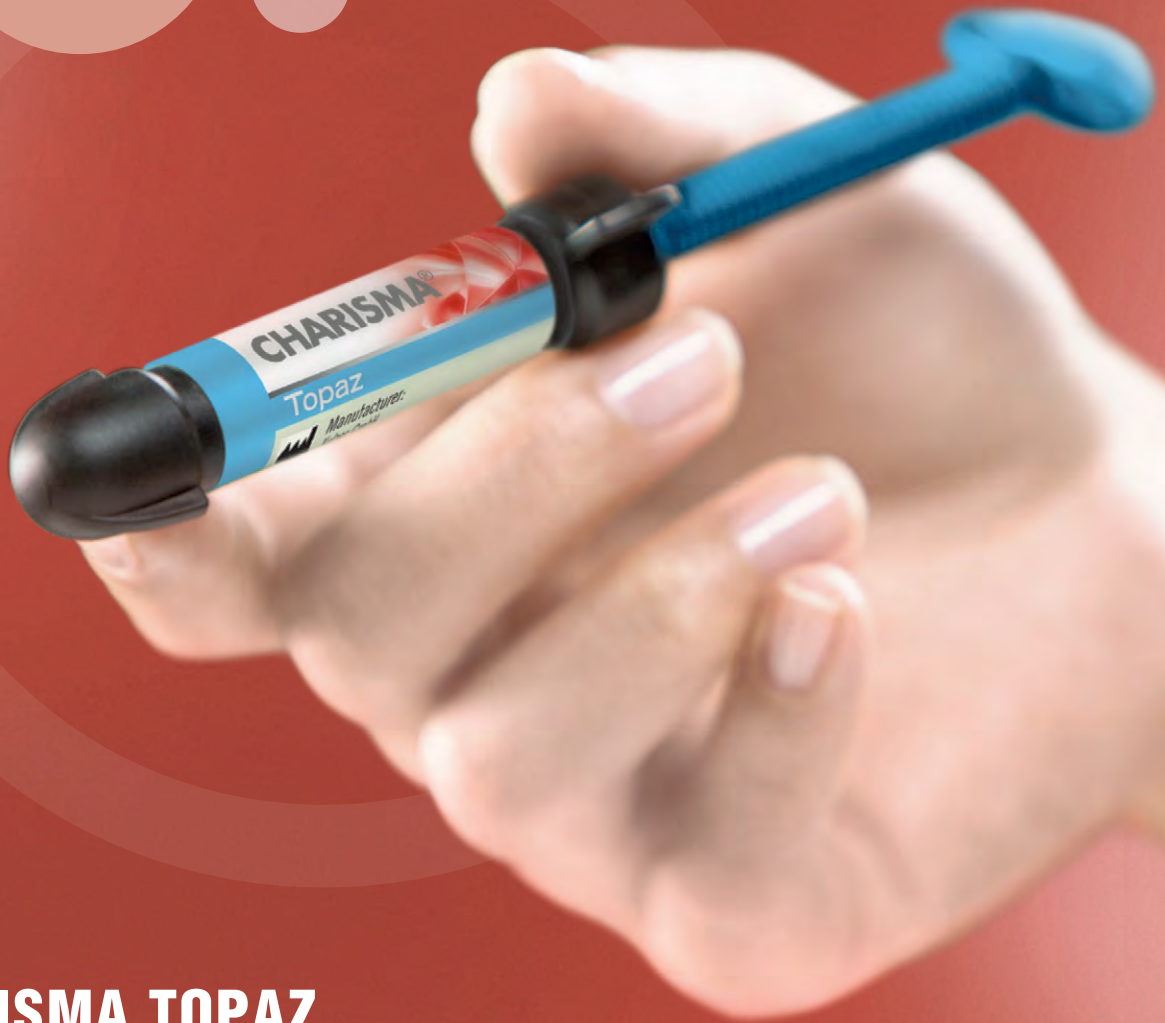REFERENCES:

1. Naumova V.N., Maslak E.E. Diabetes mellitus and dental health: problems in diagnosis and treatment of dental clinics' patients. *Practical medicine*. 2013; 4 (72): 10—14 (In Russian). [eLibrary ID: 20377831](#)
2. Khan S.Q., Khabeer A., Al-Thobity A.M., Benrashed M.A., Alyousef N.I., AlMaimouni Y. Correlation between diabetes mellitus and number of restored, carious lesions and missing teeth: A retrospective radiographic evaluation. *Saudi Dent J*. 2021; 33 (3): 131—136. [PMID: 33679105](#)
3. Ahmad R., Haque M. Oral health messiers: Diabetes mellitus relevance. *Diabetes Metab Syndr Obes*. 2021; 14: 3001—3015. [PMID: 34234496](#)
4. Negrato C.A., Tarzia O. Buccal alterations in diabetes mellitus. *Diabetol Metab Syndr*. 2010; 2: 3. [PMID: 20180965](#)
5. Genco R.J., Borgnakke W.S. Diabetes as a potential risk for periodontitis: association studies. *Periodontol 2000*. 2020; 83 (1): 40—45. [PMID: 32385881](#)
6. Bulycheva E., Trezubov V., Spitsyna O., Bystrova Y., Alpatyeva Y., Bulycheva D. Criteria for assessing the quality of treatment of disorders of the masticatory and speech apparatus. *Sovremennaya stomatologiya (Belarus)*. 2020; 4 (81): 87—90 (In Russian). [eLibrary ID: 44597955](#)
7. Trezubov V.N., Rozov R.A. Decompensated (compromised) dentition (philosophical essay). *Parodontologiya*. 2020; 2: 134—139 (In Russian). [eLibrary ID: 42820283](#)
8. Polushkina N.A., Vecherkina Zh.V., Primacheva N.V., Smolina A.A. Evaluation of orthopedic treatment with removable dentures in patients with periodontal pathology on the background of diabetes mellitus. *Journal of New Medical Technologies, EEdition*. 2022; 1: 25—30 (In Russian). [eLibrary ID: 48052333](#)
9. Silina E.V., Stupin V.A., Gabitov R.B. Collagen role in the mechanisms of chronic wounds healing diabetic foot syndrome. *Clinical Medicine (Russian Journal)*. 2018; 2: 106—115 (In Russian). [eLibrary ID: 32837331](#)
10. Yang S., Li Y., Liu C., Wu Y., Wan Z., Shen D. Pathogenesis and treatment of wound healing in patients with diabetes after tooth extraction. *Front Endocrinol (Lausanne)*. 2022; 13: 949535. [PMID: 36213270](#)
11. Radović K., Brković B., Roganović J., Ilić J., Milić Lemić A., Jovanović B. Salivary VEGF and post-extraction wound healing in type 2 diabetic immediate denture wearers. *Acta Odontol Scand*. 2022; 80 (1): 9—14. [PMID: 34033524](#)
12. Spampinato S.F., Caruso G.I., De Pasquale R., Sortino M.A., Merlo S. The treatment of impaired wound healing in diabetes: Looking among old drugs. *Pharmaceuticals (Basel)*. 2020; 13 (4): 60. [PMID: 32244718](#)
13. Picke A.K., Campbell G., Napoli N., Hofbauer L.C., Rauner M. Update on the impact of type 2 diabetes mellitus on bone metabolism and material properties. *Endocr Connect*. 2019; 8 (3): R55—R70. [PMID: 30772871](#)
14. Shevkunova N.A., Vorobyov M.V., Gushchin V.V. The use of collagen plates in orthopedic dental rehabilitation of patients with drug-compensated diabetes mellitus. *Farmateka*. 2021; 4: 51—54 (In Russian). [eLibrary ID: 45488998](#)



KULZER
MITSUI CHEMICALS GROUP

АБСОЛЮТНО
УНИВЕРСАЛЬНЫЙ
КОМПОЗИТ



CHARISMA TOPAZ

уникальная химия материала
для ежедневной практики

ЭКСКЛЮЗИВНЫЙ ПРЕДСТАВИТЕЛЬ KULZER В РОССИИ
123182, Москва, ул. Щукинская, 2, тел./факс: (495) 780-5245/46
бесплатный многоканальный телефон: 8-800-333-0646
www.stident.ru, mail@stident.ru

S.T.I. IDENT®

DOI: 10.37988/1811-153X_2024_4_76

[И.А. Гимранова](#)¹,к.м.н., доцент, зав. кафедрой
фундаментальной и прикладной
микробиологии[В.А. Гриценко](#)²,д.м.н., профессор, главный научный
сотрудник Института клеточного
и внутриклеточного симбиоза[Г.М. Акмалова](#)¹,д.м.н., профессор кафедры стоматологии
детского возраста¹ БашГМУ, 450008, Уфа, Россия² Оренбургский федеральный
исследовательский центр УрО
РАН, 460000, Оренбург, Россия**ДЛЯ ЦИТИРОВАНИЯ:**

Гимранова И.А., Гриценко В.А., Акмалова Г.М. Сравнительная характеристика видового состава микробиома ротовой полости у пациентов с гингивитом и пародонтитом. — *Клиническая стоматология*. — 2024; 27 (4): 76—81. DOI: 10.37988/1811-153X_2024_4_76

[I.A. Gimranova](#)¹,PhD in Medical Sciences, assistant professor,
head of the Fundamental and applied
microbiology Department[V.A. Gritsenko](#)²,Doctor of Science in Medicine, full professor,
chief researcher at the Institute of Cellular and
Intracellular Symbiosis[G.M. Akmalova](#)¹,Doctor of Science in Medicine, full professor
of the Pediatric dentistry Department¹ Bashkir State Medical University,
450008, Ufa, Russia² Orenburg Federal Research
Center of the Ural Branch
of the Russian Academy of Sciences,
460000, Orenburg, Russia

Сравнительная характеристика видового состава микробиома ротовой полости у пациентов с гингивитом и пародонтитом

Реферат. Микробиота ротовой полости человека по видовому разнообразию уступает только сообществу микроорганизмов желудочно-кишечного тракта, играя важную роль в поддержании здоровья полости рта и организма в целом. Накопление бактериального налета на зубах и деснах вызывает воспалительный процесс, который является основным патогенетическим фактором разрушения тканей пародонта и возникновения пародонтита. **Цель исследования** — сравнительная характеристика видового состава микробиомов содержимого десневой борозды и пародонтальных карманов у пациентов с гингивитом и хроническим генерализованным пародонтитом (ХГП). **Материалы и методы.** Изучены микробиомы содержимого десневой борозды и пародонтальных карманов у 156 человек от 26 до 59 лет: 37 пациентов с гингивитом, 93 с ХГП, 26 здоровых людей (группа сравнения). Секвенирование проводили в соответствии с протоколом Illumina по подготовке 16S-метагеномных библиотек. **Результаты.** В исследуемом материале были идентифицированы 10 филумов, из них чаще всего встречались представители типов *Firmicutes*, *Proteobacteria*, *Bacteroidota*. Филумы типов *Spirochaetes*, *Actinobacteria* и *Synergistetes* были обнаружены только в содержимом пародонтальных карманов у пациентов с хроническим пародонтитом. У пациентов с заболеваниями пародонта идентифицированные консорциумы микроорганизмов в различной комбинации видов *Gemella haemolysans*, *Streptococcus anginosus*, *Aggregatibacter segnis* и *Porphyromonas gingivalis*. *Treponema denticola*, *Tannerella forsythia*, *Capnocytophaga sputigena*, *Filifactor alocis*, *Desulfobulbus sp.* могут стать новыми биомаркерами заболеваний пародонта. Полученные результаты свидетельствуют о существенных изменениях оральной микробиоты у пациентов с гингивитом и пародонтитом в сравнении со здоровыми людьми, причем в ее составе встречаются не отдельные микроорганизмы, а их сообщества, которые могут играть решающую роль в патогенезе воспалительных заболеваний пародонта. **Заключение.** Представленные данные обосновывают целесообразность проведения современных метагеномных исследований у пациентов с заболеваниями пародонта, что дает возможность изучения микробного состава, идентификации новых пародонтопатогенов, их взаимодействия, синергических способностей и других характеристик. Такая информация необходима для разработки более эффективных способов предотвращения образования зубного налета, поддержания естественного разнообразия резидентной микробиоты, профилактики и комплексного лечения воспалительных заболеваний пародонта.

Ключевые слова: гингивит, пародонтит, микробиом ротовой полости, секвенирование, *Filifactor alocis*, *Porphyromonas gingivalis*

Comparative characteristics of the species composition of the oral microbiome in patients with gingivitis and periodontitis

Abstract. The microbiota of the human oral cavity is second in species diversity only to the community of microorganisms of the gastrointestinal tract, playing an important role in maintaining the health of the oral cavity and the body as a whole. The accumulation of bacterial plaque on teeth and gums causes an inflammatory process, which is the main pathogenetic factor in the destruction of periodontal tissues and the occurrence of periodontitis. **Materials and methods.** The microbiomes of the contents of the gingival sulcus and periodontal pockets were studied in 156 people aged 26 to 59 years, including 37 patients with gingivitis, 93 with chronic generalized periodontitis and 26 healthy people who made up the comparison group. Sequencing was performed in accordance with the Illumina protocol for the preparation of 16S metagenomic libraries. **Results.** Ten phylum were identified in the studied material, of which representatives of the types *Firmicutes*, *Proteobacteria*, *Bacteroidota* were most often found. Phylum types *Spirochaetes*, *Actinobacteria* and *Synergistetes* were found only in the contents of periodontal pockets in patients with chronic periodontitis. In patients with periodontal diseases, identified consortia

of microorganisms in various combinations of *Gemella haemolysans*, *Streptococcus anginosus*, *Aggregatibacter segnis* and *Porphyromonas gingivalis*. *Treponema denticola*, *Tannerella forsythia*, *Capnocytophaga sputigena*, *Filifactor alocis*, *Desulfobulbus sp.* can become new biomarkers of periodontal diseases. The results obtained indicate significant changes in the oral microbiota in patients with gingivitis and periodontitis in comparison with healthy people, and its composition contains not individual microorganisms, but their communities, which can play a decisive role in the pathogenesis of inflammatory periodontal diseases. **Conclusion.** The presented data substantiate the expediency of conducting modern metagenomic studies in patients with periodontal diseases, which makes it possible to study the microbial composition, identify new periodontal pathogens, their interaction, synergistic abilities

ВВЕДЕНИЕ

Органы и ткани полости рта человека имеют гетерогенную структуру, включающую как мягкие, так и твердые поверхности: слизистые оболочки губ, щек, нёба, языка, десны с десневой бороздой, зубы. На них успешно формируются биопленки микроорганизмов — пространственно-структурированные полимикробные сообщества. Такие биопленки состоят из множества резидентных микроорганизмов, которые погружены во внеклеточный полимерный матрикс, обеспечивающий относительно надежную защиту микробного консорциума от различных экзо- и эндогенных воздействий. Неправильные пищевые привычки и плохая гигиена полости рта могут нарушить баланс между микробиотой и иммунной системой человека, способствуя развитию различных заболеваний полости рта, в частности гингивита и пародонтита. Нарушение состава и функции микробиоты полости рта в целом и/или в отдельных ее участках может приводить к трансформации симбиотических взаимоотношений как внутри орального консорциума микроорганизмов, так и с хозяином, вследствие чего возникают и прогрессируют указанные заболевания. Современное понимание динамических взаимодействий между различными микробными и иммунными факторами человека привело к появлению новой микробной теории развития пародонтита, согласно которой патологический процесс, приводящий к разрушению тканей пародонта, не связан с ограниченным числом пародонтопатогенов, а является результатом синергического действия дисбиотически измененных микробных сообществ на фоне локально протекающих иммунных реакций [1, 2].

Как правило, развитию пародонтита предшествует гингивит, который проявляется такими признаками воспаления, как покраснение, отек и кровоточивость десен. Накопление зубного налета и сдвиг иммуно-воспалительных реакций организма человека могут спровоцировать начало развития гингивита, что в свою очередь может привести к нарушению микробного равновесия, т.е. к дисбиозу полости рта. Гингивит нередко имеет едва заметные клинические признаки, в результате чего большинство пациентов не способно его распознать и не знают о заболевании, хотя при адекватной терапии его можно полностью купировать, так как на этой стадии патологический процесс обратим [3]. В то же время дальнейшие изменения состава

and other characteristics. Such information is necessary to develop more effective ways to prevent plaque formation, maintain the natural diversity of the resident microbiota, and prevent and comprehensively treat inflammatory periodontal diseases.

Key words: gingivitis, periodontitis, microbiome, the microbiome of the oral cavity, sequencing, *Filifactor alocis*, *Porphyromonas gingivalis*

FOR CITATION:

Gimranova I.A., Gritsenko V.A., Akmalova G.M. Comparative characteristics of the species composition of the oral microbiome in patients with gingivitis and periodontitis. *Clinical Dentistry (Russia)*. 2024; 27 (4): 76—81 (In Russian). DOI: 10.37988/1811-153X_2024_4_76

микробиоты с сохраняющимся воспалением десен могут привести к пародонтиту. Своевременное лечение гингивита с контролем за этиологически значимыми микроорганизмами может предотвратить прогрессирующее течение заболевания и развитие пародонтита [4].

Пародонтит представляет собой хронический патологический процесс, вызванный длительным воспалением и формированием микробных биопленок на зубах. Хронический генерализованный пародонтит (ХГП) — это форма пародонтита, которая характеризуется прогрессирующим воспалением и разрушением поддерживающих тканей зубов на протяжении длительного времени. Это заболевание охватывает несколько зубов и может затрагивать обе челюсти. В случае неверно выбранной тактики лечения данное инфекционно-воспалительное заболевание может привести к удалению зубов. Также ХГП является фактором риска развития системных заболеваний: диабета, сердечно-сосудистых патологий, ревматоидного артрита и др. [5]. Актуальность этой проблемы усугубляется тем, что степень распространенности пародонтита среди населения, по данным разных авторов, варьирует от 20 до 90% в зависимости от возраста пациентов и наличия сопутствующих заболеваний [6—8].

К общим признакам ХГП относятся устойчивое воспаление и кровоточивость десен с увеличением глубины пародонтальных карманов, патологическая подвижность зубов из-за атрофии околозубной ткани и альвеолярной кости, гнойные выделения из зубодесневых карманов и др. Степень тяжести пародонтита в основном определяется тремя ведущими симптомами: глубиной пародонтального кармана, степенью резорбции костной ткани и, как следствие, патологической подвижностью зубов; она учитывается при выборе тактики лечения заболевания. Лечение ХГП включает предотвращение прогрессирования заболевания и лечение поврежденных тканей пародонта, уменьшение симптомов и снижение риска удаления зубов, а также информирование пациентов о проведении необходимых гигиенических процедур.

Учитывая ключевую роль микробиоты ротовой полости в развитии указанной патологии, для понимания молекулярных механизмов повреждения пародонта и разработки эффективной таргетной терапии пародонтита особую ценность представляют данные по идентификации этиологически значимых видов микроорганизмов, участвующих в формировании дисбиотических

сдвигов орального микробиома при прогрессировании гингивита и пародонтита. Такая информация может быть получена в рамках проведения метагеномных исследований, при которых можно не только всесторонне охарактеризовать пародонтальные микробные консорциумы, но и обнаружить в них новые виды микроорганизмов, ассоциированные с развитием и прогрессированием гингивита и пародонтита, а также выявить различия в микробиомах здоровых людей и лиц с воспалительными заболеваниями пародонта, идентифицируя в них доминирующие виды бактерий.

Цель исследования — сравнительная характеристика видового состава микробиомов содержимого десневой борозды и пародонтальных карманов у пациентов с гингивитом и хроническим генерализованным пародонтитом.

МАТЕРИАЛЫ И МЕТОДЫ

С 2021 по 2023 г. было отобрано содержимое десневой борозды и пародонтальных карманов у 156 человек:

- I** — 37 пациентов с гингивитом — 17 мужчин и 20 женщин, средний возраст — $29,1 \pm 2,4$ года;
- II** — 41 пациент с ХГП легкой степени — 23 мужчины и 18 женщин, средний возраст — $48,4 \pm 3,8$ года;
- III** — 52 пациента с ХГП средней степени — 20 мужчин и 32 женщины, средний возраст — $51,2 \pm 7,8$ года;
- IV** — 26 здоровых людей (группа сравнения) — 15 мужчин и 11 женщин, средний возраст — $29,2 \pm 3,2$ года.

Забор клинического материала производился во время приема стоматолога. На осмотре врач оценивал наличие стоматологических жалоб, запаха изо рта, покраснения, отечности и кровоточивости десен, глубину пародонтального кармана, присутствие в нем экссудата, определял подвижность зубов, рассчитывал гигиенический и пародонтальный индексы, а также анализировал данные рентгенологического исследования (степень резорбции костной ткани альвеолярного отростка).

Забор содержимого пародонтальных карманов производили при помощи стерильных бумажных штифтов. В наиболее глубокие участки пародонтальных карманов

штифт вводили стерильным пинцетом на 15 с, затем его немедленно помещали в стерильные пробирки с транспортной средой. Геномную ДНК выделяли из отобранных образцов, подвергнутых гомогенизации в лизирующем растворе вместе с шариками, путем экстракции ДНК в сорбентной колонке согласно рекомендациям производителя.

Для секвенирования 16S-rРНК амплифицировали целевой фрагмент согласно инструкции производителя набора с высокоточной ДНК-полимеразой КАРА HiFi HotStart ReadyMix (2×) (Roche Diagnostics, Швейцария). Секвенирование проводили в соответствии с протоколом Illumina по подготовке 16S-метагеномных библиотек в генетической лаборатории «Сербалаб» (Санкт-Петербург).

На начальном этапе обработке данных после секвенирования удаляли прочтения с плохим качеством и короткие прочтения (меньше 200 пар нуклеотидов), оставшиеся данные обрабатывали с помощью конвейера DADA2 для выявления точных вариантов последовательностей [9]. Далее полученные последовательности использовали для таксономической идентификации по методу наивного байесовского классификатора [10] с использованием референсной базы данных SILVA v138 [11].

При статистической обработке данных применяли *U*-тест Манна–Уитни для сравнения индексов биоразнообразия, а при сравнении двух и более групп использовали поправку на множественные сравнения. Для выявления особых таксонов для каждой группы был проведен анализ с помощью программы Multiomix из пакета программ mixOmics на языке программирования R. В нашем случае дискриминантный анализ выборок проводился с целью выявления параметров, максимально увеличивающих различия между сравниваемыми группами [12].

РЕЗУЛЬТАТЫ И ОБСУЖДЕНИЕ

Проведенные метагеномные исследования позволили оценить состав микробиома содержимого пародонталь-

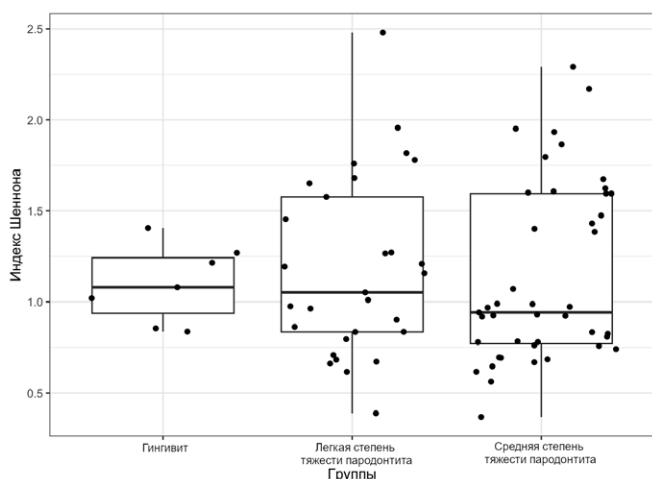


Рис. 1. Сравнительная оценка видового разнообразия оральных микробиомов с учетом индекса Шеннона

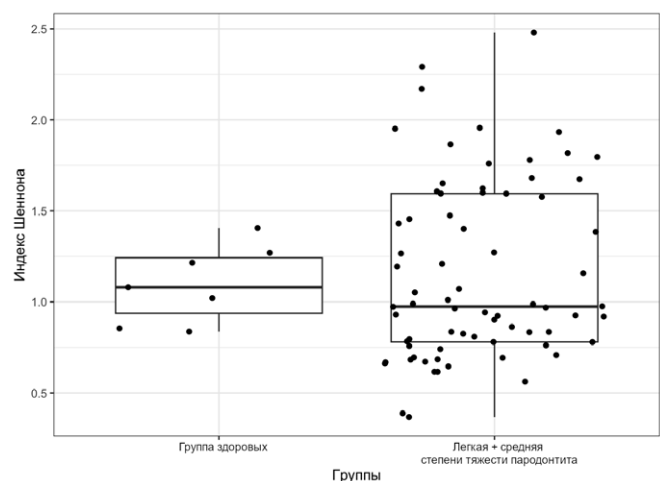


Fig. 1. Comparative assessment of the species diversity of oral microbiomes in the examined individuals, taking into account the Shannon index

ных карманов пациентов с ХГП легкой и средней степеней тяжести, а также содержимого десневой борозды пациентов с гингивитом и здоровых людей, составивших группу сравнения.

Так, индекс Шеннона, отражающий биоразнообразие сообщества, указывал на максимальный уровень разнообразия видов бактерий в оральном микробиоме у пациентов с пародонтитом в качественном и количественном отношении по сравнению с микробными консорциумами, выявленными у пациентов с гингивитом и здоровых лиц (рис. 1). Эти данные согласуются с результатами исследований других авторов, которые также зафиксировали у пациентов с хроническим пародонтитом более высокий индекс Шеннона, чем у обследованных лиц в группах сравнения, считая, что широкое видовое разнообразие различных видов микроорганизмов при пародонтите может представлять собой более стабильную экосистему и, возможно, способствовать прогрессированию пародонтита [13–15].

По результатам секвенирования по 16S-рРНК показано разнообразие микробиома на уровне родов с учетом разделения на группы здоровых и больных (рис. 2).

В исследуемом материале были идентифицированы 10 филумов, частично встречающихся в группе здоровых и у пациентов с гингивитом и пародонтитом в разных количественных соотношениях. Представители типов *Firmicutes*, *Proteobacteria*, *Bacteroidota* выделены из исследуемого биологического материала во всех группах. Однако бактерии типов *Spirochaetes*, *Actinobacteria* и *Synergistetes* идентифицированы только в содержимом пародонтальных карманов у пациентов с ХГП, а представители филума *Proteobacteria* чаще были обнаружены в содержимом десневой борозды в контрольной группе. Такие данные подтверждают теорию о том, что

определенные микроорганизмы могут быть биомаркерами развития пародонтита у пациентов [15].

Микробиом ротовой полости здоровых людей в основном сходен по составу на уровне рода, характеризующегося типами *Actinobacteria*, *Fusobacteria*, *Proteobacteria*, *Firmicutes* и *Bacteroidetes*, однако он может значительно различаться на уровнях вида и штаммов, которые главным образом складываются из демографических, антропометрических и экологических факторов [2, 16]. Наше исследование показало относительно высокую встречаемость в содержимом десневой борозды группы здоровых людей таких родов бактерий, как *Actinobacillus*, *Streptococcus* и *Haemophilus*. По данным литературы, также роды *Granulicatella*, *Streptococcus*, *Paracoccus*, *Pseudomonas*, *Haemophilus*, *Actinobacteria*, *Bergeyella* и *Capnocytophaga* были достоверно связаны с более здоровым пародонтальным статусом обследуемых [17, 18]. Для группы пациентов с гингивитом в содержимом десневой борозды было характерно увеличение частоты встречаемости бактерий родов *Gemella*, *Aggregatibacter*, *Streptococcus*, по видовой характеристике отмечалось преобладание *Gemella haemolysans*, *Streptococcus anginosus*, *Aggregatibacter segnis* и уменьшение таких видов бактерий, как *Aggregatibacter aphrophilus*, в сравнение с контрольной группой. Также по результатам нашего исследования в группе пациентов с гингивитом в исследуемом материале были идентифицированы большинство видов, связанных с пародонтитом в низкой концентрации, которые не были обнаружены в контрольной группе. Для группы пациентов с ХГП легкой и средней степеней тяжести в сравнение с группами контрольной и пациентов с гингивитом микробиом характеризовался преобладанием таких родов, как *Porphyromonas*, *Filifactor*, *Treponema*, *Tannerella*,

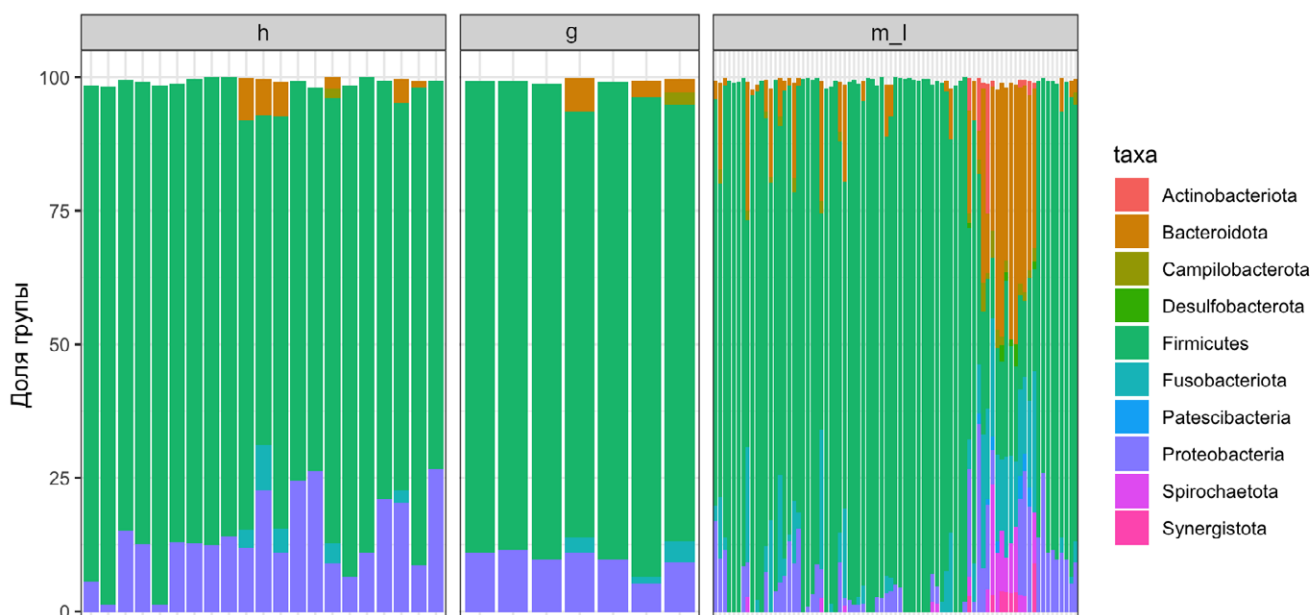


Рис. 2. Состав микробного сообщества на уровне филума у разных групп людей (h — группа здоровых людей, g — пациенты с гингивитом, m_l — пациенты с хроническим генерализованным пародонтитом легкой и средней степенями тяжести)

Fig. 2. The composition of the microbial community at the phylum level in different groups of people (h — group of healthy people, g — patients with gingivitis, m_l — patients with chronic generalized periodontitis of mild and moderate severity)

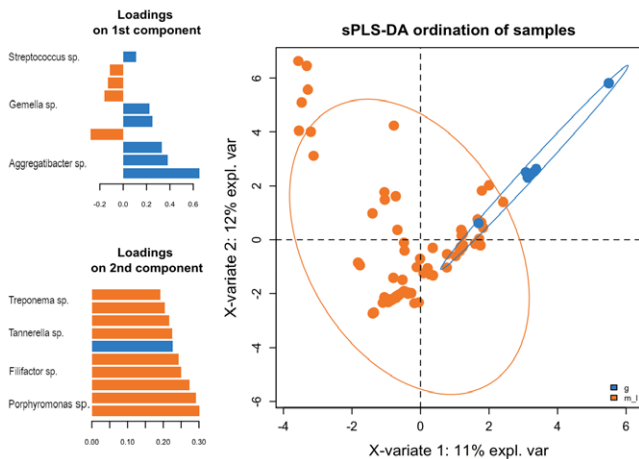


Рис. 3. Таксоны, преобладание которых характерно для каждой группы на уровне родов (h — здоровая группа, g — пациенты с гингивитом, m_1 — пациенты с пародонтитом легкой и средней степенями тяжести)

Desulfobulbus, *Capnocytophaga*, на фоне снижения представителей рода *Bacillus* (рис. 3).

Видовой состав микробиома в группе пациентов с пародонтитом характеризовался уменьшением *Haemophilus parainfluenzae*, *Actinomyces naeslundii*, *Streptococcus anginosus* на фоне высокой частотой встречаемости в образцах видов *Porphyromonas gingivalis*, *Treponema denticola* и *Tannerella forsythia*, *Capnocytophaga sputigena*, *Filifactor alocis*, ассоциированных с развитием и прогрессированием пародонтита [19, 20]. Особый интерес вызывает вид *Filifactor alocis*, который, по многим данным, может рассматриваться как биомаркер развития пародонтита, ввиду того что практически не обнаруживается у здоровых людей [21–23]. Кроме того, данный вид бактерий идентифицировали в 24 раза чаще у пациентов с пародонтитом, чем у здоровых [17]. В нашем исследовании данный патоген также не был выявлен в исследуемом материале в группе здоровых людей. Таким образом, *F. alocis* считается одним из самых значимых пародонтопатогенов (после *A. actinomycetemcomitans*, *T. denticola* и *P. gingivalis*), который может способствовать развитию генерализованного агрессивного пародонтита (45%) и вторым (после *P. gingivalis*) по участию в развитии хронического пародонтита (90%) [22, 24]. При ассоциации *F. alocis* с *P. gingivalis* усиливаются их инвазивные свойства и процессы формирования биопленок в целом [22, 25], что усугубляет воспалительный процесс, который крайне сложно купировать проводимой терапией. В нашем исследовании в содержимом пародонтальных карманов были обнаружены *F. alocis* и *P. gingivalis* в группе пациентов средней степени тяжести ХГП (в 9% случаев), клинически заболевание у них характеризовалось тяжелым рецидивирующим течением. В литературе также сообщаются об ассоциации *F. alocis* и с другими пародонтопатогенами: *P. intermedia*, *A. actinomycetemcomitans*, *Phocaeicola abscessus* *T. denticola*, *T. forsythia* и *F. nucleatum* [23].

У пациентов с заболеваниями пародонта идентифицированные консорциумы микроорганизмов в различной комбинации видов *Gemella haemolysans*, *Streptococcus anginosus*, *Aggregatibacter segnis* и *Porphyromonas*

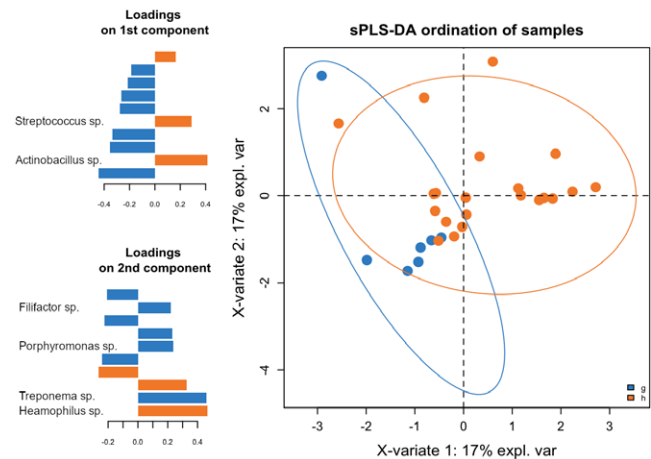


Fig. 3. Taxa, the predominance of which is characteristic for each group at the level of childbirth (h — group of healthy people, g — patients with gingivitis, m_1 — patients with periodontitis of mild and moderate severity)

gingivalis, *Treponema denticola*, *Tannerella forsythia*, *Capnocytophaga sputigena*, *Filifactor alocis*, *Desulfobulbus sp.* могут стать новыми биомаркерами заболеваний пародонта. Полученные результаты свидетельствуют о существенных изменениях оральной микробиоты у пациентов с гингивитом и пародонтитом по сравнению со здоровыми людьми, причем в ее составе встречаются не отдельные микроорганизмы, а их сообщества, которые могут играть решающую роль в патогенезе воспалительных заболеваний пародонта. Изменения состава микробиома содержимого пародонтальных карманов могут играть решающую роль в патогенезе воспалительных заболеваний пародонта. Понимание взаимосвязей между составом микробиома и формированием и особенностями течения заболеваний пародонта может способствовать разработке новых технологий профилактики и лечения.

ЗАКЛЮЧЕНИЕ

Представленные данные обосновывают целесообразность проведения современных метагеномных исследований у пациентов с заболеваниями пародонта, что дает возможность изучения микробного состава, идентификации новых пародонтопатогенов, их взаимодействия, синергических способностей и других характеристик. Такая информация необходима для разработки более эффективных способов предотвращения образования зубного налета, поддержания естественного разнообразия резидентной микробиоты, профилактики и комплексного лечения воспалительных заболеваний пародонта.

Конфликт интересов. Авторы декларируют отсутствие конфликта интересов.

Поступила: 16.07.2024

Принята в печать: 02.11.2024

Conflict of interests. The authors declare no conflict of interests.

Received: 16.07.2024

Accepted: 02.11.2024

Л И Т Е Р А Т У Р А / R E F E R E N C E S :

1. Hajishengallis G., Lamont R.J. Beyond the red complex and into more complexity: the polymicrobial synergy and dysbiosis (PSD) model of periodontal disease etiology. — *Mol Oral Microbiol.* — 2012; 27 (6): 409—19. [PMID: 23134607](#)
2. Di Stefano M., Polizzi A., Santonocito S., Romano A., Lombardi T., Isola G. Impact of oral microbiome in periodontal health and periodontitis: A critical review on prevention and treatment. — *Int J Mol Sci.* — 2022; 23 (9): 5142. [PMID: 35563531](#)
3. Trombelli L., Farina R., Silva C.O., Tatakis D.N. Plaque-induced gingivitis: Case definition and diagnostic considerations. — *J Periodontol.* — 2018; 89 Suppl 1: S46-S73. [PMID: 29926936](#)
4. Ramseier C.A., Anerud A., Dulac M., Lulic M., Cullinan M.P., Seymour G.J., Faddy M.J., Bürgin W., Schätzle M., Lang N.P. Natural history of periodontitis: Disease progression and tooth loss over 40 years. — *J Clin Periodontol.* — 2017; 44 (12): 1182—1191. [PMID: 28733997](#)
5. Teles F., Wang Y., Hajishengallis G., Hasturk H., Marchesan J.T. Impact of systemic factors in shaping the periodontal microbiome. — *Periodontol 2000.* — 2021; 85 (1): 126—160. [PMID: 33226693](#)
6. Nazir M.A. Prevalence of periodontal disease, its association with systemic diseases and prevention. — *Int J Health Sci (Qassim).* — 2017; 11 (2): 72—80. [PMID: 28539867](#)
7. Tsai C.Y., Tang C.Y., Tan T.S., Chen K.H., Liao K.H., Liou M.L. Subgingival microbiota in individuals with severe chronic periodontitis. — *J Microbiol Immunol Infect.* — 2018; 51 (2): 226—234. [PMID: 27262209](#)
8. Huang Y., Zhao X., Cui L., Huang S. Metagenomic and metatranscriptomic insight into oral biofilms in periodontitis and related systemic diseases. — *Front Microbiol.* — 2021; 12: 728585. [PMID: 34721325](#)
9. Callahan B.J., McMurdie P.J., Rosen M.J., Han A.W., Johnson A.J., Holmes S.P. DADA2: High-resolution sample inference from Illumina amplicon data. — *Nat Methods.* — 2016; 13 (7): 581—3. [PMID: 27214047](#)
10. Wang Q., Garrity G.M., Tiedje J.M., Cole J.R. Naive Bayesian classifier for rapid assignment of rRNA sequences into the new bacterial taxonomy. — *Appl Environ Microbiol.* — 2007; 73 (16): 5261—7. [PMID: 17586664](#)
11. Quast C., Pruesse E., Yilmaz P., Gerken J., Schweer T., Yarza P., Peplies J., Glöckner F.O. The SILVA ribosomal RNA gene database project: improved data processing and web-based tools. — *Nucleic Acids Res.* — 2013; 41 (Database issue): D590—6. [PMID: 23193283](#)
12. Love C.J., Gubert C., Kodikara S., Kong G., Lê Cao K.A., Hannan A.J. Microbiota DNA isolation, 16S rRNA amplicon sequencing, and bioinformatic analysis for bacterial microbiome profiling of rodent fecal samples. — *STAR Protoc.* — 2022; 3 (4): 101772. [PMID: 36313541](#)
13. Griffen A.L., Beall C.J., Campbell J.H., Firestone N.D., Kumar P.S., Yang Z.K., Podar M., Leys E.J. Distinct and complex bacterial profiles in human periodontitis and health revealed by 16S pyrosequencing. — *ISME J.* — 2012; 6 (6): 1176—85. [PMID: 22170420](#)
14. Liu B., et al. Deep sequencing of the oral microbiome reveals signatures of periodontal disease. — *PLoS One.* — 2012; 7 (6): e37919. [PMID: 22675498](#)
15. Schulz S., et al. Comparison of the oral microbiome of patients with generalized aggressive periodontitis and periodontitis-free subjects. — *Arch Oral Biol.* — 2019; 99: 169—176. [PMID: 30710838](#)
16. Nearing J.T., DeClercq V., Van Limbergen J., Langille M.G.I. Assessing the variation within the oral microbiome of healthy adults. — *mSphere.* — 2020; 5 (5): e00451—20. [PMID: 32999079](#)
17. Iniesta M., et al. Subgingival microbiome in periodontal health, gingivitis and different stages of periodontitis. — *J Clin Periodontol.* — 2023; 50 (7): 905—920. [PMID: 36792073](#)
18. Mosaddad S.A., Tahmasebi E., et al. Oral microbial biofilms: an update. — *Eur J Clin Microbiol Infect Dis.* — 2019; 38 (11): 2005—2019. [PMID: 31372904](#)
19. Гимранова И.А., Хакимова Л.Р., Акмалова Г.М., Газизуллина Г.Р. Современные методы диагностики заболеваний пародонта: возможности и перспективы (обзор литературы). — *Клиническая лабораторная диагностика.* — 2023; 9: 570—577. [Gimranova I.A., Khakimova L.R., Akmalova G.M., Gazizullina G.R. Modern methods of diagnosis of periodontal diseases: opportunities and prospects (review of literature). — *Russian Clinical Laboratory Diagnostics.* — 2023; 9: 570—577 (In Russian)]. [eLibrary ID: 54394051](#)
20. Гимранова И.А., Хакимова Л.Р., Акмалова Г.М., Камалова Я.А., Газизуллина Г.Р., Хлопова К.В. Культивирование Porphyromonas gingivalis, выделенных у пациентов с хроническим пародонтизом в лабораторных условиях. — *Клиническая лабораторная диагностика.* — 2024; 6: 272—277. [Gimranova I.A., Khakimova L.R., Akmalova G.M., Kamalova Ya.A., Gazizullina G.R., Khlöpova K.V. Culturing Porphyromonas gingivalis isolated from patients with chronic periodontitis in laboratory conditions. — *Russian Clinical Laboratory Diagnostics.* — 2024; 6: 272—277 (In Russian)]. [eLibrary ID: 67224394](#)
21. Kumar P.S., et al. Changes in periodontal health status are associated with bacterial community shifts as assessed by quantitative 16S cloning and sequencing. — *J Clin Microbiol.* — 2006; 44 (10): 3665—73. [PMID: 17021095](#)
22. Балмасова И.П., Царев В.Н., Арутюнов С.Д., Бабаев Э.А. Filifactor alocis и его роль в этиологии хронического пародонтита. — *Стоматология.* — 2020; 3: 78—82. [Balmasova I.P., Tsarev V.N., Arutyunov S.D., Babayev E.A. Filifactor alocis and its role in the etiology of chronic periodontitis. — *Stomatology.* — 2020; 3: 78—82 (In Russian)]. [eLibrary ID: 43044910](#)
23. Mishra A., et al. Filifactor alocis enhances survival of Porphyromonas gingivalis W83 in response to H2O2-induced stress. — *Mol Oral Microbiol.* — 2024; 39 (1): 12—26. [PMID: 38041478](#)
24. Aruni A.W., et al. Filifactor alocis has virulence attributes that can enhance its persistence under oxidative stress conditions and mediate invasion of epithelial cells by Porphyromonas gingivalis. — *Infect Immun.* — 2011; 79 (10): 3872—86. [PMID: 21825062](#)
25. Янушевич О.О., Царев В.Н., Балмасова И.П., Николаева Е.Н., Царева Т.В., Подпорин М.С., Ипполитов Е.В. Первый опыт применения отечественного диагностического набора генетических праймеров для выявления нового пародонтопатогена Filifactor alocis и его ассоциации с Porphyromonas gingivalis. — *Клиническая лабораторная диагностика.* — 2022; 12: 744—748. [Yanushevich O.O., Tsarev V.N., Balmasova I.P., Nikolaeva E.N., Tsareva T.V., Podporin M.S., Ippolitov E.V. The first experience of using a domestic diagnostic set of genetic primers to identify a new periodontal pathogen Filifactor alocis and its association with Porphyromonas gingivalis. — *Russian Clinical Laboratory Diagnostics.* — 2022; 12: 744—748 (In Russian)]. [eLibrary ID: 49997611](#)

DOI: 10.37988/1811-153X_2024_4_82

[Л.А. Бурлакова](#)¹,

аспирант кафедры челюстно-лицевой хирургии и хирургической стоматологии

[О.А. Гизингер](#)¹,

д.б.н., профессор кафедры микробиологии

[А.А. Мураев](#)¹,

д.м.н., профессор кафедры челюстно-лицевой хирургии и хирургической стоматологии

[Е.В. Делидова](#)²,

к.м.н., стоматолог-хирург, пародонтолог, имплантолог

[С.Ю. Иванов](#)^{1,3},

член-корр. РАН, д.м.н., профессор, зав. кафедрой челюстно-лицевой хирургии и хирургической стоматологии; зав. кафедрой челюстно-лицевой хирургии

[А.Б. Дымников](#)¹,

к.м.н., ассистент кафедры челюстно-лицевой хирургии и хирургической стоматологии

¹ РУДН, 117198, Москва, Россия² Стоматологическая клиника«ДентаВита Престиж»,
121069, Москва, Россия³ Первый МГМУ им. И.М. Сеченова,

119991, Москва, Россия

Корреляция состава микробиоты полости рта и концентрации секреторного IgA в смешанной слюне у здоровых людей и пациентов с периимплантитом

Реферат. Представлено исследование микробиоты полости рта методом метагеномного секвенирования 16s рРНК с учетом содержания секреторного иммуноглобулина А (sIgA). **Цель исследования** — оценка корреляции результатов, полученных методом секвенирования 16s рРНК, с онцентрацией sIgA в слюне. **Материалы и методы.** Обследовали 18 пациентов с периимплантитом в возрасте от 18 до 80 лет и 18 людей с имплантатами в полости рта без патологических изменений. **Результаты.** Концентрации sIgA в смешанной слюне здоровых людей (1,1 г/л) и у пациентов с периимплантитом (0,52 г/л) достоверно отличаются. При периимплантите в микробиоме полости рта преобладают *Haemophilus parainfluenzae* (9,3%), *Fusobacterium nucleatum* (4,8%), *Porphyromonas gingivalis* (3,3%), *Veillonella dispar/parvula* (9,4%), *Haemophilus haemolyticus/influenzae* (1,5%). **Заключение.** Выявлена прямая корреляционная связь между содержанием sIgA в слюне и разнообразием микроорганизмов в ротовой полости у обследованных.

Ключевые слова: периимплантит, микробиом, sIgA, слюна, метагеномное секвенирование, 16s рРНК

ДЛЯ ЦИТИРОВАНИЯ:

Бурлакова Л.А., Гизингер О.А., Мураев А.А., Делидова Е.В., Иванов С.Ю., Дымников А.Б. Корреляция состава микробиоты полости рта и концентрации секреторного IgA в смешанной слюне у здоровых людей и пациентов с периимплантитом. — *Клиническая стоматология*. — 2024; 27 (4): 82—88. DOI: 10.37988/1811-153X_2024_4_82

[L.A. Burlakova](#)¹,

postgraduate at the Maxillofacial surgery and surgical dentistry Department

[O.A. Gizinger](#)¹,

Doctor of Science in Biology, professor of the Microbiology Department

[A.A. Muraev](#)¹,

Doctor of Science in Medicine, professor of the Maxillofacial surgery and surgical dentistry Department

¹ RUDN University,

117198, Moscow, Russia

² DentaVita Prestige LLC,

121069, Moscow, Russia

³ Sechenov University,

119991, Moscow, Russia

[E.V. Delidova](#)²,

PhD in Medical Sciences, dental surgeon, periodontist, implantologist

[S.Yu. Ivanov](#)^{1,3},

Russian Academy of Science corresponding member, Doctor of Science in Medicine, full professor of the Maxillofacial surgery and surgical dentistry Department; full professor of the Maxillofacial surgery Department

[A.B. Dymnikov](#)¹,

PhD in Medical Sciences, assistant professor of the Oral and maxillofacial surgery Department

Correlation of oral microbiota composition and sIgA in healthy individuals and patients with peri-implantitis

Abstract. A study of oral microbiota through 16S rRNA metagenomic sequencing and secretory immunoglobulin A (sIgA) was conducted. **The aim of the study** was to evaluate the correlation between the results obtained by 16S rRNA sequencing method and the level of sIgA. **Materials and methods.** The study involved saliva from 18 patients with peri-implantitis aged between 18 and 80 years and 18 individuals

with oral implants without pathological changes. **Results.** The level of secretory IgA in healthy individuals (1.1 g/L) and in patients with peri-implantitis (0.52 g/L) significantly differs. In peri-implantitis, the following types of bacteria predominate in the oral microbiome: *Haemophilus parainfluenzae* (9.3%), *Fusobacterium nucleatum* (4.8%), *Porphyromonas gingivalis* (3.3%), *Veillonella dispar/parvula* (9.4%), *Haemophilus*

haemolyticus/influenzae (1.5%). **Conclusion.** A direct correlation has been identified between the level of sIgA in saliva and the diversity of microorganisms in the oral cavity of the subjects examined.

Key words: peri-implantitis, microbiome, sIgA, saliva, 16S rRNA metagenomic sequencing

ВВЕДЕНИЕ

Все больше исследований показывает, что бактерии полости рта, связанные с пародонтитом, могут способствовать развитию периимплантита [1]. Как и у естественных зубов, наружная часть зубных имплантатов, выступающая в полость рта, является средой для микробной адгезии и образования биопленки. На ранних стадиях колонизации эти бактериальные сообщества очень похожи на сообщества в здоровых участках пародонта, но с меньшим разнообразием [2–4]. Поскольку периимплантные ткани более восприимчивы к эндогенным инфекциям полости рта, понимание экологических факторов, лежащих в основе микробиологического патогенеза периимплантита, имеет решающее значение для разработки улучшенных стратегий профилактики, диагностики и лечения [5, 6].

Адгезия микроорганизмов связана с факторами колонизационной резистентности ротовой полости, в том числе с содержанием иммуноглобулинов классов А, М и G. Иммуноглобулины являются белками с протективными свойствами, связывающими антигенные детерминанты в Fab-центрах антител [7].

Для поддержания физиологического равновесия между микроорганизмами ротовой полости и гуморальными иммунными факторами должно существовать равновесие, которое не всегда соблюдается, поскольку эти иммунные факторы нередко нарушаются вследствие размножения и ускоренного развития микробных агентов, а также из-за снижения концентрации ключевого иммуноглобулина на поверхностях слизистых оболочек секреторного иммуноглобулина А (sIgA). sIgA относится к преобладающим иммуноглобулинам слизистых оболочек, особенно в слюне, и считается основным специфическим защитным механизмом в полости рта, отличается устойчивостью к действию протеолитических ферментов ротовой полости. sIgA состоит из двух пар полипептидных цепей, соединенных дисульфидными связями, что увеличивает потенциал данного иммуноглобулина за счет четырех Fab-центров в молекуле антитела.

Появление технологий секвенирования нового поколения, в частности применяемых к ампликонам гена 16S рибосомальной РНК, позволило получить комплексную таксономическую характеристику периимплантных бактериальных сообществ в медицинских целях.

Учитывая, что исследования показывают значительную роль в местной иммунной защите слизистых концентрации sIgA [8, 9], целью данного исследования было изучение микробиома полости рта и сопоставление их с показателями sIgA у пациентов со стабильными имплантатами и с периимплантитом.

FOR CITATION:

Burlakova L.A., Gizinger O.A., Muraev A.A., Delidova E.V., Ivanov S.Yu., Dymnikov A.B. Correlation of oral microbiota composition and sIgA in healthy individuals and patients with peri-implantitis. *Clinical Dentistry (Russia)*. 2024; 27 (4): 82—88 (In Russian). DOI: 10.37988/1811-153X_2024_4_82

МАТЕРИАЛЫ И МЕТОДЫ

В исследовании участвовали 18 здоровых людей с дентальными имплантатами, установленными и запро-тезированными более 1 года назад, и 18 пациентов с периимплантитом (К10.2). Критерии не включения: сопутствующие заболевания основных органов и систем (респираторные, сердечно-сосудистые, эндокринные, аутоиммунные); злокачественные новообразования; инфекционные заболевания (ВИЧ, сифилис, гепатит, туберкулез); беременность; наркологическая зависимость, алкоголизм.

Изучали содержание секреторного sIgA смешанной слюны, как одного из основных факторов антимикробной резистентности полости рта. Концентрацию sIgA определяли методом твердофазного ИФА с помощью тест-систем «IgA секреторный-ИФА-БЕСТ», «IgA-ИФА-БЕСТ» (Россия) с чувствительностью 0,35 мг/л в диапазоне до 20 мг/л. Оптическую плотность конечного продукта ферментативной реакции определяли с помощью иммуноферментного анализатора Stat Fax 2100 (Awareness Tech, США) при длине волны 492 нм. По результатам измерения по значениям оптической плотности в лунках с известным количеством внесленного стандарта строили калибровочную кривую, впоследствии с ее использованием подсчитывали концентрацию sIgA в образцах.

В соответствии с поставленной целью проводили метагеномное секвенирование биологического образца слюны методом 16s рРНК. Тотальную ДНК выделяли из образцов, подвергнутых гомогенизации в лизирующем растворе со стеклянными шариками. Далее ДНК микроорганизмов осаждали на колонках (Qiagen, США) в соответствии с рекомендациями производителя. Библиотеки для секвенирования 16s ДНК были подготовлены в соответствии с протоколом Illumina по подготовке 16s метагеномных библиотек для секвенирования (Part #15044223 Rev. B). Для амплификации целевого фрагмента гена 16s рРНК с помощью рекомендованных праймеров для области V3—V4 использовали 5 нг общей ДНК на образец. Проводили 25 циклов полимеразной цепной реакции (ПЦР) с использованием смеси КАРА HiFi HotStart ReadyMix (2×). Полученный ПЦР-продукт очищали с помощью контейнеров SPRI. Индексацию ампликонов проводили с использованием КАРА HiFi HotStart ReadyMix (2×) (Roche Diagnostics, Швейцария) и набора Nextera XT Index Kit (Illumina, США). Полученные библиотеки обрабатывали на платформе Illumina MiSeq.

Для каждого исследования слюну собирали утром, натощак, до чистки зубов, в пластмассовую пробирку

типа Эппендорф с плотной крышкой. Образцы замораживали при температуре -18°C . Когда были набраны все образцы их отвозили в лабораторию «Гемотест»

Таблица 1. Состав микробиоты полости рта (основных родов бактерий) по данным секвенирования 16S рРНК (в %)

Table 1. Composition of the oral microbiota (main bacterial genera) based on 16S rRNA sequencing data (in %)

Род	Пациенты с периимплантитом	Здоровые люди
<i>Acinetobacter</i>	0,03±0,02	0,04*
<i>Actinomyces</i>	2,56±1,61	0,80*
<i>Alloprevotella</i>	1,27±1,33	7,36*
<i>Atopobium</i> *	0,50	0,08
<i>Bergeyella</i>	0,04*	0,50±0,31
<i>Campylobacter</i>	0,73*	0,45±0,22
<i>Candidatus Saccharimonas</i> *	0,10	0,05
<i>Capnocytophaga</i>	1,95±2,04	0,71*
<i>Cardiobacterium</i> *	0,06	0,06
<i>Comamonas</i> *	0,03	0
<i>Corynebacterium</i> *	0,15	0,17
<i>Deinococcus</i> *	0,01	0
<i>Dialister</i> *	0,31	0,02
<i>Fusobacterium</i>	7,72±4,04	5,31*
<i>Gemella</i>	2,60±3,16	3,85*
<i>Granulicatella</i>	1,16±1,15	0,67±0,12
<i>Haemophilus</i>	10,06±8,64	15,18±6,49
<i>Kingella</i> *	0,05	0,07
<i>Lachnoanaerobaculum</i> *	0,49±0,34	0,15±0,13
<i>Lentimicrobium</i>	0,05±0,06	0,11*
<i>Leptotrichia</i>	2,31±1,77	0,84*
<i>Megasphaera</i> *	0,18	1,91
<i>Mycoplasma</i> *	0,17	0,01
<i>Neisseria</i>	3,61±3,10	4,45±3,28
<i>Oribacterium</i> *	0,14	0,18
<i>Parvimonas</i>	0,27±0,24	0,06*
<i>Peptostreptococcus</i>	0,19±0,15	0,06*
<i>Porphyromonas</i>	4,31±3,92	3,23±3,12
<i>Prevotella</i>	19,19±6,88	5,05*
<i>Prevotellaceae UCG-001</i> *	0,04	0,03
<i>Rothia</i> *	2,13	3,65
<i>Selenomonas</i> *	0,30	0,24
<i>Solobacterium</i>	0,20±0,17	0,08*
<i>Stomatobaculum</i>	0,28±0,26	0,14*
<i>Streptococcus</i>	14,46±3,72	18,79*
<i>Tannerella</i> *	0,48	0,10
<i>TM7x1</i>	0,88±0,89	0,23*
<i>Treponema</i>	0,40±0,23	0,05*
<i>Unclassified</i>	1,53±1,30	0,55*
<i>Veillonella</i>	7,89±4,54	4,39*

Примечание. * — распределение данных отличается от нормального, приведены медианные значения.

(Москва) для исследования иммуноглобулинов. Секвенирование образцов проводили в генетической лаборатории «Сербалаб» (Санкт-Петербург).

На первом этапе статистической обработки данных проверяли распределение данных в группах методом Шапиро—Уилка. Учитывая небольшое количество пациентов в группах ($n=18$) для межгруппового сравнения использовали тест Манна—Уитни. Направление и силу корреляционной связи между двумя количественными показателями оценивали с помощью коэффициента корреляции Пирсона (при нормальном распределении сопоставляемых показателей) и коэффициента ранговой корреляции Спирмена (при распределении, отличном от нормального). Прогностическую модель, характеризующую зависимость количественной переменной от факторов, разрабатывали методом линейной регрессии. Различия считались статистически значимыми при $p<0,05$.

РЕЗУЛЬТАТЫ

У здоровых людей наблюдается преобладание рода *Streptococcus* (18,79%) — грамположительных бактерий, играющих важную роль в нормобиоте полости рта, но некоторые виды могут привести к развитию кариеса зубов и других заболеваний. Также отмечается род *Haemophilus* (15,18%) — это грамотрицательные бактерии, которые могут входить в состав нормальной микробиоты, однако в определенных условиях они способны вызывать респираторные инфекции и другие патологии, род *Veillonella* (4,39%) — грамотрицательные анаэробы, которые являются стабилизирующим компонентом микробиоценоза. Далее можно отметить *Gemella* (3,85%) — грамположительные бактерии, часто встречающиеся в здоровой полости рта, но при определенных условиях они могут способствовать развитию эндокардита и других серьезных патологий у пациентов с сердечно-сосудистыми заболеваниями. Также наблюдаются *Alloprevotella* (7,36%) — анаэробные грамотрицательные бактерии, связанные с заболеваниями десен, такими как периодонтит и периимплантит, способствующие инфекционным процессам. Наконец, *Fusobacterium* (5,31%) — анаэробные грамотрицательные бактерии также ассоциируются с заболеваниями пародонта и могут участвовать в развитии периимплантита из-за их способности образовывать биопленки и синергически взаимодействовать с другими патогенами, *Porphyromonas* (3,23%) — один из основных патогенов заболеваний пародонта и связанных с имплантатами воспалений. *Atopobium* (0,08%) менее известный род, который может участвовать в различных видах инфекций (табл. 1).

Напротив, у пациентов с периимплантитом преобладали представители рода *Prevotella* (19,19%) — это самый высокий уровень присутствия, что может указывать на их важную роль в патогенезе периимплантита, далее следовал род *Streptococcus* (14,46%), также играющий важную роль в развитии воспалительных процессов. Присутствовали *Veillonella* (7,89%), *Fusobacterium*

(7,72%), *Porphyromonas* (4,31%), их наличие свидетельствует о воспалительной реакции у пациентов с периимплантитом. Представители родов *Gemella*, *Granulicatella* и *Actinomyces* присутствовали в более низких концентрациях, указывая на их менее доминирующую роль в сообществе микроорганизмов (см. табл. 1).

При сравнении видового состава микроорганизмов у здоровых людей и у пациентов с периимплантитом выявлены следующие особенности. *Prevotella melaninogenica* у здоровых людей встречалась с большей частотой, чем у пациентов с периимплантитом (12,2 против 9,3%). Виды рода *Streptococcus* (12,2% для сгруппированных видов как *anginosus/cristatus/infantis/mitis/oralis/pneumoniae/pseudopneumoniae/sanguinis/timonensis*) присутствовали в большем количестве. Эти бактерии известны своей ролью в составе нормальной микрофлоры ротовой полости, а также при определенных условиях в развитии кариеса и других стоматологических заболеваний. Наряду с микроорганизмами, участвующими в поддержании нормальной микрофлоры, выявлены патогенные бактерии. Например виды *Neisseria*, включая возбудителя менингита *N. meningitidis*, чаще встречался у пациентов с периимплантитом (9,3%; $p < 0,05$), что может быть связано с патогенезом заболевания. Доля *Fusobacterium nucleatum* при периимплантите увеличена до 4,8% против 1,1% у здоровых, что подтверждает его роль в инфекционных процессах заболеваний полости рта. Доля *Porphyromonas gingivalis* значительно увеличена у пациентов с периимплантитом — 3,4% по сравнению со здоровыми пациентами (рис. 1). Важность изучения обусловлена тем, что *Porphyromonas gingivalis* известен своей ассоциацией с пародонтитом и другими воспалительными заболеваниями полости рта [10].

Рассматривая количество sIgA у здоровых людей и у пациентов с периимплантитом было выявлено следующее: проверка нормальности

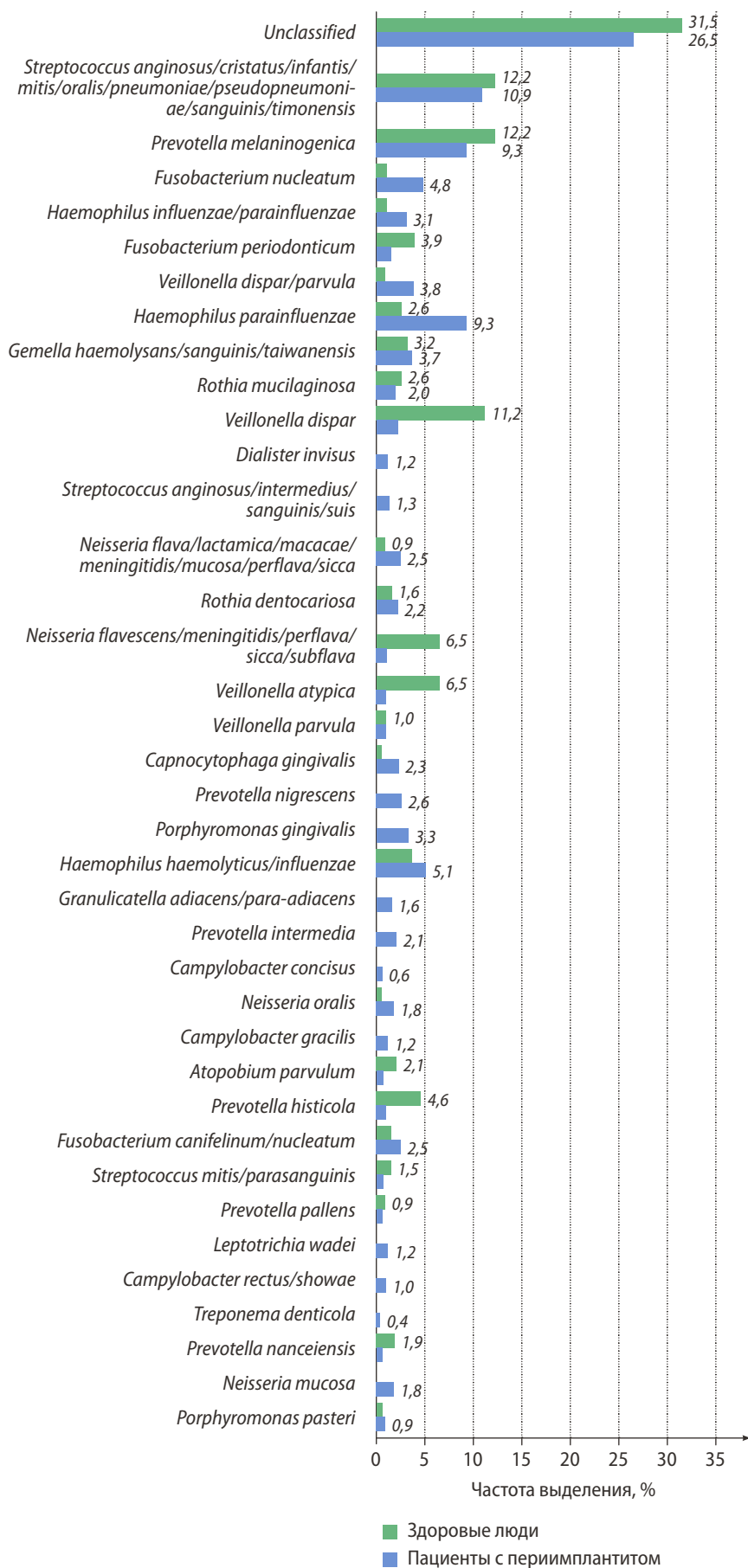


Рис. 1. Сравнение видов бактерий у пациентов с периимплантитом и у здоровых людей (в %)
Fig. 1. Chart comparing bacterial species in patients with peri-implantitis and healthy patients (in %)

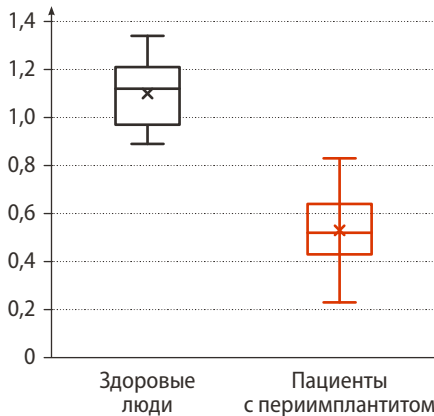


Рис. 2. Концентрация sIgA у здоровых людей и пациентов с периимплантитом
Fig. 2. Level of sIgA in healthy individuals and patients with peri-implantitis

Таблица 2. Результаты корреляционного анализа взаимосвязи уровня sIgA и количества родов микроорганизмов у здоровых людей и у пациентов с периимплантитом

Table 2. Results of the correlation analysis of the relationship between sIgA levels and the number of microbial genera in healthy individuals and patients with peri-implantitis.

Показатель	Здоровые люди	Пациенты с периимплантитом	<i>p</i>
Коэффициент корреляции	0,674	0,726	0,002
Сила корреляционной связи по шкале Чеддока	Заметная	Высокая	0,001

Коэффициенты 73,53 и 76,004 указывают на наклон регрессионных линий. Таким образом, при увеличении уровня sIgA на 1 г/л количество родов у здоровых и больных возрастает соответственно на 73,53 и 76,004. Коэффициенты 24,462 и 21,9 являются свободными членами (интерцептами) уравнений, представляют собой оценку количества родов бактерий при нулевом уровне sIgA для каждой группы.

Для больных с периимплантитом коэффициент детерминации $R^2=53,5\%$. Это означает, что 53,5% вариативности числа родов бактерий у больных с периимплантитом может быть объяснено изменениями уровня sIgA. Это свидетельствует о значительной, но не полной зависимости количества родов бактерий от уровня sIgA.

Эта зависимость подтверждает теорию о том, что иммунные факторы в слюне могут влиять на биоразнообразие микробиома полости рта.

ОБСУЖДЕНИЕ

В настоящее время большое внимание уделяется проблемам местного иммунитета полости рта и его взаимосвязи с развитием заболеваний пародонта. Корреляция между воспалением мягких тканей и кости вокруг имплантатов, местным иммунитетом и составом микробиоты полости рта до конца не изучена. Секреторный IgA, содержащийся в слюне, а также его количество

распределения с использованием критерия Шапиро—Уилка показала, что значения уровней sIgA у обеих групп распределены нормально ($p=0,22$; для пациентов с периимплантитом $p=0,81$). При сравнении уровней sIgA между здоровыми людьми и пациентами согласно критерию Манна—Уитни $U=324$ ($p<0,01$). Это значение указывает на наличие статистически значимого различия между двумя группами (рис. 2).

Корреляционный анализ показал заметную силу взаимосвязи уровня sIgA и разнообразия родов у здоровых пациентов, и высокую у пациентов с периимплантитом (табл. 2)

При оценке связи разнообразия родов бактерий у здоровых пациентов и пациентов с периимплантитом и sIgA была установлена высокая статистически значимая корреляционная прямая связь, описываемая уравнением парной линейной регрессии:

$$y_1=76,004x_1+21,9 \text{ и } y_2=73,53x_2+24,462,$$

где y_1 и y_2 — количество родов у пациентов с периимплантитом и у здоровых людей, x_1 и x_2 — средняя концентрация sIgA у пациентов с периимплантитом и у здоровых людей соответственно.

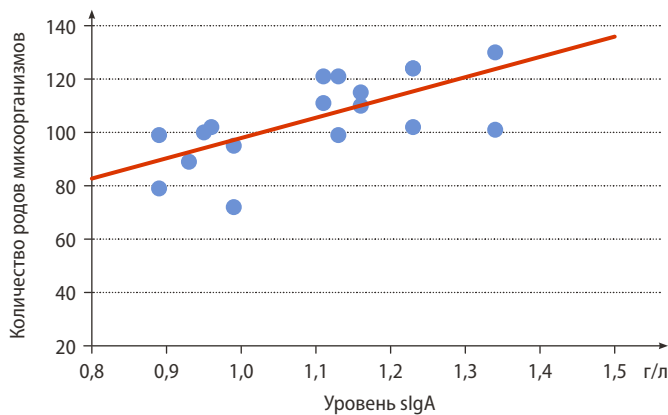


Рис. 3. Зависимость количества родов бактерий от концентрации sIgA у здоровых людей
Fig. 3. The dependence of the number of bacterial genera on sIgA concentration in healthy individuals

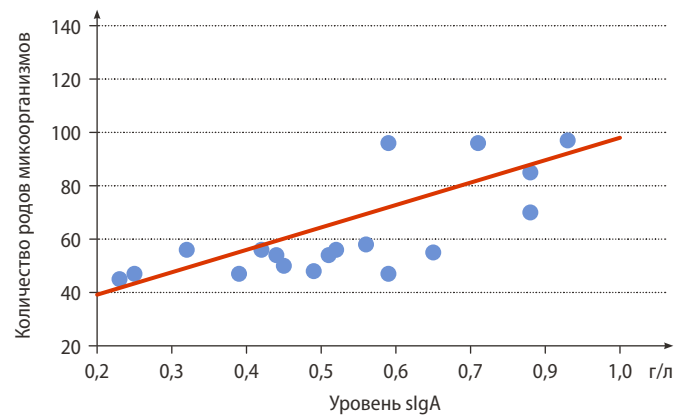


Рис. 4. Зависимость количества родов бактерий от концентрации sIgA у пациентов с периимплантитом
Fig. 4. The dependence of the number of bacterial genera on sIgA concentration in patients with peri-implantitis

в пределах физиологической нормы является одним из маркеров местного иммунитета ротовой полости.

Анализ полученных данных, позволяет отметить, что до 31,5% видов микроорганизмов у здоровых пациентов отнесено к неклассифицированным, что указывает на высокую сложность и разнообразие микробиома полости рта. Это также может свидетельствовать о наличии микроорганизмов, которые не выделяются отдельно в настоящих методиках классификации.

На основании анализа данных можно сделать вывод, что у здоровых людей в полости рта преобладают представители определенных родов бактерий, такие как *Haemophilus*, *Veillonella*, *Streptococcus*, *Gemella*, *Alloprevotella*; они играют важную роль в поддержании баланса микрофлоры. Однако при определенных условиях эти бактерии могут способствовать развитию различных заболеваний: респираторных инфекций, кариеса, эндокардита, заболеванию десен и периимплантита. У здоровых людей преобладают аэробные и факультативно анаэробные виды бактерий, такие как *Streptococcus spp.*, *Actinomyces spp.* и *Neisseria spp.* (см. табл. 1). В частности, *Streptococcus sanguinis* и *Streptococcus mitis* являются доминирующими видами, которые способствуют образованию защитной биопленки на зубах и деснах [11].

У пациентов с периимплантитом, наоборот, преобладают представители других родов бактерий (*Prevotella*, *Streptococcus*, *Veillonella*, *Fusobacterium*, *Porphyromonas*), которые могут быть связаны с развитием воспалительных процессов и осложнений после имплантации. Доля неопределенных микроорганизмов (26,5%) меньше у пациентов с периимплантитом по сравнению со здоровыми людьми.

При периимплантите также наблюдается изменение видового состава микробиома в полости рта. Так, S.C. Cortelli и соавт. (2012) показали, что у пациентов с периимплантитом вероятность заражения *P. gingivalis* была в 2 раза выше, что является статистически значимой [12]. В проведенном нами исследовании присутствие бактерий *Porphyromonas gingivalis* увеличено на 3,3%. X. Gao и соавт. (2018) в своем исследовании пришли к выводу, что при периимплантите, помимо прочих микроорганизмов, наблюдается увеличение вероятности появления *F. nucleatum* в 1,5 раза со статистически значимой разницей [13]. В нашем исследовании содержание *F. nucleatum* увеличивается до 4,8% против 1,1% у людей со стабильными имплантатами. S.B. Mangalekar и соавт. (2024) обнаружили 3-кратное повышение содержания *Haemophilus parainfluenzae* в смешанной слюне при периимплантите по сравнению со здоровыми людьми [14], что подтвердилось и в нашем исследовании: доля *Haemophilus parainfluenzae* у пациентов с периимплантитом возрастает до 9,3%, что на 6,7% выше, чем у здоровых людей.

Также по результатам анализов повышены уровни *Veillonella dispar/parvula* — на 9,4%, а также *Haemophilus haemolyticus/influenzae* — на 1,5% (см. рис. 1).

С.П. Корочанская и соавт. (2014) пришли к выводу, что вторичная адентия приводит к ослаблению

антибактериальной функции ротовой жидкости и способствует развитию вторичной иммунной недостаточности — об этом свидетельствуют нарушения показателей локального иммунитета и неспецифической резистентности (падает содержание sIgA) [8]. В проведенном нами исследовании у пациентов с периимплантитом наблюдается уменьшение разнообразия микробиоты, что может быть связано с изменением pH, наличием воспалительных процессов и снижением иммунного ответа. Выявленные микробиологические особенности отражают доминирование более патогенных микроорганизмов в микробиоме у пациентов с периимплантитом и свидетельствуют о нарушении баланса микробиоты полости рта.

Наблюдаемое изменение в микробиоме пациентов с периимплантитом отражает характерное для воспалительных заболеваний смещение баланса между патогенными и комменсальными микроорганизмами. Повышенный уровень IgA может указывать на сильный иммунный ответ на патоген, тогда как пониженный уровень IgA указывают на снижение иммунитета слизистой оболочки, поскольку именно жидкости ротовой полости являются той средой, в которой разворачиваются иммуннопатологические процессы, взаимодействие антигенов с антителами при воспалительных процессах [11, 15, 16].

Исходя из представленных выше графиков можно сделать вывод, что уровень sIgA в слюне у здоровых пациентов существенно выше, чем у пациентов с периимплантитом, а также что микробиологический профиль полости рта у здоровых пациентов и пациентов с периимплантитом существенно различается. У пациентов с периимплантитом происходит увеличение численности патогенных анаэробов, что указывает на наличие воспалительного процесса и риск осложнений, связанных с имплантацией.

Статистически значимая прямая связь между уровнем sIgA и разнообразием родов может подтверждать гипотезу о том, что высокий уровень sIgA может сигнализировать балансе факторов, поддерживающих здоровье полости рта. Это можно связать с ролью этого иммуноглобулина в поддержании целостности микробиома полости рта, предотвращая чрезмерное размножение патогенных микроорганизмов, что снижает риск воспалительных заболеваний. Возможно, низкий уровень sIgA группе с периимплантитом отражает реакцию организма на патологические процессы, включая дисбаланс микробиома, приводящий к заболеваниям полости рта. Наблюдаемая зависимость указывает на роль sIgA как защитного барьера против проникновения патогенов через мукозальные оболочки. В дальнейшем модуляция уровней sIgA может стать стратегией для управления состоянием микробиома полости рта и предотвращения его негативного воздействия на организм. Подходы к нормализации уровня sIgA, коррекции микробиоты полости рта через диету, пробиотическую терапию, иммуномодулирующие подходы могли бы оказать положительное влияние на здоровье полости рта.

ЗАКЛЮЧЕНИЕ

Уровень секреторного IgA у здоровых людей (1,1 г/л) и у пациентов с периимплантитом (0,52 г/л) отличается в среднем в 2 раза. При периимплантите в микробиоме полости рта преобладают такие виды, как *Haemophilus parainfluenzae* — 9,3% (их количество превышает по сравнению со здоровыми на 6,7%), *Fusobacterium nucleatum* при периимплантите также увеличен (4,8 против 1,09% у здоровых), *Porphyromonas gingivalis* (на 3,3%), *Veillonella dispar/parvula* (на 9,4%), *Haemophilus haemolyticus/influenzae* (на 1,5%).

Коэффициент корреляции между уровнем sIgA и разнообразием родов бактерий у пациентов с периимплантитом подчеркивает высокую прямую связь. Это подтверждается значимостью с $p=0,001$, что может говорить о влиянии на биоразнообразие микробиома полости рта уровня секреторного IgA.

Конфликт интересов. Авторы декларируют отсутствие конфликта интересов.

Поступила: 22.09.2024 **Принята в печать:** 29.10.2024

Conflict of interests. The authors declare no conflict of interests.
Received: 22.09.2024 **Accepted:** 29.10.2024

ЛИТЕРАТУРА / REFERENCES:

- Hosseini Hooshar M., Badkoobeh A., Kolahdouz S., Tadayonfard A., Mozaffari A., Nasiri K., Salari S., Safaralizadeh R., Yasamineh S. The potential use of nanozymes as an antibacterial agents in oral infection, periodontitis, and peri-implantitis. — *J Nanobiotechnology*. — 2024; 22 (1): 207. [PMID: 38664778](#)
- Kensara A., Saito H., Mongodin E.F., Masri R. Microbiological profile of peri-implantitis: Analyses of peri-implant microbiome. — *J Prosthodont*. — 2024; 33 (4): 330—339. [PMID: 37527556](#)
- Di Spirito F., Giordano F., Di Palo M.P., D'Ambrosio F., Scognamiglio B., Sangiovanni G., Caggiano M., Gasparro R. Microbiota of peri-implant healthy tissues, peri-implant mucositis, and peri-implantitis: A comprehensive review. — *Microorganisms*. — 2024; 12 (6): 1137. [PMID: 38930519](#)
- Chen S., He F., Cheng X. Analysis of subgingival bacterial and fungal diversity in patients with peri-implantitis based on 16sRNA and internal transcribed spacer sequencing. — *Future Microbiol*. — 2024; 19: 397—411. [PMID: 38047905](#)
- Belibasakis G.N., Manoil D. Microbial Community-Driven Etiopathogenesis of Peri-Implantitis. — *J Dent Res*. — 2021; 100 (1): 21—28. [PMID: 32783779](#)
- Al-Ahmad A., Karygianni L., Schulze Wartenhorst M., Bächle M., Hellwig E., Follo M., Vach K., Han J.S. Bacterial adhesion and biofilm formation on yttria-stabilized, tetragonal zirconia and titanium oral implant materials with low surface roughness — an in situ study. — *J Med Microbiol*. — 2016; 65 (7): 596—604. [PMID: 27093630](#)
- Ustianowska K., Ustianowski Ł., Bakinowska E., Kielbowski K., Szostak J., Murawka M., Szostak B., Pawlik A. The Genetic Aspects of Periodontitis Pathogenesis and the Regenerative Properties of Stem Cells. — *Cells*. — 2024; 13 (2): 117. [PMID: 38247810](#)
- Корочанская С.П., Гизей Е.В., Совмиз М.М., Горкунова А.Р. Составление компонентов антирадикальной и антибактериальной защиты ротовой жидкости при вторичной адентии. — *Международный журнал прикладных и фундаментальных исследований*. — 2014; 2—1: 93—97. [Korochanskaya S.P., Gizey E.V., Sovmiz M.M., Gorkunova A.R. State of the components of antiradical and antibacterial protection of the oral fluid in secondary adentia. — *International Journal of Applied and Fundamental Research*. — 2014; 2—1: 93—97 (In Russian)]. [eLibrary ID: 21211969](#)
- Nosova M., Latif I., Kraeva L., Khamdulaeva G., Sharov A., Kopetskiy I., Eremin D., Postnikova E., Postnikov M. Antibacterial, anti-adhesive and anti-biofilm-forming activity of plant complexes against periodontopathogenic bacteria in vitro. — *Bulletin of Russian State Medical University*. — 2023; 4: 82—89. [DOI: 10.24075/brsmu.2023.029](#)
- Zou H., Zhou N., Cheng X., Qiu Y., Hou W., Sun J. Gingipains are the important virulence factors of *Porphyromonas gingivalis* downregulating B10 cells. — *Mol Oral Microbiol*. — 2023; 38 (4): 275—288. [PMID: 37006135](#)
- Archilla A.R., Palma-Casiano B. Changes in the oral microbiota induced by peri-implantitis: A Meta-Analysis. — *Journal of Inflammatory Diseases*. — 2024; 25 (4): 241—50. [DOI: 10.32598/JID.25.4.1](#)
- Cortelli S.C., Cortelli J.R., Romeiro R.L., Costa F.O., Aquino D.R., Orzechowski P.R., Araújo V.C., Duarte P.M. Frequency of periodontal pathogens in equivalent peri-implant and periodontal clinical statuses. — *Arch Oral Biol*. — 2013; 58 (1): 67—74. [PMID: 23127822](#)
- Gao X., Zhou J., Sun X., Li X., Zhou Y. Diversity analysis of subgingival microbial bacteria in peri-implantitis in Uygur population. — *Medicine (Baltimore)*. — 2018; 97 (5): e9774. [PMID: 29384870](#)
- Mangalekar S.B., Sultana M., Mulay A., Vaddalapu H., Newaskar D.P., Bacha S., Manek P.V., Desai P. Analysis of microbiological profiles of Indian patients with peri-implantitis and periodontitis. — *Bioinformation*. — 2024; 20 (6): 615—619. [PMID: 39131522](#)
- Ancuța D.L., Alexandru D.M., Crivineanu M., Coman C. Induction of experimental peri-implantitis with strains selected from the human oral microbiome. — *Biomedicine*. — 2024; 12 (4): 715. [PMID: 38672071](#)
- Shaxnoza T., Najmiddinovich S.N. The role of aerobic and anaerobic microflora in the development of dental mucositis and dental peri-implantitis. — *European International Journal of Multidisciplinary Research and Management Studies*. — 2024; 4 (06): 38—44. [DOI: 10.55640/eijmrms-04-06-07](#)

DOI: 10.37988/1811-153X_2024_4_89

[А.В. Дешев](#)¹,

зав. лабораторией цифровой стоматологии

[М.Ш. Мустафаев](#)¹,

д.м.н., профессор, зав. кафедрой ортопедической стоматологии, директор Института стоматологии и челюстно-лицевой хирургии

[Р.Ш. Гветадзе](#)²,

д.м.н., профессор, член-корр. РАН, директор НИЦ стоматологии

[Т.В. Царева](#)²,

к.м.н., доцент кафедры микробиологии, вирусологии, иммунологии

[М.С. Антипов](#)³,

аспирант

[П.М. Бажин](#)³,

д.т.н., зам. директора

[С.Д. Арутюнов](#)²,

д.м.н., профессор, зав. кафедрой цифровой и ортопедической стоматологии

¹ КБГУ, 360004, Нальчик, Россия² Российский университет медицины, 127006, Москва, Россия³ Институт структурной макрокинетики и проблем материаловедения им. А.Г. Мержанова РАН, 142432, Черноголовка, Россия**ДЛЯ ЦИТИРОВАНИЯ:**

Дешев А.В., Мустафаев М.Ш., Гветадзе Р.Ш., Царева Т.В., Антипов М.С., Бажин П.М., Арутюнов С.Д. Влияние щелочных дезинфектантов на микробную адгезию и антикоррозионные свойства медицинских инструментов из нержавеющей стали с металлокерамическими покрытиями. — *Клиническая стоматология*. — 2024; 27 (4): 89—97. DOI: 10.37988/1811-153X_2024_4_89

Влияние щелочных дезинфектантов на микробную адгезию и антикоррозионные свойства медицинских инструментов из нержавеющей стали с металлокерамическими покрытиями

Реферат. Разработка современных технологий дезинфекции и стерилизации инструментов медицинского назначения является крайне актуальной задачей, что определяется агрессивным воздействием используемых физических и химических агентов. Для повышения срока службы инструментов медицинского назначения в последние годы применяются защитные покрытия на основе нитрида титана, которые существенно повышают стоимость изделия по сравнению с аналогами без покрытия. **Цель исследования** — сравнительная оценка коррозионной стойкости образцов с защитными покрытиями под влиянием щелочных дезинфектантов с учетом оценки применения оригинальной методики микробной адгезии и конфокальной электронной микроскопии в эксперименте *in vitro*. **Материалы и методы.** Исследовали варианты формирования оптимальных металлокерамических покрытий, устойчивых к коррозионному действию дезинфектантов на основе TiC-NiCr, с использованием метода электроискрового лигирования для образцов стоматологических инструментов. Были использованы щелочные дезинфектанты «Венделин», «Мегадез Орто», «Трилокс» отечественного производства. Для контроля эффекта дезинфектантов до и после воздействия проводили стандартное исследование микробной адгезии со штаммами *S. aureus*, *B. cereus*, *C. albicans*, *C. glabrata*. Шероховатость и рельеф поверхности оценивали с помощью сканирующей электронной микроскопии. **Результаты.** Установлено, что сформированные защитные покрытия не подвергаются коррозии при воздействии изучаемых растворов ДС при комнатной температуре. Напротив, на контрольных образцах (без покрытия) определяли увеличение микробной адгезии и признаки, указывающие на деструкцию и коррозию, зависящие от концентрации ДС. Оптимальные результаты по показателям микробной адгезии *S. aureus* и *C. albicans* были получены с III образцом ($R_a=3,26$ мкм), и, напротив, худшие показатели оказались у IV образца, который отличался самой значительной толщиной (40 мкм) и степенью шероховатости покрытия ($R_a=3,73$ мкм). **Заключение.** Защитные покрытия из твердых растворов на основе железа: Fe₂₄₁Ti₉, Fe₄₇C₃, Cr-Ni-Fe-C и упрочняющей фазы карбида титана TiC на поверхности образцов обеспечивают их коррозионную стойкость при воздействии рабочими растворами щелочных ДС, а при использовании ДС «Трилокс» также концентратом.

Ключевые слова: дезинфектанты, микробная адгезия, коррозия, медицинские инструменты, металлокерамические покрытия, сканирующая электронная микроскопия

[A.V. Deshev](#)¹,

head of the Digital Dentistry Lab

[M.Sh. Mustafayev](#)¹,

Doctor of Science in Medicine, full professor of the Prosthodontics Department, director of the Dentistry and maxillofacial surgery Institute

[R.Sh. Gvetadze](#)²,

Russian Academy of Science corresponding member, Doctor of Science in Medicine, professor, Director of the Dental Research Institute

Effect of alkaline disinfectants on microbial adhesion and anticorrosion properties of stainless steel medical instruments with cermet coatings

Abstract. The development of modern technologies for disinfection and sterilization of medical instruments is an extremely urgent task, which is determined by the aggressive effects of the physical and chemical agents used. In recent years, titanium nitride-based protective coatings have been used to increase the life of medical instruments, which significantly increase the cost of the product compared to uncoated counterparts. **The purpose of the study** is to compare the corrosion resistance of samples with protective coatings under the influence of alkaline disinfectants, taking into account the assessment of the use of the original microbial adhesion technique and confocal

T.V. Tsareva²,

PhD in Medical Sciences, associate professor of the Microbiology, virology, immunology Department

M.S. Antipov³,

postgraduate

P.M. Bazhin³,

Doctor of Science in Engineering, vice-director

S.D. Arutyunov²,

Doctor of Science in Medicine, full professor of the Digital dentistry and prosthodontics Department

¹ Kabardino-Balkarian State University, 360004, Nalchik, Russia

² Russian University of Medicine, 127006, Moscow, Russia

³ Merzhanov Institute of Structural Macrokinetics and Materials Science of the Russian Academy of Sciences, 142432, Chernogolovka, Russia

electron microscopy in an in vitro experiment. **Materials and methods.** Options for forming optimal cermet coatings of TiC-NiCr-based corrosion-resistant disinfectants using the electrospark ligation method for dental instrument samples were investigated. Have been used alkaline disinfectants "Wendelin", "Megadez Orto", "Trilox" of domestic production were used. To control the effect of disinfectants before and after exposure, a standard microbial adhesion study was performed with strains of *S. aureus*, *B. cereus*, *C. albicans*, *C. glabrata*. Surface roughness and topography were evaluated by scanning electron microscopy. **Results.** It was found that the formed protective coatings are not subject to corrosion when exposed to the studied ET solutions at room temperature. In contrast, the control samples (uncoated) showed an increase in microbial adhesion and signs indicating degradation and corrosion dependent on the concentration of ET. Optimal results for the microbial adhesion of *S. aureus* and *C. albicans* were obtained with sample 3 ($R_a=3.26 \mu\text{m}$), and on the contrary, the worst results were obtained with sample 4, which had the most significant thickness ($40 \mu\text{m}$) and the degree of roughness of the coating ($R_a=3.73 \mu\text{m}$). **Conclusion.** Protective coatings made of solid solutions based on iron: Fe₂₄₁Ti, Fe₄₇C₃, Cr-Ni-Fe-C and the strengthening phase of titanium carbide TiC on the surface of samples ensure their corrosion resistance when exposed to working solutions of alkaline ET, and when using ET "Trilox" also with concentrate.

Key words: disinfectants, microbial adhesion, corrosion, medical instruments, cermet coatings, scanning electron microscopy

FOR CITATION:

Deshev A.V., Mustafayev M.Sh., Gvetadze R.Sh., Tsareva T.V., Antipov M.S., Bazhin P.M., Arutyunov S.D. Effect of alkaline disinfectants on microbial adhesion and anticorrosion properties of stainless steel medical instruments with cermet coatings. *Clinical Dentistry (Russia)*. 2024; 27 (4): 89—97 (In Russian). DOI: 10.37988/1811-153X_2024_4_89

ВВЕДЕНИЕ

Санитарно-противоэпидемиологические мероприятия являются серьезной проблемой медицинских организаций, осуществляющих прием стоматологических пациентов. Особую важность придает дезинфекции стоматологических инструментов, которую должны проводить с использованием средств и режимов очистки и дезинфектантов, регламентированных ОСТ 42-21-2-85, а также препаратов нового поколения, к которым относятся современные щелочные дезинфектанты, согласно инструкциям по применению, утвержденным Министерством здравоохранения Российской Федерации [1].

В настоящее время в стоматологической практике предпочтение отдается химической дезинфекции — обработке стоматологического инструментария методом погружения в раствор с целью удаления или уничтожения на нем возбудителей инфекционных болезней. Наряду с этим необходимо помнить, что дезинфекция достаточно агрессивно воздействует на поверхность стоматологического инструментария и нередко ведет к коррозии нержавеющей стали и сплавов металлов, из-за чего острые поверхности быстро тупятся, а зеркала темнеют [2, 3]. В связи с этим выбор дезинфектанта — весьма сложная и ответственная задача, успешное решение которой позволяет достичь высокой эффективности дезинфекции, значительно облегчить труд персонала, экономит время и ресурсы [4]. При нарушении протокола, сопряженного с инструкцией по применению дезинфектанта, возможны серьезные осложнения как для медицинского персонала, так и для пациента [1, 2, 5].

Разработка современных технологий дезинфекции и стерилизации инструментов медицинского назначения является крайне актуальной задачей, что определяется агрессивным воздействием используемых физических и химических агентов на материал. Следствием этого являются процессы коррозии и преждевременное изнашивание инструментов [5, 6]. Для повышения срока службы инструментов медицинского назначения (в том числе стоматологических) в последние годы применяются защитные покрытия на основе нитрида титана, которые существенно повышают стоимость изделия по сравнению с аналогами без покрытия [7—9]. Как оказалось, подобные покрытия делают инструменты внешне более привлекательными, но могут приводить к снижению прочности, частичному расслоению покрытия и ускорению процессов коррозии. Соответственно, в конечном итоге инструменты становятся негодными для употребления, а это экономически не выгодно [3, 4]. С микробиологических позиций применение таких инструментов при работе с пациентами недопустимо, так как повышенная шероховатость, формирование микротрещин и микрополостей на поверхности инструментов не позволяют гарантировать адекватный уровень стерильности даже после стерилизации [5, 10].

В связи с этим в нашем исследовании рассматривалась возможность формирования оптимальных защитных металлокерамических покрытий для стоматологических инструментов при использовании СВС-электродов на основе карбида титана (TiC) и никрома (NiCr) с применением электроискрового легирования в условиях воздействия современными дезинфицирующими средствами.

Цель исследования — сравнительная оценка коррозионной стойкости образцов с защитными покрытиями под влиянием щелочных дезинфектантов с учетом оценки применения оригинальной методики микробной адгезии и конфокальной электронной микроскопии в эксперименте *in vitro*.

МАТЕРИАЛЫ И МЕТОДЫ

Метод электроискрового легирования (ЭИЛ), использованный в настоящем исследовании для получения защитных покрытий, сочетает процессы горения и высокотемпературного сдвигового деформирования, что позволяет получить готовый материал в течение десятков секунд из исходных порошковых компонентов (рис. 1).

Для подготовки образцов был использован СВС-электрод, который состоит из упрочняющей фазы TiC и нихромовой матрицы. Известно, что при ЭИЛ материал используемого СВС-электрода и поверхность подложки плавятся, происходит их конвективное перемешивание, а при последующей кристаллизации формируются покрытия, которые состоят из упрочняющей фазы углеродсодержащего титана TiC и твердых сплавов на основе железа: Fe₂₄₁Ti₉, Fe₄₇C₃ и Cr-Ni-Fe-C [7, 11]. Полученный материал защитного покрытия обладает высокими механическими характеристиками и является биоинертным. Установлено влияние энергии разряда при ЭИЛ на шероховатость, толщину и долю карбидной фазы Ti-C в защитном покрытии [12].

Объекты исследования изготавливали электроэрозионной резкой стоматологического экскаватора. На полученных цилиндрических образцах диаметром 6 и высотой 2 мм формировали защитное покрытие по стандартной методике [7, 11]. Для формирования защитных покрытий методом ЭИЛ использовали 3 технологических режима с разной энергией генерируемого разряда — 0,1, 0,3 и 0,9 Дж (табл. 1). Всего изготовили 20 образцов, которые в зависимости от толщины защитного покрытия поделили на 4 равные группы:

- I — без покрытия (контроль);
- II — толщина покрытия 5 мкм;
- III — толщина покрытия 20 мкм;
- IV — толщина покрытия 40 мкм.

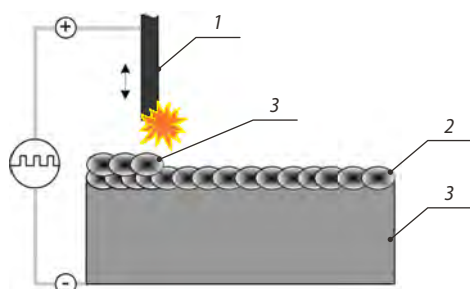


Рис. 1. Схема ЭИЛ: 1 — СВС-электрод; 2 — первый слой покрытия; 3 — обрабатываемая подложка; 4 — последующие слои покрытия
Fig. 1. EIL circuit: 1 — SHS electrode; 2 — first coating layer; 3 — substrate to be treated; 4 — subsequent coating layers

Для оценки возможных изменений технических характеристик образцы предварительно взвешивали на аналитических весах с точностью 0,1 мг, далее помещали в стеклянную колбу с раствором ДС, выдерживали заданное время (2 ч) при комнатной температуре (25 °С), извлекали, просушивали и повторно взвешивали. По разнице в весе устанавливали антикоррозионную стойкость образцов на единицу их площади. Для потенциального увеличения скорости коррозии изучаемых образцов аналогичные эксперименты проводили при максимальной температуре до 50 °С и экспозиции до 120 ч.

В качестве потенциально агрессивного химического агента, провоцирующего коррозию покрытия, использовали щелочные дезинфектанты, в составе которых содержатся производные четвертичных аммониевых соединений (ЧАС) и многоатомных спиртов (МАС):

- «Венделин» («Бозон», Москва);
- «Трилокс» («Бозон», Москва);
- «Мегадес Орто» («ВладМиВа», Белгород).

Рабочие растворы дезинфектантов готовили согласно инструкциям производителей.

Дизайн исследования включал три взаимосвязанных эксперимента:

- 1) оценка адгезии тест-штаммов микробов к исследуемым образцам для выяснения различий адгезивной активности в зависимости от используемой технологии обработки;
- 2) оценка микробной адгезии к тем же образцам после обработки дезинфектантом методом погружения в раствор;
- 3) оценка структурных (весовых) параметров образцов до и после обработки дезинфектантом.

Для контроля влияния возможных изменений поверхности образцов под действием дезинфектанта проводили стандартное исследование микробной адгезии с образцами *in vitro*, используя штаммы возбудителей внутрибольничных инфекций *Staphylococcus aureus*, *Bacillus cereus*, *Candida albicans*, *Candida glabrata* [10, 13]. Для оценки результатов исследования вычисляли индекс адгезии штамма, полученный после инкубации в течение 40 минут по сравнению с исходной концентрацией микробной взвеси нанесенной на каждый образец [12]. Характеристику поверхности до и после коррозионных испытаний с использованием ДС изучали на растровом

Таблица 1. Технологические режимы электроискрового легирования

Table 1. Electrospark alloying process modes

Показатель	Образец			
	I (контроль)	II	III	IV
Частота колебаний вибратора, Гц	160±10			
Ёмкость, мкФ	125	200	280	
Напряжение, В	—	40	50	80
Энергия разряда, Дж		0,1	0,3	0,9
Толщина защитного покрытия, мкм		5	20	40

электронном микроскопе LEO-1450 с энергодисперсионным микроанализатором INCA Energy (EDS System).

Учитывая необходимость повышения ресурса использования стоматологических инструментов с применением метода ЭИЛ проводили стандартные коррозионные испытания образцов с ДС путем их погружения в рабочий раствор от 2 ч (оптимальное время дезинфекции по инструкции) до 5 суток (120 ч) при комнатной температуре и повторно проводили оценку адгезивной активности с теми же штаммами для каждого дезинфектанта.

Статистическую обработку данных для количественных параметров проводили по критерию Манна–Уитни (достоверность при $p < 0,05$).

РЕЗУЛЬТАТЫ И ОБСУЖДЕНИЕ

Как известно, микробная адгезия зависит от ряда факторов, среди которых ведущее место занимают межмолекулярные взаимодействия, определяемые химическим составом материала (в данном случае — защитного покрытия), и шероховатость поверхности исследуемого образца, наличие полостей и впадин, в которых могут задерживаться микроорганизмы [10, 12, 13]. В нашем исследовании с увеличением энергии разряда средняя шероховатость поверхности возрастала с 2,55 до 3,73 мкм, как считается, за счет увеличения размера расплавленных капель и формирующихся затем кристаллов защитного покрытия.

При исследовании микробной адгезии к образцам до использования для тест-штамма стафилококка *S. aureus* отмечался самый низкий уровень адгезии в пределах от 0,33 до 0,38. В целом прослеживалась тенденция на увеличение индекса адгезии в зависимости от степени шероховатости защитного покрытия. Однако только с IV образцом наблюдалось достоверное увеличение значения индекса до $0,43 \pm 0,04$ ($p < 0,05$), поэтому вопрос о корреляционной зависимости между индексом адгезии и степенью шероховатости остался открытым. Существенно более высокую адгезивную активность проявили бациллы и дрожжевые грибы *Candida*. Для тест-штамма *B. cereus* значения индексов адгезии находились в пределах от 0,54 до 0,58, причем статистически

достоверных различий для разных образцов и по отношению к контролю без покрытия не выявлено. Еще более высокие индексы адгезии выявлены с тест-штаммом *C. albicans* с I и II образцом — 0,65 и 0,69 соответственно. Причем с III образцом выявлено достоверное снижение адгезии грибов до 0,55, а с IV — напротив, достоверное увеличение до 0,74 ($p < 0,05$). Для тест-штамма другого вида грибов — *C. glabrata* значения индексов адгезии находились на высоком уровне в пределах от 0,71 до 0,76, но статистически достоверных различий для разных образцов и с контролем не выявлено (табл. 2).

Таблица 2. Индекс адгезии возбудителей к образцам с разными вариантами покрытий

Table 2. Adhesion index of agents to samples with different coating options

Микроорганизм	Образец			
	I (контроль)	II (5 мкм)	III (20 мкм)	IV (40 мкм)
<i>Staphylococcus aureus</i>	0,33±0,03	0,35±0,03	0,38±0,04	0,43±0,04*
<i>Bacillus cereus</i>	0,54±0,03	0,55±0,04	0,58±0,04	0,55±0,03
<i>Candida albicans</i>	0,65±0,04	0,69±0,04	0,55±0,04*	0,74±0,04*
<i>Candida glabrata</i>	0,71±0,04	0,76±0,04	0,72±0,05	0,75±0,04

Примечание. * — статистически достоверно значимое отличие от контрольного I образца.

Таким образом, можно сделать предварительное заключение в пользу III образца, для которого получены минимальные значения индекса адгезии с большинством тест-штаммов и, напротив, худшие показатели оказались у IV образца, который отличался самой значительной толщиной и степенью шероховатости покрытия (3,73 мкм).

При применении «Венделина» отмечалось достоверное снижение индекса адгезии *S. aureus* как по сравнению с I образцом, так и по сравнению с данными до обработки у III и IV образца. Со штаммом *C. albicans* — аналогично. С бациллами *B. cereus* и грибами *C. glabrata* достоверных различий не выявлено. Вместе с тем при сравнении с исходным индексом адгезии со штаммом *S. aureus* до обработки ДС (0,33 в контроле) отмечено достоверное увеличение после обработки (0,48; табл. 3).

Таблица 3. Индекс адгезии возбудителей к образцам после обработки растворами дезинфицирующих средств «Венделин» и «Мегадез Орто»

Table 3. Adhesion index of pathogens to samples after treatment with solutions of disinfectants “Wendelin” and “Megadez Ortho”

Микроорганизм	«Венделин»				«Мегадез Орто»			
	I	II	III	IV	I	II	III	IV
<i>Staphylococcus aureus</i>	0,48±0,05*	0,38±0,05#	0,33±0,04#	0,45±0,04*	0,33±0,03	0,33±0,03	0,33±0,04	0,43±0,04*
<i>Bacillus cereus</i>	0,53±0,03	0,53±0,04	0,53±0,04	0,54±0,03	0,55±0,03	0,55±0,04	0,58±0,04	0,60±0,03
<i>Candida albicans</i>	0,71±0,04	0,65±0,04**	0,60±0,04**	0,72±0,04	0,69±0,04	0,61±0,04**	0,62±0,04**	0,72±0,04
<i>Candida glabrata</i>	0,75±0,04	0,76±0,04	0,72±0,05	0,75±0,04	0,75±0,04	0,76±0,04	0,72±0,05	0,72±0,04

Примечание. Различия статистически достоверно значимы ($p < 0,05$): * — в сравнении с контролем; # — в сравнении с индексом адгезии до обработки.

Таблица 4. Индекс адгезии возбудителей к образцам после обработки дезинфицирующим средством «Трилокс» при 50°C в течение 120 часов

Микроорганизм	Рабочий раствор (2%)				Концентрат			
	I	II	III	IV	I	II	III	IV
<i>Staphylococcus aureus</i>	0,33±0,03	0,33±0,03	0,38±0,04	0,42±0,04*	0,50±0,03**†	0,38±0,04	0,38±0,04	0,56±0,03**†
<i>Bacillus cereus</i>	0,54±0,03	0,55±0,04	0,58±0,04	0,60±0,03	0,50±0,03	0,52±0,04	0,55±0,04	0,60±0,05
<i>Candida albicans</i>	0,60±0,04	0,65±0,04	0,54±0,04	0,71±0,04*	0,74±0,04**†	0,69±0,04	0,55±0,04	0,72±0,04
<i>Candida glabrata</i>	0,71±0,04	0,76±0,04	0,75±0,05	0,72±0,04	0,66±0,04	0,66±0,04	0,69±0,05	0,75±0,04

Примечание. Различия статистически достоверно значимы ($p < 0,05$): * – в сравнении с контролем; # – в сравнении с индексом адгезии до обработки; † – в сравнении с рабочим раствором.

При применении «Мегадез Орто» со штаммом *S. aureus* отмечалось повышение индекса адгезии на IV образце по сравнению с I образцом, что, однако, статистически не отличалось от данных до обработки, то есть не связано с действием ДС. Со штаммом *C. albicans*, напротив, отмечено снижение адгезии на IV образце как по сравнению со II образцом, так и по сравнению с данными до обработки. С бациллами *B. cereus* и грибами *C. glabrata* достоверных отличий не выявлено (см. табл. 3). Следовательно, «Венделин» и «Мегадез Орто» не оказывали отрицательного действия на поверхность образцов и не усиливали адгезию тест-штаммов, а в отношении некоторых грибов, наоборот, снижал.

При применении ДС «Трилокс» со всеми тест-штаммами не отмечалось достоверного изменения индекса адгезии. Следовательно, ДС «Трилокс» не оказывал отрицательного действия на поверхность образцов и не усиливал адгезию тест-штаммов при 25 °C. Через 120 ч установлено статистически достоверное значительное повышение индекса адгезии тест-штамма микробов на исходном контрольном образце и отсутствие достоверных изменений для образцов с покрытием (табл. 4). Таким образом, полученные результаты подтверждают, что сформированные покрытия из твердых растворов на основе железа ($Fe_{241}Ti_9$, $Fe_{47}C_{33}$, Cr-Ni-Fe-C) и упрочняющей фазы TiC на поверхности образцов обеспечивают их коррозионную стойкость и антиадгезивный эффект при воздействии 2% ДС «Трилокс».

Учитывая этот факт, аналогичный эксперимент был проведен с концентратом данного препарата, который используется для разведения непосредственно перед употреблением с целью получения рабочего 2%-ного раствора. В результате было установлено, что концентрат практически не влияет на структуру материала в случае нанесения защитного покрытия, так не влияет на индекс адгезии, в то время как индекс адгезии к контрольному образцу (без покрытия) существенно возрастал в эксперименте со штаммами *S. aureus* и *C. albicans*, т.е. происходили структурные изменения поверхности образца без защитного покрытия химического характера вследствие агрессивного воздействия компонентами концентрированного

Table 4. Adhesion index of pathogens to samples after treatment with “Trilox” disinfectant at 50° C for 120 hours

ДС (окисление) [1, 3, 6]. Некоторое повышение адгезии со штаммом *S. aureus* отмечено также для IV образца.

Проведенные испытания образцов с покрытием при выдержке образцов в растворах ДС до 5 суток показали, что при комнатной температуре их масса, как показатель коррозионного действия, не изменилась (табл. 5). При этом не отмечено никаких изменений при экспозиции в ДС «Трилокс» и «Мегадез-Орто».

Результаты СЭМ также подтвердили отсутствие изменений морфологии их поверхности. Данный факт свидетельствует о том, что сформированные защитные покрытия не подвергаются коррозии при воздействии изучаемых растворов ДС при комнатной температуре. В то время как в случае использования контрольного образца (без покрытия) в ряде случаев определялись признаки, указывающие на деструкцию и коррозию, особенно при ужесточении режима обработки.

Таблица 5. Результаты коррозионных испытаний при помещении образцов в ДС на 120 часов при 50°C

Дезинфицирующее средство	Образец	Масса, мг			Изменение массы на единицу площади, 10^{-3} мг/мм ²
		до	после	Δ	
Трилокс, рабочий раствор	I	414,5	414,5	0	0
	II	414,9	414,9	0	0
	III	415,3	415,3	0	0
	IV	417,7	417,7	0	0
Трилокс, концентрат	I	414,6	414,5	0,1	1,1
	II	417,5	417,5	0	0
	III	411,9	411,9	0	0
	IV	416,7	416,7	0	0
Мегадез Орто, рабочий раствор	I	420,5	420,5	0	0
	II	416,3	416,3	0	0
	III	419,8	419,8	0	0
	IV	419,9	419,9	0	0
Венделин, рабочий раствор	I	415,3	414,8	0,5	5,4
	II	418,5	417,8	0,7	7,6
	III	418,3	417,4	0,9	9,8
	IV	420,9	419,7	1,2	13,0

При повышении температуры до 50 °C и времени выдержки до 5 суток в рабочем растворе «Мегадес Орто» образцы с защитными покрытиями также не подвергались коррозии и изменения их массы не зафиксировано, в то время как у образцов без покрытия достоверно уменьшалась. Так, у I образца (без защитного покрытия) была зафиксирована убыль массы на $1,1 \cdot 10^{-3}$ мг/мм² при выдержке в концентрате ДС «Трилокс». При проведении СЭМ не выявлено никаких изменений характера поверхности только защитных покрытий после выдержки их в растворе при исследуемых температурах, то есть она визуально соответствовала исходной морфологии.

При обработке образцов в растворе ДС «Венделин» при комнатной температуре также изменений не выявлено, а при температуре 50 °C в течение 5 суток отмечены существенные различия по визуальным характеристикам и параметру изменения массы. В инструкции к данному ДС отмечено, что оно не вызывает коррозии металлов, включая нелегированные стали, сплавы цветных металлов (латунь, медь), титановые и алюминиевые сплавы при комнатной температуре. Но оказалось, что при нагреве этого ДС до 50 °C его химическая и коррозионная активность существенно повышается. При визуальном осмотре поверхности исходной подложки после ее нахождения в растворе ДС «Венделин» при температуре 50 °C в течение 5 суток наблюдаются локальные места коррозии (ржавчина), которые при СЭМ имели вид микропор и каверн размерами от 50 до 300 мкм. Визуально определяемый налет ржавчины указывал на то, что в результате нахождения подложки в растворе ДС железо частично окислилось.

Таким образом, в отличие от ДС «Трилокс», которое продемонстрировало лишь частичное увеличение микробной адгезии на I образце (без обработки) в максимально агрессивных условиях химического воздействия концентратом при температуре 50 °C в течение 5 суток, другой дезинфектант той же фирмы — «Венделин»

проявил довольно высокую коррозионную активность с повышением микробной адгезии на I и IV образцах. Напротив, ДС «Мегадес Орто» показал отсутствие значимых изменений микробной адгезии на всех образцах даже после длительной экспозиции в рабочем растворе.

В настоящем исследовании в качестве электродного материала были использованы СВС-электроды, которые состоят из упрочняющей фазы TiC, небольшого количества Cr₃C₂ и никромовой матрицы NiCr [11]. Размер зерен TiC в электроде составил 1–5 мкм, которые имеют округлую форму. Как отмечают исследователи, полученный материал обладает высокими механическими характеристиками за счет упрочняющих карбидных фаз, является биоинертным и стойким к различным агрессивным химическим средам [8, 14].

С увеличением энергии разряда при данной технологии создания покрытия шероховатость поверхности возрастала с 2,55 до 3,73 мкм. При этом исходная шероховатость поверхности образцов без защитных покрытий составила 0,5 мкм. Очевидно, что, меняя режимы нанесения защитных покрытий, и в зависимости от условий работы инструмента с защитными покрытиями можно регулировать шероховатость поверхности (табл. 6). Например, для уменьшения шероховатости формируемых покрытий необходимо энергию разряда при ЭИЛ делать менее 0,1 Дж, либо прибегать к дополнительной полировке поверхности после нанесения защитного покрытия.

Учитывая, что оптимальные результаты по показателям микробной адгезии были получены с III образцом ($R_a=3,26$ мкм), и, напротив, худшие показатели оказались у IV образца, который отличался самой значительной толщиной и степенью шероховатости покрытия (3,73 мкм). На рис. 2 представлено конфокальное изображение поверхности образцов без покрытия (I) и с защитными металлокерамическими покрытиями (II–IV), полученное при проведении СЭМ.

На поверхности контрольных образцов без защитного покрытия по всей площади поверхности видны поры размерами до 50 мкм (темные округлые области). Образцы с защитными покрытиями представляют собой агломераты закристаллизованных капель, последовательно накладывающихся друг на друга, и хотя параметры шероховатости увеличиваются в последовательности образцов II→III→IV, данное обстоятельство не означает, что всегда будет наблюдаться увеличение микробной адгезии по сравнению с контролем, так как этот процесс является многофакторным и зависит не только от физико-технических характеристик, но также и от межмолекулярных взаимодействий с конкретными химическими соединениями в кристаллической решетке.

Таким образом, полученные результаты подтверждают, что сформированные защитные покрытия из твердых растворов на основе железа: Fe₂₄₁Ti₉, Fe₄₇C₃, Cr-Ni-Fe-C и упрочняющей фазы карбида титана TiC на поверхности образцов обеспечивают их коррозионную стойкость при воздействии рабочими растворами ДС, а при использовании ДС «Трилокс» также и концентратом.

Таблица 6. Шероховатость поверхности образцов в зависимости от режима ЭИЛ (мкм)

Table 6. Surface roughness of samples depending on EIL mode (μm)

Показатель	Образец и толщина покрытия			
	I (контроль)	II (5 мкм)	III (20 мкм)	IV (40 мкм)
R_a	0,47	2,55	3,26	3,73
R_p	1,45	7,05	8,98	9,07
R_v	2,07	8,08	7,95	13,40
R_z	2,50	15,10	16,90	21,40
S_a	0,75	2,89	3,54	4,50
S_z	11,22	29,30	37,70	40,60

Примечание. R_a — средняя шероховатость, 2D профиль; R_p — максимальная высота пика, 2D-профиль; R_v — максимальная глубина впадины, 2D профиль; R_z — максимальная шероховатость, 2D профиль; S_a — средняя шероховатость по площади; S_z — максимальная высота по площади.




Рис. 2. Характер поверхности изучаемых образцов при конфокальной микроскопии: А — без покрытия, В—D — варианты с покрытием разной степени шероховатости

Fig. 2. The of the surface of the studied samples under confocal microscopy: A — without coating, B—D — variants with coating of different degrees of roughness

ВЫВОДЫ

1. Защитные покрытия, состоящие из твердых растворов на основе железа ($\text{Fe}_{241}\text{Ti}_9$, Fe_{47}C_3 , Cr-Ni-Fe-C и упрочняющей фазы TiC, различаются по характеру поверхности (степени шероховатости) в зависимости от мощности энергетического воздействия — с увеличением энергии разряда при обработке доля карбидной фазы в покрытии увеличивается, что повышает твердость

и износостойкость поверхности инструмента, в результате чего также и увеличивается ресурс его работы.

2. Образцы с защитными покрытиями при выдержке в течение от 2 часов до 5 суток в растворе 2% щелочного дезинфектанта «Трилокс» при температурах 25 и 50°C не подверглись каким либо проявлениям коррозионного действия включая низкие показатели микробной адгезии стафилококка и грибов *Candida* в отличие от необработанного металла, что подтверждает высокую

прочность покрытия по сравнению с контрольными образцами.

3. Методика оценки результатов микробной адгезии может быть использована для оценки структурно-молекулярных изменений защитных металлокерамических покрытий на медицинских инструментах для контроля качества самого покрытия и коррозионного действия дезинфектантов.

Конфликт интересов. Авторы декларируют отсутствие конфликта интересов.

Поступила: 07.08.2024 Принята в печать: 20.10.2024

Conflict of interests. The authors declare no conflict of interests.

Received: 07.08.2024 Accepted: 20.10.2024

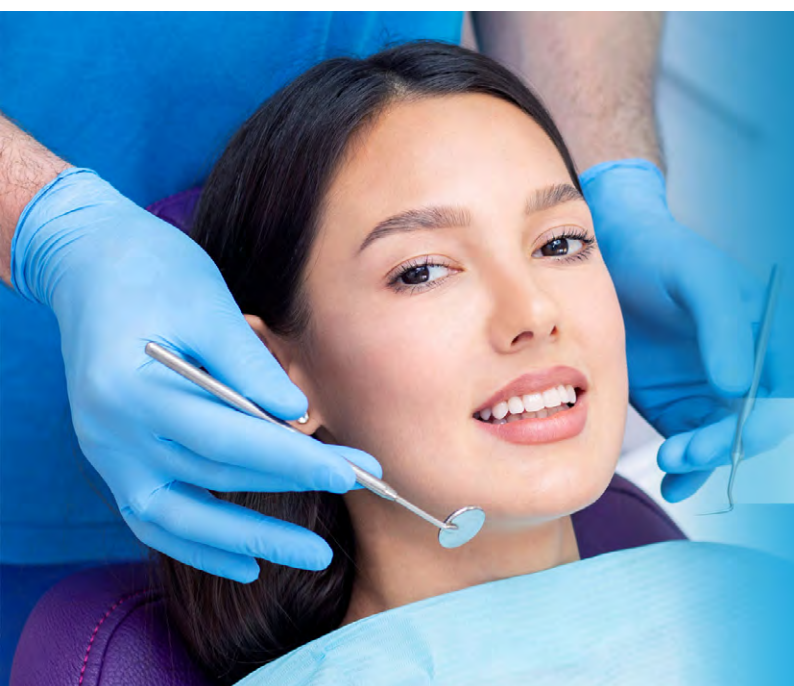ЛИТЕРАТУРА:

1. Арутюнов С.Д., Янушевич О.О., Корсунский А.М., Подпорин М.С., Салимон И.А., Романенко И.И., Царев В.Н. Сравнительный анализ эффективности современных методов стерилизации инструментов и место газодинамической обработки диоксидом углерода. — *Российская стоматология*. — 2022; 1: 12—19. [eLibrary ID: 48470527](#)
2. Laneve E., Raddato B., Dioguardi M., Di Gioia G., Troiano G., Lo Muzio L. Sterilisation in dentistry: A review of the literature. — *Int J Dent*. — 2019; 2019: 6507286. [PMID: 30774663](#)
3. Salimon A.I., Statnik E.S., Kan Yu., Yanushevich O.O., Tsarev V.N., Podporin M.S., Arutyunov S.D., Skripnichenko P.Yu., Galstyan M.S., Korsunsky A.M. Comparative study of biomaterial surface modification due to subcritical CO₂ and autoclave disinfection treatment. — *The Journal of Supercritical Fluids*. — 2022; 191: 105789. [DOI: 10.1016/j.supflu.2022.105789](#)
4. Порфирьев Б.Н., Широков А.А., Янушевич О.О., Грачев Д.И., Ползиков Д.А., Золотницкий И.В., Арутюнов С.Д. Социально-экономические проблемы и возможности развития льготного стоматологического ортопедического лечения. — *Проблемы прогнозирования*. — 2023; 1 (196): 104—116. [eLibrary ID: 53743058](#)
5. Царев В.Н., Акавов А.Н., Карпова В.М., Царева Е.В., Ласточкин А.А. Экспериментальное микробиологическое обоснование дезинфекционных мероприятий как составляющей инфекционной безопасности в практике работы стоматолога-ортопеда. — *Клиническая стоматология*. — 2023; 3: 125—133. [eLibrary ID: 54509017](#)
6. Xu Y., Huang Z., Corner G. A study of the effect of clinical washing decontamination process on corrosion resistance of martensitic stainless steel 420. — *Biomed Mater Eng*. — 2016; 27 (4): 341—351. [PMID: 27689568](#)
7. Bazhin P.M., Kostitsyna E.V., Stolin A.M., Bychkova M.Y., Pazniak A., Chizhikov A.M. Nanostructured ceramic composite rods: Synthesis, properties and application. — *Ceramics International*. — 2019; 7: 9297—9301. [DOI: 10.1016/j.ceramint.2019.01.188](#)
8. Антипов М.С., Бажин П.М., Константинов А.С., Чижиков А.П., Жидович А.О., Столин А.М. Структура, механические и трибологические свойства композиционных покрытий на основе Ti-Cr-C-Ni-Fe. — *Физическая мезомеханика*. — 2023; 4: 117—128. [DOI: 10.1134/s1029959923060085](#)
9. Пантелеенко Ф.И., Саранцев В.В., Столин А.М., Бажин П.М., Азаренко Е.Л. Создание композиционных покрытий на основе карбида титана электроискровым легированием. — *Электронная обработка материалов*. — 2011; 4: 106—115. [eLibrary ID: 20175318](#)

REFERENCES:

1. Arutyunov S.D., Yanushevich O.O., Korsunsky A.M., Podporin M.S., Salimon I.A., Romanenko I.I., Tsarev V.N. Comparative analysis of the effectiveness of modern methods of sterilization of instruments and the place of gas-dynamic treatment with carbon dioxide. *Russian Stomatology*. 2022; 1: 12—19 (In Russian). [eLibrary ID: 48470527](#)
2. Laneve E., Raddato B., Dioguardi M., Di Gioia G., Troiano G., Lo Muzio L. Sterilisation in dentistry: A review of the literature. *Int J Dent*. 2019; 2019: 6507286. [PMID: 30774663](#)
3. Salimon A.I., Statnik E.S., Kan Yu., Yanushevich O.O., Tsarev V.N., Podporin M.S., Arutyunov S.D., Skripnichenko P.Yu., Galstyan M.S., Korsunsky A.M. Comparative study of biomaterial surface modification due to subcritical CO₂ and autoclave disinfection treatment. *The Journal of Supercritical Fluids*. 2022; 191: 105789. [DOI: 10.1016/j.supflu.2022.105789](#)
4. Porfiriev B.N., Shirov A.A., Yanushevich O.O., Grachev D.I., Polzikov D.A., Zolotnitskii I.V., Arutyunov S.D. Development of subsidized prosthodontic care: Socio-economic problems and opportunities. *Studies on Russian Economic Development*. 2023; 34 (1): 68—76. [DOI: 10.1134/S1075700723010161](#)
5. Tsarev V.N., Akavov A.N., Karpova V.M., Tsareva E.V., Lastochkin A.A. Experimental microbiological justification of disinfection measures as a component of infectious safety in the practice of an orthopedic dentist. *Clinical Dentistry (Russia)*. 2023; 3: 125—133 (In Russian). [eLibrary ID: 54509017](#)
6. Xu Y., Huang Z., Corner G. A study of the effect of clinical washing decontamination process on corrosion resistance of martensitic stainless steel 420. *Biomed Mater Eng*. 2016; 27 (4): 341—351. [PMID: 27689568](#)
7. Bazhin P.M., Kostitsyna E.V., Stolin A.M., Bychkova M.Y., Pazniak A., Chizhikov A.M. Nanostructured ceramic composite rods: Synthesis, properties and application. *Ceramics International*. 2019; 7: 9297—9301. [DOI: 10.1016/j.ceramint.2019.01.188](#)
8. Antipov M.S., Bazhin P.M., Konstantinov A.S., Chizhikov A.P., Zhidovich A.O., Stolin A.M. Structure, mechanical and tribological properties of Ti-Cr-C-Ni-Fe composite coatings. *Physical Mesomechanics*. 2023; 6: 691—700. [DOI: 10.1134/s1029959923060085](#)
9. Panteleenko F.I., Sarantsev V.V., Stolin A.M., Bazhin P.M., Azarenko E.L. Creation the composite coating on basis of titanium carbide by electrospark alloying. *Surface Engineering and Applied Electrochemistry*. 2011; 47 (4): 328—337. [DOI: 10.3103/S1068375511040107](#)

10. Царев В.Н., Степанов А.Г., Ипполитов Е.В., Подпорин М.С., Царева Т.В. Контроль первичной адгезии микроорганизмов и формирования биопленок на стоматологических материалах, используемых для трансдентальной имплантации при зубосохраняющих операциях. — *Клиническая лабораторная диагностика*. — 2018; 9: 568—573. [eLibrary ID: 36510269](#)
11. Bolotskaia A., Avdeeva V., Bazhin P., Mikheev M., Stolin A., Novikov V., Kovaleva M., Sirota V. Coatings prepared by electro-spark alloying with SHS electrode materials based on Ti-B-Fe-AlN. — *Coatings*. — 2023; 7: 1264. [DOI: 10.3390/coatings13071264](#)
12. Арutyunov A.C., Царева Т.В., Киракосян Л.Г., Левченко И.М. Особенности и значение адгезии бактерий и грибов полости рта как этапа формирования микробной биопленки на стоматологических полимерных материалах. — *Стоматология*. — 2020; 2: 79—84. [eLibrary ID: 42851810](#)
13. Arutyunov S., Kirakosyan L., Kharakh Y., Dubova L., Malginov N., Akhmedov G., Tsarev V. Microbial adhesion to dental polymers for conventional, computer-aided subtractive and additive manufacturing: A comparative in vitro study. — *Journal of Functional Biomaterials*. — 2022; 2: 42. [DOI: 10.3390/jfb13020042](#)
14. Bazhin P., Chizhikov A., Stolin A., Antipov M., Konstantinov A. Long-sized rods of Al₂O₃-SiC-TiB₂ ceramic composite material obtained by SHS-extrusion: Microstructure, X-ray analysis and properties. — *Ceramics International*. — 2021; 20: 28444—28448. [DOI: 10.1016/j.ceramint.2021.06.262](#)
10. Tsarev V.N., Stepanov A.G., Ippolitov E.V., Podporin M.S., Tsareva T.V. Control of primary adhesion of microorganisms and formation of biofilms on stomatological materials used for transdental implantation in dental stabilizing operations. *Russian Clinical Laboratory Diagnostics*. 2018; 9: 568—573 (In Russian). [eLibrary ID: 36510269](#)
11. Bolotskaia A., Avdeeva V., Bazhin P., Mikheev M., Stolin A., Novikov V., Kovaleva M., Sirota V. Coatings prepared by electro-spark alloying with SHS electrode materials based on Ti-B-Fe-AlN. *Coatings*. 2023; 7: 1264. [DOI: 10.3390/coatings13071264](#)
12. Arutyunov A.S., Tsareva T.V., Kirakosyan L.G., Levchenko I.M. Features and significance of adhesion of bacteria and fungi of the oral cavity as the initial stage of the formation of a microbial biofilm on dental polymer materials. *Stomatology*. 2020; 2: 79—84 (In Russian). [eLibrary ID: 42851810](#)
13. Arutyunov S., Kirakosyan L., Kharakh Y., Dubova L., Malginov N., Akhmedov G., Tsarev V. Microbial adhesion to dental polymers for conventional, computer-aided subtractive and additive manufacturing: A comparative in vitro study. *Journal of Functional Biomaterials*. 2022; 2: 42. [DOI: 10.3390/jfb13020042](#)
14. Bazhin P., Chizhikov A., Stolin A., Antipov M., Konstantinov A. Long-sized rods of Al₂O₃-SiC-TiB₂ ceramic composite material obtained by SHS-extrusion: Microstructure, X-ray analysis and properties. *Ceramics International*. 2021; 20: 28444—28448. [DOI: 10.1016/j.ceramint.2021.06.262](#)



СТОМАТОЛОГИЧЕСКАЯ
ВЫСТАВКА

9-10-11 ОКТЯБРЯ 2025

АЛМАТЫ, АТАКЕНТ ЭКСПО
www.cadex.kz

DOI: 10.37988/1811-153X_2024_4_98

[И.С. Рединов](#)¹,

д.м.н., профессор, зав. кафедрой ортопедической стоматологии

[В.А. Журавлева](#)¹,

ассистент кафедры ортопедической стоматологии

[Б.А. Лысенко](#)²,

ординатор кафедры ортопедической стоматологии и стоматологии общей практики

[Д.В. Корляков](#)¹,

к.м.н., ассистент кафедры хирургической стоматологии и челюстно-лицевой хирургии

[А.Н. Миронов](#)¹,

к.м.н., доцент кафедры ортопедической стоматологии

¹ ИжГМА, 426034, Ижевск, Россия² КГМА, 420012, Казань, Россия**ДЛЯ ЦИТИРОВАНИЯ:**

Рединов И.С., Журавлева В.А., Лысенко Б.А., Корляков Д.В., Миронов А.Н. Адаптация к полным съемным пластиночным протезам верхней челюсти, изготовленным по модифицированной методике, в ходе динамического наблюдения. — *Клиническая стоматология*. — 2024; 27 (4): 98—104. DOI: 10.37988/1811-153X_2024_4_98

Адаптация к полным съемным пластиночным протезам верхней челюсти, изготовленным по модифицированной методике, в ходе динамического наблюдения

Реферат. Распространенность полного отсутствия зубов не имеет тенденции к снижению. Полная утрата зубов на верхней челюсти наступает быстрее и раньше, чем на нижней. Поэтому повышение эффективности лечения полными съемными пластиночными протезами пациентов с полным отсутствием зубов на верхней челюсти является актуальной задачей. **Цель работы** — оценить физиологические показатели адаптации к полным съемным пластиночным протезам на верхней челюсти, изготовленным по нашему методу, в сравнении с традиционным методом в динамике наблюдения. **Материалы и методы.** Обследовано 96 пациентов в возрасте от 60 до 89 лет (пожилой и преклонный возраст), которые были поделены на 2 группы. В I (основную) группу вошли 63 человека (32 женщины и 31 мужчина, средний возраст — 69,8 года), которым для ортопедического лечения применяли предложенный нами метод получения функционального оттиска с верхней челюсти под контролем толерантности мягких тканей переднего отдела мягкого нёба к механической нагрузке. Во II группу (сравнения) вошли 33 пациента (20 женщин и 13 мужчин, средний возраст — 70,9 года), которым ранее уже были изготовлены полные съемные пластиночные протезы на верхнюю челюсть по традиционному методу, к которым они полностью адаптировались, удовлетворены ими и пользуются в течение 1—3-х лет. Каждому пациенту проведены лабораторные методы исследования в динамике наблюдения. **Результаты.** Уже в первые дни после сдачи протеза восстанавливается функция жевания и повышается электропотенциал жевательных мышц, спустя месяц после пользования полными съемными пластиночными протезами уравнивается электропотенциал жевательных мышц, восстанавливается гемодинамика в дистальной клапанной зоне протеза и значительно улучшается глотательная функция. Причем последняя становится даже лучше, чем у лиц с полными съемными пластиночными протезами, изготовленными по традиционной методике, т.е. в полости рта после глотания сохраняется только 400 мг остаточного пищевого вещества, в то время как в группе сравнения 550 мг ($p \leq 0,002$). **Заключение.** Адаптация к полным съемным пластиночным протезам, изготовленным по модифицированному способу, в частности с верхней челюсти, по основным функциональным параметрам происходит уже в первые сутки после сдачи протеза.

Ключевые слова: полный съемный пластиночный протез верхней челюсти, адаптация

[I.S. Redinov](#)¹,

Doctor of Science in Medicine, full professor of the Orthopedic dentistry Department

[V.A. Zhuravleva](#)¹,

assistant at the Orthopedic dentistry Department

[B.A. Lysenko](#)²,

resident at the Orthopedic and general dentistry Department

[D.V. Korlyakov](#)¹,

PhD in Medical Sciences, assistant professor of the Oral and maxillofacial surgery Department

[A.N. Mironov](#)¹,

PhD in Medical Sciences, associate professor of the Orthopedic dentistry Department

¹ Izhevsk State Medical Academy, 426034, Izhevsk, Russia² Kazan State Medical Academy, 420012, Kazan, Russia

Adaptation to complete removable maxillary plate dentures manufactured using a modified method during dynamic observation

Abstract. The prevalence of complete absence of teeth does not tend to decrease. Complete loss of teeth in the upper jaw occurs faster and earlier than in the lower jaw. Therefore, improving the effectiveness of treatment with complete removable dentures for patients with complete absence of teeth in the upper jaw is an urgent task. **The aim of the work** is to evaluate the physiological indicators of adaptation to complete removable plate prostheses on the upper jaw, made according to our method in comparison with the traditional method, in the dynamics of observation. **Materials and methods.** 96 patients aged 60 to 89 years (elderly and elderly) were examined, who were divided into 2 groups. The first (main) group included 63 people (32 women and 31 men, the average age was 69.8 years), who for orthopedic treatment used our proposed method of obtaining a functional impression from the upper jaw under the control of tolerance of the soft tissues of the anterior soft palate to mechanical stress. The second group (comparison group) included 33 patients (20 women and 13 men, average age — 70.9 years), who had previously received complete removable plate prostheses for the upper jaw using the traditional method, to which they fully adapted, satisfied with them and used them for 1—3 years. Laboratory research

methods were performed for each patient in the dynamics of observation. **Results.** It was found that already in the first days after the delivery of the prosthesis, the function of chewing is restored and the electrical potential of the chewing muscles increases, a month after using full removable plate prostheses, the electrical potential of the chewing muscles is balanced, hemodynamics in the distal valvular zone of the prosthesis is restored and swallowing function is significantly improved. Moreover, the swallowing function becomes even better than in persons with complete removable plate prostheses, but made according to the traditional method, i.e. only 400 mg of residual food substance remains in the oral cavity after swallowing, while in the comparison group 550 mg ($p \leq 0.002$). **Conclusion.** Thus, adaptation to complete

removable plate prostheses made according to a modified method, in particular from the upper jaw, according to the main functional parameters occurs already on the first day after the prosthesis is delivered.

Key words: full removable plate prosthesis of the upper jaw, adaptation

FOR CITATION:

Redinov I.S., Zhuravleva V.A., Lysenko B.A., Korlyakov D.V., Mironov A.N. Adaptation to complete removable maxillary plate dentures manufactured using a modified method during dynamic observation. *Clinical Dentistry (Russia)*. 2024; 27 (4): 98—104 (In Russian). DOI: 10.37988/1811-153X_2024_4_98

ВВЕДЕНИЕ

Известно, что для сокращения сроков адаптации к протезам у лиц с полным отсутствием зубов в настоящее время чаще всего предлагают ортопедическое лечение на имплантатах [1, 2]. Однако данный метод не всегда доступен широкому контингенту населения, особенно нетрудоспособного возраста, к тому же зачастую он требует хирургической подготовки, которая может быть противопоказана у лиц с определенной соматической патологией [3]. Поэтому на сегодняшний день лечение пациентов с полным отсутствием зубов полными съемными пластиночными протезами является актуальной задачей [4, 5]. Причем чаще и быстрее потеря зубов отмечается на верхней челюсти [6]. Следует учесть, что несмотря на все проводимые профилактические мероприятия кариеса и его осложнений, а также заболеваний пародонта распространенность полного отсутствия зубов не имеет тенденции к снижению, а в некоторых регионах России она даже растет [7, 8].

Цель работы — оценить физиологические показатели адаптации к полным съемным пластиночным протезам на верхней челюсти, изготовленным по нашему методу, в сравнении с традиционным методом в динамике наблюдения.

МАТЕРИАЛЫ И МЕТОДЫ

Обследованы 96 пациентов в возрасте от 60 до 89 лет (пожилой и преклонный возраст) с полным отсутствием зубов на верхней челюсти, они были поделены на 2 группы.

- I — 63 человека (32 женщины и 31 мужчина, средний возраст — 69,8 года), для ортопедического лечения им применяли предложенной нами метод;
- II — 33 пациента (20 женщин и 13 мужчин, средний возраст — 70,9 года), им уже ранее были изготовлены полные съемные пластиночные протезы на верхнюю челюсть по традиционному методу, к которым они полностью адаптировались, удовлетворены ими и пользуются в течение 1—3-х лет (группа сравнения).

Собственный метод ортопедического лечения заключался в получении функционального оттиска с верхней челюсти (патент на изобретение № 2772205, действ. с 20.10.2021) под контролем оценки механической

толерантности мягких тканей переднего отдела мягкого нёба к механической нагрузке (патент на полезную модель № 207293, действ. с 24.05.2021).

В обеих группах для оценки степени адаптации к проведенному ортопедическому лечению проводили электромиографию жевательных мышц, фотоплетизмографию сосудов переднего отдела мягкого нёба, измеряли время жевания, выполняли пробу глотания. Причем, если во II группе данные исследования проводили однократно, то в I группе трижды: в первый день сдачи протеза, спустя 7 и 30 дней после его ношения.

Поверхностную электромиографию собственно жевательных и височных мышц записывали на 4-канальном электромиографе «Синапсис» (Россия) по униполярной методике. На моторные точки собственно жевательных и височных мышц накладывали хлорсеребряные однополярные электроды с токопроводящим гелем. Ориентиром для фиксации электрода в области височной мышцы являлась середина расстояния между волосистой частью головы и бровью, местом фиксации электрода в области собственно жевательной мышцы служила линия, проведенная от внешнего угла глаза к углу нижней челюсти. Важным условием было параллельное расположение электродов. Для уменьшения сопротивляемости кожи в месте ее фиксации электродов предварительно очищали спиртовыми салфетками. Запись электропотенциалов мышц проводили в состоянии максимального сжатия челюстей и при жевательной пробе. В качестве пищевого вещества для жевательной пробы был взят кусочек серого хлеба объемом 1 см³ [9]. Измеряли среднюю амплитуду височной и жевательной мышцы, индекс симметрии височных мышц (ИСВМ), индекс симметрии жевательных мышц (ИСЖМ), симметрию по средней амплитуде жевательных и височных мышц, синергию височных мышц от потенциала жевательных, индекс бокового смещения нижней челюсти (ТОРС).

Микроциркуляцию тканей переднего отдела мягкого нёба определяли по методу З.М. Сигала с помощью датчика фотоплетизмографа и программы Soundcard Score до и после мягкой пищевой нагрузки [10]. В качестве пищевого вещества для жевательной нагрузки также был взят кусочек серого хлеба объемом 1 см³. Для оценки микроциркуляции в переднем отделе мягкого нёба у всех обследованных определяли по усредненным

значениям амплитуду пульсовой волны (АПВ), фотоплетизмографический индекс (отношение высоты АПВ до пищевой нагрузки к высоте АПВ после пищевой нагрузки), линейную систолическую скорость (ЛСС) и время распространения пульсовой волны (ВРПВ).

Глотательную пробу проводили по методу И.С. Рединова (патент СССР № SU 1832019 A1, 1993). Фиксировали время жевания у каждого пациента после возникновения глотательного рефлекса.

При статистической обработке данных количественные показатели оценивали на соответствие нормальному распределению с помощью критерия Шапиро—Уилка или критерия Колмогорова—Смирнова. При отсутствии нормального распределения количественные данные описывали с помощью медианы (Me) и нижнего и верхнего квартилей (Q_1-Q_3). Сравнение по количественному показателю, распределение которого отличалось от нормального, выполняли с помощью U -критерия Манна—Уитни. При сравнении количественных показателей, распределение которых отличалось от нормального, в двух связанных группах, использовали критерий Уилкоксона.

РЕЗУЛЬТАТЫ И ОБСУЖДЕНИЕ

У пациентов I группы в день сдачи съемного пластичного протеза верхней челюсти при произвольном сжатии челюстей несколько выше был электропотенциал амплитуды правой височной мышцы по сравнению с пациентами группы сравнения, что способствовало существенному различию между группами по показателю симметрии по средней амплитуде височных мышц, который в основной группе оказался существенно выше, чем в группе сравнения (104,0 против 77,5%, $p=0,040$); причем его значение было ближе к норме (норма — 100%), чем у пациентов группы сравнения [11] (табл. 1).

При мягкой жевательной нагрузке функциональное состояние жевательных мышц в исследуемых группах было схожим, как и коэффициент времени активного жевания ко времени покоя, который не имел существенного различия (0,72 в I группе и 0,61 во II группе, $p=0,212$; табл. 2). Причем время жевания по данным электромиографии в группах оказалось практически одинаковое: 27 секунд в I группе и 28 секунд во II группе ($p=0,258$).

Таблица 1. Показатели электромиографии жевательных мышц при произвольном максимальном сжатии челюстей

Table 1. Electromyography characteristics of the masticatory muscles with voluntary maximum compression of the jaws

Показатель	I группа		II группа		p
	Me	Q_1-Q_3	Me	Q_1-Q_3	
Средняя амплитуда правой височной мышцы, мкВ	145,0	94,0–199,5	116,0	89,8–202,5	0,644
Средняя амплитуда левой височной мышцы, мкВ	113,0	88,5–174,5	168,5	112,8–250,3	0,093
Средняя амплитуда правой жевательной мышцы, мкВ	119,0	84,5–165,0	144,0	94,8–205,0	0,294
Средняя амплитуда левой жевательной мышцы, мкВ	137,0	91,5–186,5	158,0	87,3–245,3	0,520
Индекс симметрии височных мышц	0,89	0,66–1,40	1,33	0,83–1,46	0,140
Индекс симметрии жевательных мышц	1,16	0,71–1,79	0,95	0,65–1,45	0,228
Симметрия средней амплитуды височных мышц, %	104,0	76,5–176,5	77,5	49,5–123,3	0,040*
Симметрия средней амплитуды жевательных мышц, %	86,0	73,5–119,5	100,0	76,8–145,8	0,316
Синергия средней амплитуды правых височной и жевательной мышц, %	114,0	72,0–151,5	75,5	68,8–121,3	0,104
Синергия средней амплитуды левых височной и жевательной мышц, %	88,0	57,0–139,5	106,5	68,8–155,3	0,252
Индекс бокового смещения нижней челюсти	0,27	0,15–0,51	0,35	0,18–0,61	0,596

Примечание: * — различия статистически достоверно значимы ($p<0,05$).

Таблица 2. Показатели электромиографии жевательных мышц при мягкой жевательной нагрузке

Table 2. Electromyography characteristics of the masticatory muscles with a soft chewing load

Показатель	I группа		II группа		p
	Me	Q_1-Q_3	Me	Q_1-Q_3	
Средняя амплитуда правой височной мышцы, мкВ	122,5	90,0–150,8	92,5	70,5–146,5	0,138
Средняя амплитуда левой височной мышцы, мкВ	114,5	92,8–186,0	165,5	108,0–230,8	0,168
Средняя амплитуда правой жевательной мышцы, мкВ	119,0	95,0–155,0	120,0	85,0–156,5	0,760
Средняя амплитуда левой жевательной мышцы, мкВ	135,5	95,8–157,3	150,0	106,3–193,3	0,336
Симметрия средней амплитуды височных мышц, %	100,5	66,3–143,0	67,5	55,3–115,0	0,061
Симметрия средней амплитуды жевательных мышц, %	90,0	78,0–117,0	89,0	80,5–127,5	0,909
Синергия средней амплитуды правых височной и жевательной мышц, %	102,0	77,0–122,0	113,0	68,0–129,5	0,820
Синергия средней амплитуды левых височной и жевательной мышц, %	98,5	66,0–153,5	97,0	76,0–132,0	0,762
Коэффициент времени активного жевания ко времени покоя	0,72	0,59–0,90	0,61	0,35–0,90	0,212

Гемодинамика в переднем отделе мягкого нёба в день сдачи протеза в I группе несколько отличалась от лиц группы сравнения. В основной группе как до пищевой нагрузки (исследование мягких тканей переднего нёба до внесения протеза в полость рта), так и после (после фиксации протеза и проведения жевательной пробы с помощью мягкой пищевой нагрузки) повышалась максимальная амплитуда пульсовой волны (табл. 3). Данное состояние можно объяснить лишь психоэмоциональной реакцией пациентов на ожидания в результате протезирования, так и волнением на белый халат.

При динамическом обследовании пациентов I группы выяснилось, что при пользовании полными съемными пластиночными протезами в течение месяца продолжительность пульсовой волны увеличивалась до 1 секунды, линейная систолическая скорость пульсовой волны восстанавливалась, максимальная амплитуда пульсовой волны возрастала уже только на пищевую нагрузку, а также нормализовался, стал ниже 1,0, фотоплетизмографический индекс (табл. 4). Кроме того, индекс реактивности сосудов (отношение скорости кровотока после пробы к исходной), который в норме равен 1,1 [12–16], по нижнему квартилю значения линейной систолической скорости (Q1) в первый день исследования составил 1,02; 1,17 на 7-й день, и 1,01 на 30-й день исследования, т.е. находился в нормальных пределах.

Электропотенциал жевательных мышц при исследовании в динамике наблюдения стал схож с электропотенциалом жевательных мышц лиц пожилого и старческого возраста, но с сохраненными зубными рядами [17]. Если не считать изменения электропотенциала амплитуды левой жевательной мышцы, который в 1-й день был достаточно высокий, на 7-й день пользования верхним полным съемным пластиночным протезом он несколько снизился, а к 30-му дню наблюдения

Таблица 3. Показатели гемодинамики мягких тканей переднего отдела мягкого неба до и после пищевой нагрузки

Table 3. Hemodynamic parameters of soft tissues

of the anterior soft palate before and after nutritional load

Показатель	I группа		II группа		p
	Me	Q ₁ —Q ₃	Me	Q ₁ —Q ₃	
Длительность пульсовой волны, с					
• до нагрузки	0,82	0,74—0,93	0,88	0,81—0,95	0,317
• после нагрузки	0,88	0,77—0,95	0,88	0,75—0,94	0,940
Максимальная амплитуда пульсовой волны, мм					
• до нагрузки	13,00	10,00—17,77	8,65	7,00—10,00	0,022*
• после нагрузки	15,65	10,60—22,48	8,85	7,92—11,07	0,018*
Линейная систолическая скорость, мм/с					
• до нагрузки	10,00	9,01—10,85	10,00	10,00—11,32	0,628
• после нагрузки	10,00	9,18—10,15	10,00	8,53—11,32	0,628
Фотоплетизмографический индекс					
	0,99	0,75—1,34	1,12	0,82—1,28	0,821

Примечание: * — различия статистически достоверно значимы ($p < 0,05$).

снова увеличился. В целом, баланс жевательных мышц к 30-му дню при произвольном сжатии челюстей сформировался в сторону увеличения тонуса левой височной мышцы и правой собственно жевательной мышцы, т.е. как у лиц с сохраненными зубными рядами [17], а индекс бокового смещения при произвольном максимальном сжатии жевательных мышц снизился в среднем с 0,27 до 0,18 (табл. 5).

При мягкой жевательной нагрузке, к 30-у дню ношения протеза существенно возросла амплитуда левой собственно жевательной мышцы, что подтверждает показатель симметрии по средней амплитуде жевательных мышц (табл. 6).

Причем, если время жевания в основной группе уже в 1-й день сдачи протеза было такое же, что и в группе сравнения (27 и 28 с), то глотательная проба у лиц I группы была существенно хуже — 800 мг против 550 мг

Таблица 4. Динамика показателей гемодинамики переднего отдела мягкого нёба в I группе на 1-й, 7-й и 30-й день

Table 4. Dynamics of hemodynamic parameters of the anterior part of the soft palate on days 1, 7 and 30 in the main group

Показатель	Me	Q ₁ —Q ₃	p
Длительность пульсовой волны до нагрузки, с			
1-й день	0,82	0,74—0,93	
7-й день	0,91	0,86—0,91	$p_{1-30}=0,002^*$
30-й день	1,00	0,98—1,00	
Длительность пульсовой волны после нагрузки, с			
1-й день	0,88	0,77—0,95	
7-й день	0,83	0,77—0,86	$p_{1-30}=0,004^*$
30-й день	1,00	0,97—1,00	$p_{7-30}=0,025^*$
Максимальная амплитуда пульсовой волны до нагрузки, мм			
1-й день	13,00	10,00—17,77	
7-й день	12,00	7,50—20,00	$p_{1-30}=0,033^*$
30-й день	8,65	7,80—9,25	
Максимальная амплитуда пульсовой волны после нагрузки, мм			
1-й день	15,65	10,60—22,48	
7-й день	9,00	5,13—15,75	0,106
30-й день	10,85	8,62—12,30	
Линейная систолическая скорость до нагрузки, мм/с			
1-й день	10,00	9,01—10,85	
7-й день	7,60	4,00—8,14	$p_{1-7}=0,023^*$
30-й день	10,15	9,81—10,88	$p_{7-30}=0,023^*$
Линейная систолическая скорость после нагрузки, мм/с			
1-й день	10,00	9,18—10,15	
7-й день	7,00	4,68—8,33	$p_{1-7}=0,025^*$
30-й день	10,20	9,85—10,75	$p_{7-30}=0,005^*$
Фотоплетизмографический индекс			
1-й день	0,99	0,75—1,34	
7-й день	1,33	1,27—1,46	0,058
30-й день	0,74	0,64—0,99	

Примечание: * — различия статистически достоверно значимы ($p < 0,05$).

Таблица 5. Динамика показателей ЭМГ при произвольном максимальном сжатии челюстей в I группе на 1-й, 7-й и 30-й день
 Table 5. Dynamics of EMG parameters on days 1, 7 and 30 in the main group with arbitrary maximum compression of the jaws

Показатель	Me	Q ₁ —Q ₃	p
Средняя амплитуда правой височной мышцы, мкВ			
1-й день	145,0	94,0—199,5	0,256
7-й день	105,0	69,0—166,0	
30-й день	114,5	88,0—158,2	
Средняя амплитуда левой височной мышцы, мкВ			
1-й день	113,0	88,5—174,5	0,084
7-й день	83,0	69,5—132,5	
30-й день	126,5	109,3—149,0	
Средняя амплитуда правой жевательной мышцы, мкВ			
1-й день	119,0	84,5—165,0	0,825
7-й день	87,0	62,0—231,0	
30-й день	137,0	97,0—172,5	
Средняя амплитуда левой жевательной мышцы, мкВ			
1-й день	137,0	91,5—186,5	$p_{1-7}=0,010^*$
7-й день	89,0	65,5—117,5	
30-й день	125,5	91,5—159,5	
Индекс симметрии височных мышц			
1-й день	0,89	0,66—1,40	0,291
7-й день	1,32	0,77—2,11	
30-й день	1,20	0,95—1,48	
Индекс симметрии жевательных мышц			
1-й день	1,16	0,71—1,79	0,603
7-й день	0,92	0,71—1,64	
30-й день	0,83	0,64—0,97	
Симметрия средней амплитуды височных мышц, %			
1-й день	104,0	76,5—176,5	0,279
7-й день	110,0	85,5—130,0	
30-й день	72,0	69,5—82,0	
Симметрия средней амплитуды жевательных мышц, %			
1-й день	86,0	73,5—119,5	0,101
7-й день	142,0	86,5—189,5	
30-й день	97,5	65,7—119,5	
Синергия амплитуды правых височной и жевательной мышц, %			
1-й день	114,0	72,0—151,5	0,342
7-й день	83,0	47,5—131,0	
30-й день	87,0	67,7—104,8	
Синергия амплитуды левых височной и жевательной мышц, %			
1-й день	88,0	57,0—139,5	0,500
7-й день	108,0	79,0—142,0	
30-й день	120,0	104,0—160,0	
Индекс бокового смещения нижней челюсти			
1-й день	0,27	0,15—0,51	0,591
7-й день	0,31	0,21—0,63	
30-й день	0,18	0,10—0,40	

Примечание: * — различия статистически достоверно значимы ($p < 0,05$).

Таблица 6. Динамика показателей ЭМГ при мягкой жевательной нагрузке в I группе на 1-й, 7-й и 30-й день
 Table 6. Dynamics of EMG parameters on days 1, 7 and 30 in the main group with a soft chewing load

Показатель	Me	Q ₁ —Q ₃	p
Средняя амплитуда правой височной мышцы, мкВ			
1-й день	122,5	90,0—150,8	0,235
7-й день	98,0	89,0—126,5	
30-й день	109,5	100,5—225,8	
Средняя амплитуда левой височной мышцы, мкВ			
1-й день	114,5	92,8—186,0	0,402
7-й день	109,0	92,5—127,5	
30-й день	197,0	108,7—253,8	
Средняя амплитуда правой жевательной мышцы, мкВ			
1-й день	119,0	95,0—155,0	0,761
7-й день	102,0	96,0—135,0	
30-й день	106,0	90,5—141,8	
Средняя амплитуда левой жевательной мышцы, мкВ			
1-й день	135,5	95,7—157,3	$p_{1-7}=0,006^*$ $p_{7-30}=0,006^*$
7-й день	95,0	84,0—105,5	
30-й день	164,5	135,0—176,8	
Симметрия средней амплитуды височных мышц, %			
1-й день	100,5	66,2—143,0	0,731
7-й день	89,0	71,0—119,0	
30-й день	104,0	69,0—122,5	
Симметрия средней амплитуды жевательных мышц, %			
1-й день	90,0	78,0—117,0	$p_{1-7}=0,040^*$ $p_{1-30}=0,040^*$ $p_{7-30}=0,003^*$
7-й день	110,0	98,5—142,5	
30-й день	68,5	58,7—82,8	
Синергия амплитуды правых височной и жевательной мышц, %			
1-й день	102,0	77,0—122,0	0,134
7-й день	95,0	84,5—108,0	
30-й день	113,0	104,2—160,0	
Синергия амплитуды левых височной и жевательной мышц, %			
1-й день	98,5	66,0—153,5	0,393
7-й день	121,0	99,5—135,0	
30-й день	103,0	61,5—143,8	

Примечание: * — различия показателей статистически значимы

Таблица 7. Динамика показателей глотательной пробы в I группе на 1-й, 7-й и 30-й день в сопоставлении с группой сравнения

Table 7. Dynamics of swallowing test indicators on days 1, 7 and 30 in the main group compared with the comparison group

Показатель	Me	Q ₁ —Q ₃	p
II группа (ГС)	550	500—650	$p_{1-7}=0,002$
1-й день	800	650—900	$p_{1-30}=0,001$
7-й день	600	462—775	$p_{1-ГС}=0,001$ $p_{7-ГС}=0,134$
30-й день	400	360—400	$p_{7-30}=0,001$ $p_{30-ГС}=0,002$

в группе сравнения ($p < 0,001$). Полноценное глотание пищевого вещества стало схожим с группой сравнения только спустя 7 дней после ношения верхнего полного съемного пластиночного протеза, а через 30 дней количество остаточного пищевого вещества после глотания уменьшилось уже в 1,5 раза по сравнению с недельным сроком пользования протезом и в 1,1 раза, по сравнению с группой сравнения (табл. 7).

ЗАКЛЮЧЕНИЕ

Функциональную адаптацию к полным съемным пластиночным протезам с верхней челюсти можно получить уже в первые дни после сдачи протеза, используя модифицированный метод получения функционального оттиска с верхней челюсти под контролем оценки механической толерантности мягких тканей переднего отдела мягкого нёба к механической нагрузке, так как восстанавливается время жевания и повышается

электропотенциал жевательных мышц, а спустя месяц после ношения полного съемного пластиночного протеза с верхней челюсти уже восстанавливаются все исследуемые физиологические параметры органов и тканей полости рта (уравновешивается электропотенциал жевательных мышц, улучшается гемодинамика мягких тканей протезного ложа и функция глотания). Причем глотательная функция в основной группе становится даже лучше, чем у лиц с полными съемными пластиночными протезами, но изготовленными по традиционной методике.

Конфликт интересов. Авторы декларируют отсутствие конфликта интересов.

Поступила: 18.03.2024 **Принята в печать:** 16.10.2024

Conflict of interests. The authors declare no conflict of interests.

Received: 18.03.2024 **Accepted:** 16.10.2024

ЛИТЕРАТУРА:

1. Жидовинов А.В., Глоденко Д.А. Дентальная имплантация как оптимальный способ фиксации съемных протезов. — *Прикаспийский вестник медицины и фармации*. — 2021; 2: 57—63. [eLibrary ID: 47571379](#)
2. Музыкин М.И., Гребнев Г.А., Иорданишвили А.К., Терещук С.В., Мельников М.В. Стоматологическая реабилитация полной адентии у пенсионеров Министерства обороны и прикрепленного контингента в военно-медицинских организациях. — *Вестник Российской Военно-медицинской академии*. — 2020; 2 (70): 94—105. [eLibrary ID: 44183994](#)
3. Ярмухамедов Б.Х., Амануллаев Р.А., Газиева Э.В., Тургунов А.А., Меликузиев Т.Ш. Особенности состояния костной ткани при дентальной имплантации у пациентов с соматическими заболеваниями. — *Stomatologiya*. — 2020; 3: 29—32. [eLibrary ID: 47715536](#)
4. Наумович С.А., Пискур В.В. Полная потеря зубов. Распространенность. Нуждаемость в лечении. — *Медицинский журнал*. — 2007; 4 (50): 15—18. <https://rep.bsmu.by/handle/BSMU/3493>
5. Гребнев Г.А., Кобзева С.А., Прохвятилов О.Г. Нуждаемость в изготовлении полных съемных протезов среди обратившихся за ортопедической помощью на примере Санкт-Петербургского государственного бюджетного учреждения здравоохранения «Стоматологическая поликлиника № 29». — *Институт стоматологии*. — 2013; 1 (58): 8—9. [eLibrary ID: 22134592](#)
6. Вахрушева В.А. Частота ортопедического лечения лиц пожилого и преклонного возраста с полной вторичной адентией съемными пластиночными протезами и уровень качества их жизни. — *Вятский медицинский вестник*. — 2022; 3 (75): 8—13. [eLibrary ID: 49412994](#)
7. Леус П.А. Возможный предел первичной и перспективы вторичной профилактики основных стоматологических заболеваний в Беларуси и мире. — *Стоматологический журнал*. — 2019; 3: 165—171. [eLibrary ID: 42444661](#)

REFERENCES:

1. Zhidovinov A.V., Glodenko D.A. Dental implantation as the optimal method of fixing removable prostheses. *Caspian Journal of Medicine and Pharmacy*. 2021; 2: 57—63 (In Russian). [eLibrary ID: 47571379](#)
2. Muzikin M.I., Grebnev G.A., Iordanishvili A.K., Tereshchuk S.V., Melnikov M.V. Dental rehabilitation of total adentia at pensioners of the Ministry of defense and contingent attached to military medical organizations. *Bulletin of the Russian Military Medical Academy*. 2020; 2 (70): 94—105 (In Russian). [eLibrary ID: 44183994](#)
3. Yarmukhamedov B., Amanullaev R., Gazieva E., Turgunov A., Melikuziev T. Features of the bone tissue condition during dental implantation in patients with somatic diseases. *Stomatologiya*. 2020; 3: 29—32 (In Russian). [eLibrary ID: 47715536](#)
4. Naumovich S.A., Piskur V.V. Complete loss of teeth. Prevalence. The need for treatment. *Medical journal*. 2007; 4 (50): 15—18. <https://rep.bsmu.by/handle/BSMU/3493>
5. Grebnev G.A., Kobzeva S.A., Prokhvatilov O.G. Needs in complete dentures for orthopedic care in St. Petersburg State Budget Health care Facility "Dental clinic № 29". *The Dental Institute*. 2013; 1 (58): 8—9 (In Russian). [eLibrary ID: 22134592](#)
6. Vakhrusheva V.A. Complete secondary edentia with removable plated prosthesis. frequency of orthopedic treatment of persons of advanced age. level of their quality of life. *Medical Newsletter of Vyatka*. 2022; 3 (75): 8—13 (In Russian). [eLibrary ID: 49412994](#)
7. Leous P. The limitations of a primary and perspectives of secondary prevention of the major oral diseases in belarus and the world. *Stomatologičeskij žurnal*. 2019; 3: 165—171 (In Russian). [eLibrary ID: 42444661](#)

8. Маслак Е.Е., Панченко М.Л., Шагошева А.А., Наумова В.Н., Фоменко И.В., Онищенко Л.Ф. Эпидемиология стоматологических заболеваний детского и взрослого населения Волгоградской области. — *Dental Forum*. — 2022; 2 (85): 2—6. [eLibrary ID: 49353897](#)
9. Рединов И.С., Шевкунова Н.А., Корляков Д.В., Страх О.О., Головатенко О.В. Функциональное состояние органов полости рта у лиц с полным отсутствием зубов, получивших ортопедическое лечение полными съемными пластиночными протезами. — *Здоровье, демография, экология финно-угорских народов*. — 2020; 3: 50—52. [eLibrary ID: 44343524](#)
10. Сигал З.М., Сурнина О.В., Сигал О.А. Оригинальные гемодинамические открытия в хирургии для определения жизнеспособности органов и тканей. — *Здоровье, демография, экология финно-угорских народов*. — 2022; 4: 37—41. [eLibrary ID: 50010504](#)
11. Рединов И.С., Вахрушева В.А. Электромиопотенциал жевательных мышц при пользовании полными съемными протезами. — В: сб. тр. ИЖГМА. — Ижевск, 2023. — Т. 61, с. 146—148. [eLibrary ID: 56574176](#)
12. Гриневич А.А., Гарамян Б.Г., Чемерис Н.К. Фазовый метод оценки времени прохождения пульсовой волны по сосудистому руслу человека. — *Вестник новых медицинских технологий*. — 2020; 2: 107—111. [eLibrary ID: 43152793](#)
13. Корнева В.А., Кузнецова Т.Ю., Тихова Г.П. Оценка показателей жесткости сосудистой стенки у лиц с семейной гиперхолестеринемией без артериальной гипертензии. — *Кардиология*. — 2018; 2: 24—32. [eLibrary ID: 32400852](#)
14. Кубарко А.И., Мансуров В.А., Светличный А.Д., Рагунович Л.Д. Распространение пульсовой волны по малым сосудам: результаты измерений и подходы к моделированию. — *Неотложная кардиология и кардиоваскулярные риски*. — 2020; 2: 1037—1044. [eLibrary ID: 44674690](#)
15. Аксенова Т.А., Иващенко Н.Ф., Горбунов В.В., Царенок С.Ю., Аксенов К.О. Скорость распространения пульсовой волны и другие показатели артериальной ригидности у больных анкилозирующим спондилитом при суточном мониторинговании. — *Consilium Medicum*. — 2018; 9: 76—81. [eLibrary ID: 36430040](#)
16. Stein K.Y., Froese L., Sekhon M., Griesdale D., Thelin E.P., Raj R., Tas J., Aries M., Gallagher C., Bernard F., Gomez A., Kramer A.H., Zeiler F.A. Intracranial pressure-derived cerebrovascular reactivity indices and their critical thresholds: A Canadian high resolution-traumatic brain injury validation study. — *J Neurotrauma*. — 2024; 41 (7—8): 910—923. [PMID: 37861325](#)
17. Вахрушева В.А., Рединов И.С. Миоэлектрический потенциал жевательных и височных мышц у лиц пожилого возраста. — *Здоровье, демография, экология финно-угорских народов*. — 2022; 1: 57—62. [eLibrary ID: 48210595](#)
8. Maslak E.E., Panchenko M.L., Shagosheva A.A., Naumova V.N., Fomenko I.V., Onishchenko L.F. Epidemiology of oral diseases among children and adults in the Volgograd region. *Dental Forum*. 2022; 2 (85): 2—6 (In Russian). [eLibrary ID: 49353897](#)
9. Redinov I.S., Shevkunova N.A., Korlyakov D.V., Strakh O.O., Golovatenko O.V. The functional state of organs of the oral cavity in individuals with complete toothlessness, who have received prosthodontic treatment with full laminar dentures. *Health, Demography, Ecology of Finno-Ugric People*. 2020; 3: 50—52 (In Russian). [eLibrary ID: 44343524](#)
10. Sigal Z.M., Surnina O.V., Sigal O.A. Innovative hemodynamic discoveries in surgery for determining the viability of organs and tissues. *Health, Demography, Ecology of Finno-Ugric People*. 2022; 4: 37—41 (In Russian). [eLibrary ID: 50010504](#)
11. Redinov I.S., Vakhrusheva V.A. Electromyopotential of masticatory muscles when using full removable prostheses. In: proceedings of Izhevsk State Medical Academy. Izhevsk, 2023. Vol. 61, pp. 146—148 (In Russian). [eLibrary ID: 56574176](#)
12. Grinevich A.A., Gharamyan B.G., Chemeris N.K. Phase method for estimating the pulse transit time in the human vascular bed. *Journal of New Medical Technologies*. 2020; 2: 107—111 (In Russian). [eLibrary ID: 43152793](#)
13. Korneva V.A., Kuznetsova T.Yu., Tikhova G.P. Assessment of vascular stiffness in normotensive patients with familial hypercholesterolemia. *Kardiologiya*. 2018; 2: 24—32 (In Russian). [eLibrary ID: 32400852](#)
14. Kubarko A.I., Mansurov V.A., Svetlichny A.D., Ragunovich L.D. Pulse waves propagation in small vessels: measurement results and modelling approaches. *Emergency Cardiology and Cardiovascular Risks*. 2020; 2: 1037—1044 (In Russian). [eLibrary ID: 44674690](#)
15. Aksenova T.A., Ivashchenko N.F., Gorbunov V.V., Tsarenok S.Yu., Aksenov K.O. Pulse wave velocity and other indicators of arterial stiffness in patients with ankylosing spondylitis during the daily monitoring procedure. *Consilium Medicum*. 2018; 9: 76—81 (In Russian). [eLibrary ID: 36430040](#)
16. Stein K.Y., Froese L., Sekhon M., Griesdale D., Thelin E.P., Raj R., Tas J., Aries M., Gallagher C., Bernard F., Gomez A., Kramer A.H., Zeiler F.A. Intracranial pressure-derived cerebrovascular reactivity indices and their critical thresholds: A Canadian high resolution-traumatic brain injury validation study. *J Neurotrauma*. 2024; 41 (7—8): 910—923. [PMID: 37861325](#)
17. Vakhrusheva V.A., Redinov I.S. Myoelectric potential of masticatory and temporal muscles in elderly people. *Health, Demography, Ecology of Finno-Ugric People*. 2022; 1: 57—62 (In Russian). [eLibrary ID: 48210595](#)

ХИРУРГИЯ

на правах рекламы

ВЛАДМИВА

БИОПЛАСТ-ДЕНТ

КОМПЛЕКТ

крошка

мембрана

материал для восстановления структурной целостности костных дефектов

+

В результате депротеинизации материал лишен клеточных элементов и белковых фракций

+

Представляет собой гидроксиапатит биологического происхождения с сохраненной архитектурой

+

Идеальный остов прорастания кровеносных сосудов и врастания клеток из костного ложа

+

Обладает оптимальной адгезией стромальных стволовых клеток к поверхности субстрата

+

Характеризуется отсутствием иммунных реакций организма реципиента

+

Сочетается со всеми видами трансплантатов, имплантатов, эндофиксаторов



**НОВАЯ УДОБНАЯ
ФОРМА ВЫПУСКА!**

ВЛАДМИВА

Материал на основе костного коллагена
хирургический для замещения дефектов
костной ткани «Биопласт-Дент»

Биопласт-Дент

крошка

мембрана

200-1000 мкм

толщина 0,2-0,5 мм

0,5 см³

15 x 15 мм

1,0 см³

15 x 25 мм

DOI: 10.37988/1811-153X_2024_4_106

[С.К. Северинова,](#)

к.м.н., доцент кафедры ортопедической стоматологии

[Е.Н. Овчаренко,](#)

к.м.н., доцент кафедры ортопедической стоматологии

[О.Л. Ирза,](#)

к.м.н., доцент кафедры ортопедической стоматологии

[К.Г. Кушнир,](#)

к.м.н., доцент кафедры ортопедической стоматологии

[У.Б. Бекаева,](#)

студентка V курса стоматологического факультета

[Э.А. Джаппарова,](#)

студентка V курса стоматологического факультета

[Э.Г. Аджисалиева,](#)

студентка V курса стоматологического факультета

КФУ им. В.И. Вернадского,
295007, Симферополь, Россия

Сравнительная характеристика основных видов стоматологической керамики для изготовления виниров

Аннотация. Внедрение в клиническую практику современных стоматологических материалов расширило возможности восстановления формы и цвета зубов с использованием адгезивных микропротезов — виниров, позволяющих сочетать эстетику естественного зуба с функциональной надежностью. Существуют различные материалы для изготовления виниров. К ним относятся полевошпатовая керамика, стеклокерамика на основе дисиликата лития, лейцитная стеклокерамика, гибридная керамика, а также керамика на основе диоксида циркония. Изучив данные литературы, мы проанализировали положительные и отрицательные свойства различных материалов, используемых для изготовления виниров. **Заключение.** Такие материалы, как поликристаллическая керамика на основе диоксида циркония и стеклокерамика, усиленная кристаллами дисиликата лития, обладают оптимальными эстетическими и физико-механическими свойствами, что позволяет удовлетворить возросшие требования пациентов, а также увеличить срок службы виниров с минимальным количеством осложнений.

Ключевые слова: виниры, диоксид циркония, полевошпатовая керамика, эстетическая стоматология, малоинвазивное лечение

ДЛЯ ЦИТИРОВАНИЯ:

Северинова С.К., Овчаренко Е.Н., Ирза О.Л., Кушнир К.Г., Бекаева У.Б., Джаппарова Э.А., Аджисалиева Э.Г. Сравнительная характеристика основных видов стоматологической керамики для изготовления виниров. — *Клиническая стоматология*. — 2024; 27 (4): 106—113.
DOI: 10.37988/1811-153X_2024_4_106

[S.K. Severinova,](#)

PhD in Medical Sciences, associate professor of the Prosthetic dentistry Department

[E.N. Ovcharenko,](#)

PhD in Medical Sciences, associate professor of the Prosthetic dentistry Department

[O.L. Irza,](#)

PhD in Medical Sciences, associate professor of the Prosthetic dentistry Department

[K.G. Kushnir,](#)

PhD in Medical Sciences, associate professor of the Prosthetic dentistry Department

[U.B. Bekavaeva,](#)

5th year student at the Dentistry Faculty

[E.A. Dzhabbarova,](#)

5th year student at the Dentistry Faculty

[E.G. Adjisalieva,](#)

5th year student at the Dentistry Faculty

V.I. Vernadsky Crimean Federal University,
295007, Simferopol, Russia

Dental materials used for the manufacture of non-metal restorations

Annotation. Patients' dissatisfaction with the shape and color of their teeth led to the development of adhesive microprostheses — veneers, which allow achieving the aesthetics of a natural tooth with functional reliability. There are various materials and methods for making veneers. These include: feldspar ceramics, glass ceramics based on lithium disilicate, leucitic glass ceramics, hybrid ceramics, as well as zirconium dioxide veneers. Having studied the literature data, depending on the clinical case, we determined the positive and negative properties of various materials for the restoration of teeth with veneers. Most authors describe clinical cases, materials for the manufacture of veneers and treatment results. Depending on the individual clinical situation, the dentist independently decides on the choice of material for the manufacture of metal-free restorations. When comparing all materials, one of the most optimal options are zirconium dioxide and glass ceramics based on lithium disilicate, which have a number of advantages, namely high aesthetic properties and physico-mechanical properties that meet the requirements of patients. These materials have excellent bending strength: zirconium dioxide has 1554 MPa, lithium disilicate-based glass ceramics have about 400 MPa, which increases the service life of orthopedic structures and a minimum number of complications. **Conclusions.** Materials such as polycrystalline ceramics based on zirconium dioxide and glass ceramics reinforced with lithium disilicate crystals have optimal aesthetic and physico-mechanical properties, which allows meeting the increased requirements of patients, as well as increasing the service life of veneers with a minimum number of complications.

Key words: veneers, metal-free restoration, zirconium dioxide, feldspar ceramics, aesthetic dentistry, minimally invasive treatment

FOR CITATION:

Severinova S.K., Ovcharenko E.N., Irza O.L., Kushnir K.G., Bekavaeva U.B., Dzhabbarova E.A., Adjisalieva E.G. Dental materials used for the manufacture of non-metal restorations. *Clinical Dentistry (Russia)*. 2024; 27 (4): 106—113 (In Russian). DOI: 10.37988/1811-153X_2024_4_106

ВВЕДЕНИЕ

В XXI в. неоспорим прогресс развития эстетической стоматологии, что определяется повышением роли внешнего вида индивидуума в условиях конкурентной среды современного общества. Актуальной задачей ортопедической стоматологии является разработка инновационных технологий, которые параллельно с удовлетворением эстетических потребностей населения обеспечивали бы максимальное сохранение естественных зубов [1]. Так, наряду с решением вышеуказанных проблем, начиная с 1930-х гг. и по сегодняшний день широкое распространение в стоматологической практике нашли адгезивные конструкции — виниры. Разнообразные технологии изготовления виниров позволяют врачам сделать рациональный выбор при составлении плана лечения для каждого пациента [2–3].

Вопрос о надежности винира как микропротеза, удерживающегося на зубе за счет микромеханической ретенции, до сих пор остается предметом дискуссий специалистов [4–5]. Особое внимание уделяется механическим свойствам керамических материалов. Все конструкционные материалы должны обладать определенными параметрами, которые отражают их сопротивляемость нагрузкам (на сдвиг, изгиб, разрыв, растяжение и максимальное напряжение). Помимо перечисленных требований к материалам, необходимым для изготовления безметалловых реставраций, важно отметить и другие: биосовместимость, эстетичность, устойчивость к окрашиванию красителями и долговечность [6–7].

МАТЕРИАЛЫ И МЕТОДЫ

В нашей работе проводился систематический поиск литературы по данной теме по апрель 2024 г. в электронных базах данных РИНЦ, PubMed, Web of Science, Scopus.

Поиск в базе данных позволил изучить в общей сложности 65 публикаций. Исследования считались подходящими для включения в список литературы, если они были опубликованы на русском и английском языках, сообщали четко извлекаемые данные о винирах, используемых методах и материалах для их изготовления, а также содержали характеристики параметров: прочности на изгиб, модуль упругости, прочность на сжатие.

Для более детального изучения данного вопроса представлялось необходимым рассмотреть литературу о стабильности цвета, удовлетворенности пациентов после ортопедического лечения с использованием виниров для определения важного значения эстетического аспекта.

Полнотекстовая оценка соответствия требованиям выявила 40 исследований, которые в конечном итоге были включены в этот обзор литературы.

При поиске литературы использовались следующие термины и ключевые слова, а также их комбинации:

«виниры», «безметалловые реставрации», «неинвазивное протезирование», «стоматологическая керамика», «полевошпатная керамика», «керамический винир», «эстетическая стоматология».

Большинство исследований были проведены в США, России, Германии, Великобритании и Финляндии. Анализ публикаций позволил выделить определенный блок информации о материалах для изготовления безметалловых реставраций. Для суммирования и понимания полученных данных необходимо рассмотреть их состав, свойства, а также вероятные осложнения.

РЕЗУЛЬТАТЫ И ОБСУЖДЕНИЕ

Воссоздание эстетических параметров естественных зубов является сложной задачей для клиницистов, работающих в области эстетической и ортопедической стоматологии. Достижению оптических, биологических и анатомических результатов, имитирующих естественный зубной ряд и удовлетворяющих требованиям пациента, способствует разнообразие современных реставрационных материалов [8].

Современные тенденции развития стоматологического материаловедения и достижения в области технологии изготовления керамических материалов расширили диапазон выбора и возможностей для реставраций зубочелюстной системы [9]. Существует большой спектр материалов, активно используемых в ортопедической стоматологии для восстановления зубов и зубных рядов. В данном исследовании мы провели обзор материалов и их физико-химических свойств для изготовления виниров из полевошпатной керамики, стеклокерамики, керамики на основе диоксида циркония и виниров из гибридной керамики [10–12].

При принятии решения о выборе материала для изготовления безметалловых реставраций, исходя из конкретной клинической ситуации, врачу-стоматологу необходимо учитывать ряд механических свойств, а именно:

- прочность на изгиб, характеризующая способность материала противостоять разрушению под действием предельной нагрузки, направленной в центр;
- прочность на излом — способность материалов сопротивляться силе, направленной сверху;
- модуль упругости (эластичности) или модуль Юнга — способность материала к упругой деформации при приложении силы;
- коэффициент термического расширения — степень расширения материала при нагревании и его усадки при охлаждении;
- оптические свойства — насыщенность, яркость, тон, полупрозрачность, флуоресценция и опалесценция.

Врач-стоматолог должен тщательно подходить к выбору керамического материала исходя из клинической ситуации, а также принимая во внимание различные физико-механические свойства данных материалов (см. таблицу).

Физико-механические свойства керамических материалов

Physical and mechanical properties of ceramic materials

Показатель	Полевошпатная керамика VITABLOCS Mark II (VITA, Германия)	Лейцитная стеклокерамика IPS Empress (Ivoclar Vivadent, Лихтенштейн)	Стеклокерамика на основе дисиликата лития IPS e.max CAD (Ivoclar Vivadent, Лихтенштейн)	Диоксид циркония IPS e.max ZirCAD (Ivoclar Vivadent, Лихтенштейн)	Гибридная керамика Vita Enamic (VITA, Германия)
Прочность на изгиб, МПа	60–90	125–160	330–400	1554	150
Прочность на излом, МПа	172	1,3	400–500	850	182
Кoeff. термического расширения, $\times 10^{-6} \text{ K}^{-1}$	12	16,6 (100–400°C) 17,5 (100–500°C)	9,7 (25–500°C)	10 (25–500°C)	13,8–15,2 (100–500°C)
Модуль упругости, ГПа	69	65–71	103	250	35–37
Твердость по Виккерсу, ГПа	5,6	5,9	5,8	13,0	2,5
Прочность на сжатие, МПа	172	551	420	2062	73,4
Состав	SiO ₂ (65,52%), Al ₂ O ₃ (18,89%), K ₂ O (14,4%), CaO (0,13%), MgO (0,6–0,8%), Na ₂ O (3,06%)	Стеклокерамика SiO ₂ -Al ₂ O ₃ -K ₂ O, армированная лейцитом (35–45% об.)	Li ₂ Si ₂ O ₅ (70%), SiO ₂	ZrO ₂ (95%), Al ₂ O ₃ (0,4%), Y ₂ O ₃ (4,6%)	Керамическая сетка (86%) из SiO ₂ (58–63%) и Al ₂ O ₃ (20–23%), смола UDMA, TEGDMA (14%)

Виниры из полевошпатной керамики

Виниры из полевошпатной керамики широко известны благодаря своей долговечности, биосовместимости и в первую очередь эстетике. Данный вид конструкций претерпел значительную эволюцию [13–14]. В настоящее время виниры из полевошпатной керамики создаются путем послойного нанесения, а также методом фрезерования.

Полевые шпаты в основном состоят из оксида кремния (60–64%) и оксида алюминия (20–23%) и обычно модифицируются различными способами для создания стекла, которое затем можно использовать при реставрации зубов. Таким образом, фарфоровый шпат состоит из кристаллов фторопатита в алюмосиликатном стекле, которые могут быть нанесены слоями для создания окончательной морфологии и оттенка реставрации. Кристаллы фторопатита влияют на оптические свойства облицовочного фарфора. Полевошпатовый фарфор обладает эстетической ценностью и демонстрирует высокую прозрачность. Используя процесс наслоения и обжига, разработана технология изготовления виниров, обладающих оптическими характеристиками, схожими с показателями твердых тканей зуба.

Полевошпатовая керамика обладает следующими физико-химическими свойствами: достаточно небольшая прочность на изгиб (62–90 МПа), прочность на сжатие (172 МПа), прочность на сдвиг (110 МПа) и модуль упругости (69 ГПа). На стоматологическом рынке существуют следующие представители полевошпатной керамики: G-Cera Cosmotec 2 (Япония), VITABLOCS Mark II (Германия).

Керамика VITABLOCS по своим свойствам является материалом, очень похожим на естественную эмаль, что гарантирует высочайшую биосовместимость. Данный

материал имеет абразивные свойства, аналогичные естественной эмали. Тонкая дисперсность керамики VITABLOCS Mark II обуславливает абразивные свойства, сравнимые с абразией естественной эмали. Эти свойства объясняются тонкой кристаллической структурой материала VITABLOCS. Поэтому реставрации VITABLOCS считаются особо щадящими по отношению к антагонистам. Превосходная протравливаемость керамики VITABLOCS обеспечивает надежную адгезивную связь с тканями зуба. По данным K. Wiedhahn при сроке наблюдения до 10 лет показатели выживаемости виниров из керамического материала VITABLOCS Mark II достигали 95%, а через 18 лет процент выживаемости составлял 84,4% [15].

Изучением показателей долговечности, а также частоты осложнений при ортопедическом лечении с использованием конструкций из полевошпатной керамики занимались американские исследователи [16]. Согласно полученным данным, предполагаемая совокупная выживаемость фарфоровых виниров из полевошпатового фарфора за 21 год составила 96±2%. Для всей выборки показатели выживаемости составили 96±1% (10 лет) и 91±2% (20 лет).

Согласно данным бразильских исследователей, использование виниров из полевошпатной керамики позволило достигнуть отличных клинических результатов, улучшить форму фронтальных зубов, размер и пропорции, восстановить эстетику и гармонию улыбки пациента. Пожелания пациента о большей эстетичности конструкции позволяет добиться толщины данного материала менее 0,5 мм с препарированием эмали или без него [17].

Румынские исследователи в 2022 г. провели ретроспективный долгосрочный анализ клинических

исходов ортопедического лечения с использованием керамических виниров из полевошпатной керамики, в котором продемонстрировали результаты наблюдений на протяжении 7-летнего периода использования данных конструкций. Из 170 безметалловых реставраций (70 на верхнюю челюсть и 100 на нижнюю челюсть), 10 пациентов обратились снова по причине образования сколов. Согласно результатам данного исследования, общая выживаемость виниров составила 91,77% в течение 7 лет функционирования, что позволяет сказать о средней долгосрочности конструкций из полевошпатной керамики [18].

Таким образом, материалы на основе полевошпатной керамики обладают превосходными эстетическими свойствами, высокой биосовместимостью, однако достаточно низкими показателями прочности на изгиб, вследствие этого необходимо совершенствование методик и материалов данной категории.

Виниры на основе стеклокерамики, упрочненной лейцитом

В настоящее время стеклокерамика широко используется в ортопедической стоматологии благодаря постоянному улучшению механических свойств, что связано с улучшением микроструктуры материала. Стеклокерамика идеально подходит для использования в качестве реставрационного материала для зубов. Ее механические и физические свойства в целом улучшились, однако стеклокерамика обладает меньшей прозрачностью по сравнению с полевошпатной керамикой, что в значительной мере влияет на эстетические параметры готовой конструкции [19].

Улучшение свойств зависит от взаимодействия кристаллов со стекловидной матрицей, а также от размера и количества кристаллов. Из более мелких кристаллов обычно получают более прочные материалы. В зависимости от химического состава и процента кристалличности они могут быть непрозрачными или полупрозрачными. Повышенная прочность стеклокерамики достигается добавлением соответствующих наполнителей, которые равномерно распределены по стеклу, таких как алюминий, магний, цирконий, лейцит и дисиликат лития.

Одним из хорошо обоснованных подходов к упрочнению полевошпатной керамики при сохранении ее адгезивных свойств является добавление к стеклянной матрице равномерно диспергированных частиц наполнителя — кристаллов лейцита, которые препятствуют образованию микроскопических трещин в основном стекловидном веществе. Лейцит — это порообразующий минерал, состоящий из алюмосиликата калия. При комнатной температуре лейцит обладает тетрагональной структурой. Однако кристаллическая структура претерпевает фазовое превращение из тетрагональной в кубическую при 625 °С. Коммерческая стоматологическая керамика, содержащая кристаллический минерал в качестве упрочнителя, включает IPS Empress (Ivoclar Vivadent) и Finesse All-ceramic (Dentsply International). В данных

разновидностях керамики предел прочности на изгиб варьируется от 125 до 138 МПа [20–21].

Заготовки IPS Empress Esthetic могут быть использованы для следующих клинических реставраций: виниры, вкладки типа inlay, onlay, коронки для фронтальной и боковой группы зубов. В частности, материал IPS Empress Esthetic служит для изготовления высокоэстетичных реставраций одиночных зубов с помощью технологии прессования, состоящий из лейцитной стеклокерамики. Данный материал состоит из лейцита (35–45% об.), армированного стеклокерамикой, содержащей аморфную и кристаллическую фазы. Основными составляющими этой фазы являются SiO₂ (62,24%), Al₂O₃ (17,58%), Na₂O (5,53%), K₂O (11,63%), а также в небольшом количестве оксиды кальция и бария.

В результате многоступенчатого каскада процессов лейцитные кристаллы вырастают на несколько микрон, равномерно распределяясь, затем этот порошок автоматически спрессовывается, что позволяет достичь максимальной гомогенности. За счет разности в коэффициентах теплового расширения стеклянной и кристаллической фаз при охлаждении после спекания образуются напряжения в первой фазе, данный механизм предназначен для повышения прочности материала. Прочность на изгиб стеклокерамики, усиленной лейцитом, равна 160 МПа, что значительно выше, чем у полевошпатной керамики.

Преимуществом данного вида керамики является его эстетичность за счет полупрозрачности, однако недостаточно высокие физико-механические показатели не позволяют его использовать в большом спектре ортопедических работ.

Виниры из стеклокерамики на основе дисиликата лития

Инновационная стеклокерамика на основе дисиликата лития (LS2) IPS e.max CAD (Ivoclar Vivadent) сочетает в себе достойные эстетические свойства и рабочие физико-механические показатели. IPS e.max CAD применяется для эффективного изготовления эстетичных и высокопрочных одиночных реставраций, таких как виниры, минимально инвазивные вкладки Inlay/Onlay, одиночные и частичные коронки.

Укрепление частиц также может быть достигнуто путем термообработки стекла для облегчения осаждения и последующего роста кристаллов внутри стеклокерамики. Стеклокерамика на основе дисиликата лития является одной из керамических систем, обладающая превосходными механическими и эстетическими свойствами. Показатель механического напряжения в данных видах материалов значительно увеличился от 229 до 480 МПа, Dicor (Dentsply International) и IPS e.max CAD соответственно. В настоящее время изготовление реставраций на основе дисиликата лития возможно двумя способами — методом прессования и с использованием технологии CAD/CAM [22]. Стеклокерамика на основе дисиликата лития вначале обрабатывается, при этом материал имеет характерный голубой цвет,

затем следует этап кристаллизации, при котором материал приобретает свою конечную прочность и желаемые эстетические свойства. IPS e.max CAD в «мягком», «голубом» состоянии имеет прочность 130–150 МПа и, таким образом, сравним с другими стеклокерамическими блоками, доступными для CEREC. После кристаллизации в печи прочность материала повышается до 360–400 МПа [23].

Дисиликатлитиевая керамика имеет предел прочности на изгиб 330–400 МПа, что значительно выше, чем аналогичные показатели у полевошпатной и стеклокерамики, усиленной лейцитом, но в три раза ниже, чем у керамики из оксида циркония. Виниры по технологии e.max могут быть одновременно очень тонкими (0,3–0,4 мм) и прочными, поэтому при необходимости они изготавливаются даже на жевательные зубы. Этот материал на 60% состоит из кристаллов дисиликата лития, встроенных в стекловидную матрицу. Большое количество этих продольных, неправильно расположенных кристаллов отвечает за механические свойства этой керамики. Трещина, образовавшаяся в кремнеземе, блокируется многочисленными кристаллами дисиликата лития, что предотвращает ее дальнейшее распространение.

Основными положительными качествами данного стеклокерамического материала являются естественная эстетичность, что, несомненно, удовлетворяет требования пациента, а также высокие механические свойства и повышенная химическая стабильность. Керамика на основе дисиликата лития является перспективным и широко используемым материалом для изготовления ортопедических конструкций [24–25].

Виниры на основе диоксида циркония

Диоксид циркония (ZrO_2) — это поликристаллический материал, который существует в природе в виде минерала с моноклинной кристаллической структурой. Одной из уникальных особенностей циркониевой керамики является ее фазовое превращение. При правильном использовании стоматологической керамики это может улучшить клинические показатели.

Диоксид циркония может принимать 3 кристаллические формы в зависимости от температуры: моноклинную — при комнатной температуре до $1170^{\circ}C$, тетрагональную — при нагревании $1170^{\circ}C$, и кубическую при нагревании до $2370^{\circ}C$. Это превращение между кристаллическими фазами является обратимым, и охлаждение приводит к возврату в моноклинную фазу. При стабилизации иттрием высокотемпературная тетрагональная структура циркония может сохраняться при комнатной температуре.

Стоматологические материалы на основе диоксида циркония широко используются в клинической практике благодаря таким параметрам, как прочность на изгиб, а также оптимальным показателям биосовместимости с тканями пародонта [26–28]. Основным источником производства диоксида циркония является минерал циркон ($ZrSiO_4$), его получают путем

химической обработки с помощью добавок. Наиболее часто применяемые виды керамики на основе диоксида циркония — это KaVo Everest, BeCe CAD Zirkon HT+, In-Ceram Zirconia и др. В состав данных материалов входят легированный катионами иттрия тетрагональный поликристалл циркония (Y-TZP) и пропитанный стеклом оксид алюминия, упрочненный цирконием (In-Ceram Zirconia).

В основном керамические массы состоят из двух компонентов: каркаса (стабилизированный иттрием тетрагональный поликристалл циркония) и облицовочного материала (стоматологического фарфора), применяемого для усовершенствования эстетических свойств [29].

Стоматологический цирконий, стабилизированный иттрием, подразделяется на 12 типов. Тетрагональный поликристаллический цирконий (TZP) бывает различных типов в зависимости от содержания иттрия: 3Y-TZP, 4Y-TZP, 5Y-TZP и 6Y-TZP с молярной долей иттрия 3, 4, 5 и 6% соответственно. 3Y-TZP — это ранний цирконий, используемый в стоматологии в качестве «белого металла». Цирконий с более низким содержанием иттрия 3Y-TZP обладает лучшими механическими свойствами и меньшей прозрачностью, тогда как 6Y-TZP с повышенным содержанием иттрия обладает большей прозрачностью, но более низкими механическими свойствами.

Механические свойства 3Y-TZP напрямую зависят от размера зерен, а размер зерен зависит от времени их спекания. При фазовом превращении изменяется объем кристаллических зерен, и именно это изменение объема было использовано для получения превосходных механических свойств [30–32].

Данные материалы имеют высокие показатели физико-механических свойств, включая прочность на изгиб (1535 МПа в среднем), химическую растворимость (менее 10 мкг/см^3), твердость по Виккерсу (1200 Н/см), прочность на износ (1000 МПа), модуль упругости (250 ГПа), ударная вязкость керамики (6–8 МПа) и эстетические качества данного материала. Диоксид циркония значим в клинической практике тем, что имеет высокую механическую прочность. Прочность на излом диоксида циркония равна около 1500 МПа, тогда как у естественного 160 МПа, поэтому при функционировании ортопедические конструкции меньше подвержены осложнениям в виде трещин и сколов, но может иметь и отрицательную сторону из-за высокой микротвердости, превосходящей микротвердость эмали в несколько раз. Керамические массы на основе диоксида циркония обладают самым высоким показателем твердости по Виккерсу, превосходя аналогичные показатели для представителей других категорий более чем в 2 раза, из-за чего способ фрезеровки полностью спеченных блоков очень трудоемкий и связан с высоким износом фрезероальных инструментов, что может сопровождаться микроповреждениями структуры обрабатываемых материалов. Поэтому в настоящее время все большее распространение находит метод обработки

(фрезерования) частично спеченных блоков с последующей синтеризацией.

Изделия из диоксида циркония также обладают достаточными оптическими свойствами (цвет, опалесценция, флуоресценция и прозрачность). Однако прозрачность данного конструкционного материала несколько ниже по сравнению со стеклокерамикой. На оптические свойства непосредственно влияют следующие факторы: толщина стенки реставрации, размеры зерен, присутствие пор и фазовый состав материала, а также технология изготовления заготовок, режимы обжига [33].

К значимым преимуществам данного материала можно отнести светопрозрачность и оптическую идентичность естественным зубам. Влияние размера пор и их заполнения на рассеяние света в диоксиде циркония было исследовано рядом авторов. Отклонения в температуре спекания существенно влияют на прозрачность и цвет циркониевых материалов. [34]. Процедуры спекания напрямую влияют на размер зерен, пористость, распределение иттрия и содержание кубической фазы в образцах циркония.

Безметалловые реставрации, состоящие из диоксида циркония, обладают рядом важнейших свойств: стоматологический цирконий устойчив к кислотно-эрозионным воздействиям в ротовой полости, обладает низкой теплопроводностью, высокими показателями прочности на изгиб. Цирконий — эстетичный биоматериал, но его прозрачность немного ниже по сравнению со стеклокерамикой [35–37].

Виниры на основе гибридной керамики с двойной сетчатой структурой

Последние достижения современных технологий позволили создать новый класс материалов, состоящий из пористой керамической матрицы, заполненной полимерным материалом (Vita Enamic). Стимулом для разработки данного материала является адаптация таких свойств, как модуль упругости, прочность, вязкость и твердосплавность, путем разумного контроля его состава и микроструктуры.

Vita Enamic — инновационная дентальная гибридная керамика с двойной сетчатой структурой. Преимущественно состоит из полевошпатовой керамической матрицы (86% вес.), в которую пропитана органическая фаза диметакрилатной смолы, содержащей 14% (вес.) UDMA (диметакрилат уретана) и TEGDMA (диметакрилат триметиленгликоля), необходимых для устойчивости к разрушению и износу.

Этот новый материал может предложить уникальную биомиметическую альтернативу традиционным композитам и керамике. С клинической точки зрения Vita Enamic подходит для реставраций отдельных зубов, таких как накладки, виниры и коронки, включая коронки с опорой на имплантаты. На данный момент нет достоверных клинических данных относительно долговечности энамических реставраций. Однако лабораторные исследования показали, что Enamic обладает превосходной стойкостью к износу и усталостным

повреждениям по сравнению с традиционными керамическими реставрационными материалами [38–39].

Данный материал обладает следующими физико-механическими свойствами: прочность на изгиб — 150–160 МПа, модуль эластичности — 30 ГПа, модуль Вейбулла — 20, твердость — 2,5 ГПа.

Преимуществами гибридной керамики является естественные эстетические свойства благодаря отличной транслюценции, превосходная устойчивость к нагрузкам за счет эластичности и прочности, высокая надежность благодаря интегрированной двойной сетчатой структуре с функцией остановки трещин, а также возможность использования данного материала в областях с высокой жевательной нагрузкой.

В Российской Федерации в настоящее время работы по стоматологической керамике ведутся в Научном центре порошкового материаловедения Пермского национального исследовательского университета совместно с сотрудниками кафедры ортопедической стоматологии (зав. кафедрой — проф. Г.И. Рогожников). Коллективом ученых под руководством академика РАН В.Н. Анциферова ведутся исследования, связанные с разработкой керамических материалов на основе диоксида циркония [40]. Получена серия компактных, нано- и микропористых материалов на основе системы $ZrO_2 - Y_2O_3 - CeO_2$. Изучены характеристики полученных керамических материалов в зависимости от условий их синтеза. В настоящее время на стоматологическом рынке появился отечественный конструкционный материал на основе оксида циркония — диски из оксида циркония, стабилизированного иттрием Ziceram (Zircon ceramics, Санкт-Петербург). Диски выпускаются однослойные и многослойные, различной степени транслюцентности. Супертранслюцентные заготовки предназначены для изготовления виниров. Транслюцентность материала сопоставима с транслюцентностью дисиликата лития. Материал характеризуется высокой прочностью на изгиб 1100–750 МПа.

ЗАКЛЮЧЕНИЕ

Успех ортопедического лечения определяется правильным выбором конструкционного материала с учетом его физико-механических характеристик. Анализ научных данных показал, что одним из оптимальных вариантов для изготовления виниров фронтальной и боковой группы зубов и восстановления их эстетических и функциональных свойств являются материалы на основе диоксида циркония и стеклокерамика на основе дисиликата лития.

Несомненным преимуществом виниров на основе дисиликата лития является их толщина (от 0,3 до 1,6 мм) и прекрасные эстетические свойства, позволяющие максимально сохранить естественные ткани зуба, и не подвергать их чрезмерному препарированию. Материалы обладают достойными физико-механическими характеристиками, к тому же они высокотехнологичны.

В свою очередь, керамические массы на основе диоксида циркония обладают оптимальными физико-механическими характеристиками для создания виниров. Благодаря высоким показателям прочности на изгиб циркон устойчив к поломке к механическим воздействиям, однако по своим эстетическим свойствам значительно уступает полевошпатной и стеклокерамике.

Конфликт интересов. Авторы декларируют отсутствие конфликта интересов.

Поступила: 03.04.2024 **Принята в печать:** 14.11.2024

Conflict of interests. The authors declare no conflict of interests.

Received: 03.04.2024 **Accepted:** 14.11.2024

ЛИТЕРАТУРА / REFERENCES:

1. Гаврилова Д.В., Северинова С.К., Лавровская О.М. Применение цифровых технологий в стоматологии. — В: сб. ст. конф. «Многополярный мир от науки к практической реализации: состояние и перспективы развития». — СПб., 2023. — С. 38—43. [Gavrilova D.V., Severinova S.K., Lavrovskaya O.M. Application of digital technologies in dentistry. — In: collection of articles of the "Multipolar world from science to practical realisation: Status and prospects of development" conference. — Saint-Petersburg, 2023. — Pp. 34—43 (In Russian)]. [eLibrary ID: 50819683](#)
2. El-Mowafy O., El-Aawar N., El-Mowafy N. Porcelain veneers: An update. — *Dent Med Probl.* — 2018; 55 (2): 207—211. [PMID: 30152626](#)
3. Pini N.P., Aguiar F.H., Lima D.A., Lovadino J.R., Terada R.S., Paschetto R.C. Advances in dental veneers: materials, applications, and techniques. — *Clin Cosmet Investig Dent.* — 2012; 4: 9—16. [PMID: 23674920](#)
4. Gresnigt M., Ozcan M. Esthetic rehabilitation of anterior teeth with porcelain laminates and sectional veneers. — *J Can Dent Assoc.* — 2011; 77: b143. [PMID: 22067068](#)
5. Deany I.L. Recent advances in ceramics for dentistry. — *Crit Rev Oral Biol Med.* — 1996; 7 (2): 134—43. [PMID: 8875028](#)
6. Гажва С.И., Тетерин А.И., Смирнова Е.И. Керамические материалы для безметалловых реставраций: химическое строение, свойства, показания к применению. — *Кремлевская медицина. Клинический вестник.* — 2022; 1: 109—114. [Gazhva S.I., Teterin A.I., Smirnova E.I. Ceramic materials for non-metal restorations: chemical composition, properties, and indications. — *Kremlin Medicine Journal.* — 2022; 1: 109—114 (In Russian)]. [eLibrary ID: 48525582](#)
7. Kelly J.R., Benetti P. Ceramic materials in dentistry: historical evolution and current practice. — *Aust Dent J.* — 2011; 56 Suppl 1: 84—96. [PMID: 21564119](#)
8. McLaren E.A., LeSage B. Feldspathic veneers: what are their indications? — *Compend Contin Educ Dent.* — 2011; 32 (3): 44—9. [PMID: 21560742](#)
9. Guess P.C., Schultheis S., Bonfante E.A., Coelho P.G., Ferencz J.L., Silva N.R. All-ceramic systems: laboratory and clinical performance. — *Dent Clin North Am.* — 2011; 55 (2): 333—52. [PMID: 21473997](#)
10. Silva L.H.D., Lima E., Miranda R.B.P., Favero S.S., Lohbauer U., Cesar P.F. Dental ceramics: a review of new materials and processing methods. — *Braz Oral Res.* — 2017; 31 (suppl 1): e58. [PMID: 28902238](#)
11. Saláta J., Szabó F., Csuti P., Antal M., Márton P., Hermann P., Borbély J., Ábrám E. Quantitative examination of factors influencing the colour reproduction ability of lithium disilicate glass-ceramics. — *BMC Oral Health.* — 2024; 24 (1): 660. [PMID: 38840111](#)
12. Spear F., Holloway J. Which all-ceramic system is optimal for anterior esthetics? — *J Am Dent Assoc.* — 2008; 139 Suppl: 19S—24S. [PMID: 18768905](#)
13. Morimoto S., Albanesi R.B., Sesma N., Agra C.M., Braga M.M. Main clinical outcomes of feldspathic porcelain and glass-ceramic laminate veneers: A systematic review and meta-analysis of survival and complication rates. — *Int J Prosthodont.* — 2016; 29 (1): 38—49. [PMID: 26757327](#)
14. Touati B. Innovative dental ceramics: expanding the material alternatives. — *Pract Proced Aesthet Dent.* — 2005; 17 (5): 357—8. [PMID: 16121754](#)
15. Wiedhahn K., Kerschbaum T., Fasbinder D.F. Clinical long-term results with 617 Cerec veneers: a nine-year report. — *Int J Comput Dent.* — 2005; 8 (3): 233—46. [PMID: 16416936](#)
16. Layton D.M., Walton T.R. The up to 21-year clinical outcome and survival of feldspathic porcelain veneers: accounting for clustering. — *Int J Prosthodont.* — 2012; 25 (6): 604—12. [PMID: 23101040](#)
17. Federizzi L., Gomes É.A., Báratro S.S., Baratto-Filho F., Bacchi A., Spazzini A.O. Use of feldspathic porcelain veneers to improve smile harmony: A 3-year follow-up report. — *Braz Dent J.* — 2016; 27 (6): 767—774. [PMID: 27982193](#)
18. Mihali S.G., Lolos D., Popa G., Tudor A., Bratu D.C. Retrospective long-term clinical outcome of feldspathic ceramic veneers. — *Materials (Basel).* — 2022; 15 (6): 2150. [PMID: 35329602](#)
19. Giordano R., McLaren E.A. Ceramics overview: classification by microstructure and processing methods. — *Compend Contin Educ Dent.* — 2010; 31 (9): 682—4, 686, 688 passim; quiz 698, 700. [PMID: 21197937](#)
20. Zhang Y., Kelly J.R. Dental ceramics for restoration and metal veneering. — *Dent Clin North Am.* — 2017; 61 (4): 797—819. [PMID: 28886769](#)
21. Palacios T., Tarancón S., Pastor J.Y. On the Mechanical Properties of Hybrid Dental Materials for CAD/CAM Restorations. — *Polymers (Basel).* — 2022; 14 (16): 3252. [PMID: 36015509](#)
22. Окромелидзе М.Т., Зекий А.О., Гильманова Н.С. Изучение результатов исследования и оценка клинической эффективности виниров из прессованной и полевошпатной керамики через год после фиксации. — *Институт стоматологии.* — 2022; 2 (95): 48—49. [Okromelidze M.T., Zekiy A.O., Gilmanova N.S. To study the results of the examination and evaluate the clinical efficacy of pressed and feldspar ceramic veneers a year after fixation. — *The Dental Institute.* — 2022; 2 (95): 48—49 (In Russian)]. [eLibrary ID: 49265002](#)
23. Мельник А.С., Горяинова К.Э., Лебеденко И.Ю. Обзор современных материалов для изготовления керамических коронок у кресла пациента методом компьютерного фрезерования. — *Российский стоматологический журнал.* — 2014; 6: 24—28.

- [Melnik A.S., Goryainova K.E., Lebedenko I.Yu. Review modern materials for the manufacturing ceramic crowns at the chairside by the method of computer milling. — *Russian Journal of Dentistry*. — 2014; 6: 24—28 (In Russian)]. [eLibrary ID: 22801190](#)
24. Malament K.A., Natto Z.S., Thompson V., Rekow D., Eckert S., Weber H.P. Ten-year survival of pressed, acid-etched E.max lithium disilicate monolithic and bilayered complete-coverage restorations: Performance and outcomes as a function of tooth position and age. — *J Prosthet Dent*. — 2019; 121 (5): 782—790. [PMID: 30955942](#)
25. Pieger S., Salman A., Bidra A.S. Clinical outcomes of lithium disilicate single crowns and partial fixed dental prostheses: a systematic review. — *J Prosthet Dent*. — 2014; 112 (1): 22—30. [PMID: 24674802](#)
26. Denry I., Kelly J.R. State of the art of zirconia for dental applications. — *Dent Mater*. — 2008; 24 (3): 299—307. [PMID: 17659331](#)
27. Arcila L.V.C., Ramos N.C., Campos T.M.B., Dapieve K.S., Valandro L.F., de Melo R.M., Bottino M.A. Mechanical behavior and microstructural characterization of different zirconia polycrystals in different thicknesses. — *J Adv Prosthodont*. — 2021; 13 (6): 385—395. [PMID: 35003554](#)
28. Kongkiatkamon S., Rokaya D., Kengtanyakich S., Peampring C. Current classification of zirconia in dentistry: an updated review. — *PeerJ*. — 2023; 11: e15669. [PMID: 37465158](#)
29. Tholey M.J., Berthold C., Swain M.V., Thiel N. XRD2 micro-diffraction analysis of the interface between Y-TZP and veneering porcelain: role of application methods. — *Dent Mater*. — 2010; 26 (6): 545—52. [PMID: 20223513](#)
30. Zhang Y. Making yttria-stabilized tetragonal zirconia translucent. — *Dent Mater*. — 2014; 30 (10): 1195—203. [PMID: 25193781](#)
31. Abdulmajeed A., Sulaiman T., Abdulmajeed A., Bencharit S., Närhi T. Fracture load of different zirconia types: A mastication simulation study. — *J Prosthodont*. — 2020; 29 (9): 787—791. [PMID: 32840940](#)
32. Hjerpe J., Vallittu P.K., Fröberg K., Lassila L.V. Effect of sintering time on biaxial strength of zirconium dioxide. — *Dent Mater*. — 2009; 25 (2): 166—71. [PMID: 18632146](#)
33. Kelly J.R., Denry I. Stabilized zirconia as a structural ceramic: an overview. — *Dent Mater*. — 2008; 24 (3): 289—98. [PMID: 17624420](#)
34. Yang F., Zhang L., Yang M., Chen J., Xing W. The effect of deviations in sintering temperature on the translucency and color of multi-layered zirconia. — *BMC Oral Health*. — 2024; 24 (1): 471. [PMID: 38637799](#)
35. Бузмакова А.И. Сравнительная характеристика керамических и циркониевых виниров. — *Научное обозрение. Медицинские науки*. — 2017; 3: 11—14.
[Бузмакова А.И. Comparative characteristics of ceramic and zirconium veneers. — *Scientific Review. Medical sciences*. — 2017; 3: 11—14 (In Russian)]. [eLibrary ID: 28769791](#)
36. Miyazaki T., Nakamura T., Matsumura H., Ban S., Kobayashi T. Current status of zirconia restoration. — *J Prosthodont Res*. — 2013; 57 (4): 236—61. [PMID: 24140561](#)
37. Shelar P., Abdolvand H., Butler S. On the behaviour of zirconia-based dental materials: A review. — *J Mech Behav Biomed Mater*. — 2021; 124: 104861. [PMID: 34600431](#)
38. El Zhawi H., Kaizer M.R., Chughtai A., Moraes R.R., Zhang Y. Polymer infiltrated ceramic network structures for resistance to fatigue fracture and wear. — *Dent Mater*. — 2016; 32 (11): 1352—1361. [PMID: 27585486](#)
39. Swain M.V., Coldea A., Bilkhair A., Guess P.C. Interpenetrating network ceramic-resin composite dental restorative materials. — *Dent Mater*. — 2016; 32 (1): 34—42. [PMID: 26454798](#)
40. Лебедеко И.Ю. Современные отечественные материалы для безметалловых зубных протезов. — *Стоматология*. — 2017; 1: 60—62.
[Lebedenko I.Yu. Modern home-manufactured materials for non-metal dental restorations. — *Stomatology*. — 2017; 1: 60—62 (In Russian)]. [eLibrary ID: 28795336](#)

DOI: 10.37988/1811-153X_2024_4_114

[В.А. Бадалян](#)^{1,2},

д.м.н., профессор кафедры стоматологии;
ведущий научный сотрудник отделения
клинической и экспериментальной
имплантологии

[Э.А. Левонян](#)¹,

аспирант кафедры стоматологии

[Б.А. Кудзаев](#)²,

аспирант отделения клинической
и экспериментальной имплантологии

¹ Первый МГМУ им. И.М. Сеченова,
119991, Москва, Россия

² ЦНИИСиЧЛХ, 119021, Москва, Россия

Поиск оптимального объекта для определения первичной стабильности дентальных имплантатов в рамках экспериментального исследования

Аннотация. При изучении дентальных имплантатов часто одной из задач является определение показателей их первичной стабильности. Однако это не всегда возможно в ходе установки имплантатов пациентам. Вследствие этого перед специалистами возникает задача поиска оптимальной модели для определения первичной стабильности дентальных имплантатов в рамках экспериментального исследования. В статье систематизированы и обобщены данные литературных источников, а также результаты собственных исследований применительно к выбору модели для изучения первичной стабильности дентальных имплантатов.

Заключение. При изучении показателей первичной стабильности с использованием кости низкой плотности оптимальным объектом являются материалы животного происхождения с иссеченным кортикальным компонентом, например грудная кость овец или свиней. При необходимости исследования первичной стабильности при более плотной структуре кости рекомендуется использование большеберцовой кости свиней.

Ключевые слова: имплантация, первичная стабильность, эксперимент, минипиги, синтетические блоки

ДЛЯ ЦИТИРОВАНИЯ:

Бадалян В.А., Левонян Э.А., Кудзаев Б.А. Поиск оптимального объекта для определения первичной стабильности дентальных имплантатов в рамках экспериментального исследования. — *Клиническая стоматология*. — 2024; 27 (4): 114—121. DOI: 10.37988/1811-153X_2024_4_114

[V.A. Badalyan](#)^{1,2},

Doctor of Science in Medicine, professor
of the Dentistry Department; leading
researcher at the Clinical and experimental
implantology Division

[E.A. Levonian](#)¹,

postgraduate at the Dentistry Department

[B.A. Kudzaev](#)²,

postgraduate at the Clinical and experimental
implantology Division

¹ Sechenov University,
119991, Moscow, Russia

² Central Research Institute
of Dental and Maxillofacial Surgery,
119021, Moscow, Russia

The search for the optimal object for determining the primary stability of dental implants in the framework of an experimental study

Annotation. In the study of dental implants, one of the objectives is often to determine indicators of primary stability. However, this is not always possible during implant placement. Due to this fact the specialists face the task of searching for the optimal model for determining the primary stability of the dental implants within the framework of the experimental research. The article systematizes and summarizes the data of literature sources as well as the results of our own research in relation to the choice of the model for studying the primary stability of dental implants.

Conclusion. When studying the primary stability parameters with the use of low-density bone the optimal object is the materials of animal origin with the dissected cortical component, for example, the breastbone of sheep or pigs. If it is necessary to study the primary stability with a more dense bone structure, the use of pig tibia is recommended.

Key words: implantation, primary stability, experiment, minipigs, synthetic blocks

FOR CITATION:

Badalyan V.A., Levonian E.A., Kudzaev B.A. The search for the optimal object for determining the primary stability of dental implants in the framework of an experimental study. *Clinical Dentistry (Russia)*. 2024; 27 (4): 114—121 (In Russian). DOI: 10.37988/1811-153X_2024_4_114

ВВЕДЕНИЕ

Внутрикостная дентальная имплантация — широко распространенный метод хирургического лечения, предшествующий протезированию. Важным фактором для достижения интеграции имплантатов в костную ткань является их стабильность, под которой понимают отсутствие клинической подвижности последних.

Различают первичную и вторичную стабильность. В период остеоинтеграции первичная стабильность влияет на жесткость, прочность положения имплантата в кости и предотвращает его перемещение [1]. Первичную стабильность можно считать достаточной, когда микроподвижность имплантата находится в диапазоне 50—150 мкм. Микроподвижность выше этого уровня вызывает резорбцию кости и фиброзную инкапсуляцию вокруг имплантата, что с большой долей вероятности может привести к его отторжению [2, 3].

Со временем происходит снижение показателей первичной стабильности, что связано с процессом ремоделирования костной ткани, возникающей после установки имплантата. При благоприятном заживлении появляется вторичная стабильность благодаря образованию кости *de novo* на поверхности самих дентальных имплантатов, таким образом достигается их остеоинтеграция [4].

Ввиду активной социальной жизни человека, желания большинства пациентов как можно быстрее завершить хирургический этап лечения и установить ортопедические конструкции возникает необходимость проведения немедленной нагрузки с опорой на дентальные имплантаты, что в свою очередь напрямую зависит от величины их первичной стабильности. В некоторых случаях достижение ее оптимальных значений затруднительно, например при работе с атрофированным альвеолярным гребнем верхней челюсти. Основными факторами, влияющими на первичную стабильность имплантатов, являются состояние костной ткани, ее плотность и степень васкуляризации, а также геометрическая форма и особенности конструкции самого имплантата, специфика обработки его поверхности, его положение и протокол формирования имплантационного ложа [5]. Однако в некоторых случаях традиционное определение первичной стабильности не всегда возможно в ходе установки внутрикостных дентальных имплантатов, например при испытании новых образцов, еще не допущенных до клинического применения, или при разработке новых техник подготовки имплантационного ложа. Для того чтобы определить, соответствуют ли новые разработки в дентальной имплантологии требованиям биосовместимости, механической стабильности, а также безопасности, они должны пройти тщательное тестирование *in vitro* и *in vivo*. В связи с этим возникает необходимость выбора оптимальной модели для изучения первичной стабильности имплантатов в рамках экспериментального исследования. При правильно поставленных экспериментах, отвечающих действующим этическим нормам, выбранная модель должна обеспечить получение надежного результата с минимальными финансовыми издержками.

Накопленный исследователями опыт по выбору оптимальной модели нуждается в определенном обобщении, что требует проведения соответствующего анализа и систематизации материалов научных работ, посвященных рассматриваемому вопросу.

АНАЛИЗ НАУЧНОЙ ЛИТЕРАТУРЫ, ПОСВЯЩЕННОЙ ВЫБОРУ ОБЪЕКТА ДЛЯ ИССЛЕДОВАНИЙ В ОБЛАСТИ ДЕНТАЛЬНОЙ ИМПЛАНТОЛОГИИ

В доклинических исследованиях при разработке дентальных имплантатов, а также для определения оптимального протокола препарирования для получения первичной стабильности используются различные модели (полиуретановые блоки, животные, трупная кость и др.). Широкое распространение получили опыты, проводимые на животных, которых условно можно разделить на крупно- и малогабаритных. Животные биомодели играют ключевую роль при первоначальной разработке продукта и являются важными компонентами доклинических данных, включаемых в заявки на одобрение регулирующих органов. Выбор вида животного должен быть тщательно задокументирован и обоснован с учетом физиологических особенностей каждого животного, а также сходства с костью человека. Факторы, которые принимаются во внимание в ходе решения об использовании того или иного вида животных, связаны с доступностью последних, необходимыми условиями содержания и связанными с этим затратами, а также с поведенческими особенностями, рисками, связанными с наличием заболеваний, опасных для человека, квалифицированного персонала для обращения с животными, а также этическими нормами в отношении подопытных существ, пригодностью к хирургическому вмешательству и продолжительностью жизни вида, которые должны соответствовать плану исследования [6, 7] (табл. 1).

В Российской Федерации принят ГОСТ Р 54328-2011, соответствующий международному стандарту ISO/TS 22911:2005, согласно которому проводится доклиническая оценка систем имплантатов на животных. Основными группами животных, используемыми при проведении экспериментальных исследований в стоматологии, являются различные грызуны (крысы и кролики), а также более крупные представители млекопитающих: овцы, собаки и карликовые свиньи (минипиги). При проведении опытов с применением внутрикостных дентальных имплантатов эти группы животных по сравнению друг с другом обладают определенными преимуществами и недостатками.

Рассмотрим подробнее основные характеристики данных групп с точки зрения целесообразности их использования для изучения первичной стабильности дентальных имплантатов.

В 2020 г. проводилось исследование на моделях животных, часто используемых при тестировании биосовместимости дентальных имплантатов. Целью исследования являлось предоставление данных о костной структуре видов животных, участвующих в стоматологических исследованиях, подчеркнув особенности

Таблица 1. Основные преимущества и недостатки различных типов моделей, используемых в исследованиях в области дентальной имплантологии

Table 1. Key advantages and disadvantages of the different types of models used in dental implantology research

Объект	Достоинства	Недостатки
Нечеловекообразные приматы	Схожесть в анатомии и физиологии ротовой полости. Высокая степень генетического родства с человеком (~99%). Высокая достоверность данных, интерпретируемых применительно к человеку. Возможность проведения функциональных исследований	Этические ограничения. Дорогостоящее содержание в специализированных условиях. Долгий жизненный цикл
Крупногабаритные животные	Размер и форма челюстных костей близки к таковым у человека. Возможность проведения костно-пластических операций, использования имплантатов, подходящих по размеру для человека. Возможность моделирования периимплантита (у собак). Схожая с человеком фармакокинетика. Схожая с человеком анатомия костной ткани	Этические ограничения (применительно к собакам). Дорогостоящее содержание в специализированных условиях. Долгий жизненный цикл. Ограничения в области генетических исследований (применительно к собакам)
Малогабаритные животные	Возможность моделирования различных заболеваний. Возможность проведения генетических исследований. Возможность проведения метаболического фенотипирования. Невысокая стоимость содержания и простота ухода	Необходимость использования адаптированных по размеру имплантатов. Ограничение выполнимых хирургических манипуляций. Небольшой размер костей. Ограниченная ценность данных, полученных при исследовании заболеваний человека
In vitro/ in silico/био-материалы	Возможность проведения исследования, контролируя необходимые физиологические процессы. Невысокая стоимость. Отсутствие этических ограничений. Небольшие временные затраты	Отсутствие физиологических процессов в биоматериалах. Отсутствие возможности проведения хирургических манипуляций. Невозможность использования имплантатов (in vitro/in silico)

остеоинтеграции в зависимости от вида. В то же время отмечалась важность выбора моделей на животных, чтобы получить наиболее точные данные для разработки дентальных имплантатов и их использования на людях. В результате исследований были получены данные, которые помогли описать характеристики костей крыс, кроликов, свиней, овец, коз, собак и соотнести их с костным скелетом человека (табл. 2) [6].

Биомодели-грызуны являются самым распространенным объектом для проведения медицинских исследований во всех лабораториях мира. Например, в Бразилии крысы до недавнего времени использовались в 82,7% стоматологических опытов, проводимых *in vivo* [8]. При исследованиях восстановления переломов кости относительная частота изучения данного процесса на крысах равна 38%. Данные животные устойчивы к инфекционным заболеваниям, что, несомненно, является преимуществом при проведении разного рода экспериментов, включающих хирургические вмешательства. Кроме того,

следует отметить неприхотливость этих млекопитающих, простоту в обращении с ними, невысокие затраты на их содержание, а также низкую этическую напряженность по отношению к ним. В то же время при работе с этими грызунами возникает ряд ограничений, в основном связанных с небольшим размером их анатомических образований и структур, в том числе костей. В связи с этим крысам затруднительно установить дентальные имплантаты, подходящие по размерам человеку, и проводить различные хирургические вмешательства в целом. В исследованиях областью выбора для установки имплантатов являются нижняя челюсть, бедренная и большеберцовая кость [7, 9]. Следует также отметить, что процессы метаболизма у крыс более ускорены по сравнению с таковыми у человека, что обуславливает более быстрое костеобразование, и, как следствие, может быть причиной погрешностей при изучении остеогенеза в области внутрикостных дентальных имплантатов и определения их первичной стабильности [10].

Таблица 2. Характеристики человеческой кости и кости животных
Table 2. Characteristics of human and animal bone

Вид	Макроскопические сходства	Микроскопические сходства	Возраст созревания костной ткани
Человек	—	Пластинчатая кость с экстенсивным ремоделированием	16–20 лет
Крыса	Отсутствуют	Первичная кость в течение жизни	26 недель
Кролик	Минимальные	Первичная кость с развитием вторичных остеонов и их преобразованием с возрастом	8–11 месяцев
Свинья	Умеренные	Плексиформная организация с переходом ко вторичным остеоном	2–4 года
Мелкий рогатый скот	Умеренные	Плексиформная организация до 7–9 лет (у овец) и вторичными остеоном (у коз)	2 года
Собака	Значительные	Плексиформная организация с небольшим ремоделированием остеонов	18 месяцев

Кролики, как и крысы, широко распространены в качестве животных моделей — они используются более чем в 35% случаев при проведении различных медицинских исследований. Высокая степень доступности, простота в уходе и содержании — вот несомненные достоинства при работе с этими млекопитающими, поэтому они часто используются для изучения внутрикостных дентальных имплантатов. Для кроликов характерно ускоренное созревание скелета и восстановление костной ткани, благодаря чему значительно сокращаются временные затраты на проведение экспериментов [7]. Имплантаты устанавливаются в проксимальный мыщелок большеберцовой кости — по своей структуре он очень близок к челюстным костям человека и легкодоступен для хирургических вмешательств, в связи с чем многие исследователи используют такую модель для экспериментальной имплантации [11]. Однако следует иметь в виду, что быстрая сменяемость структуры кости в долгосрочной перспективе может привести к искажениям результатов, что затруднит их интерпретацию применительно к биологии человека. Кроме того, гистологический анализ компактной пластинки показал, что кости кролика существенно отличаются от человеческих не только по строению, но и по васкуляризации [12]. Существуют также ограничения, связанные с размерами имплантатов, которые можно установить исходя из параметров кроличьих костей. В области имплантации часто возникают переломы и фрагментация кости, так как скелет даже взрослого кролика очень хрупок [11].

Мелкие жвачные животные (овцы/козы) по сравнению с другими видами применяются не так часто для доклинических исследований дентальных имплантатов. При их рассмотрении в качестве биомодели для стоматологических экспериментов следует выделить такие сходства их ротовой полости с ротовой полостью человека, как сменяемость зубов, похожую зубную формулу и анатомию постоянных зубов. Данные животные доступны, довольно просты в уходе и не требуют высоких затрат на содержание. Однако такие факторы, как свойственное овцам пережевывание пищи, pH слюны, отсутствие верхних резцов и нижних клыков, плотность челюстных костей, их ремоделирование и биомеханические свойства существенно отличаются от таковых у человека, что, несомненно, будет влиять на интерпретацию полученных данных. Анатомические отличия в строении зубов и челюстей отчетливо видны на компьютерной томограмме (КТ) черепа овцы [13].

В стоматологических исследованиях чаще применяются бедренная и большеберцовая кости мелких жвачных животных, где можно установить несколько имплантатов, чуть реже используются челюстные и грудная кости. Последняя имитирует кость низкой плотности, что особенно актуально при исследовании техник препарирования (неполное препарирование, остеоденсификация) и дизайна имплантатов (так называемых активных и агрессивных имплантатов), применение которых направлено на увеличение показателей первичной стабильности.

Собаки используются для медицинских экспериментов на протяжении многих лет. Преимущества этих

млекопитающих как биомоделей для проведения стоматологических исследований — сходство с человеком в анатомии зубов и их сменяемости с временных на постоянные, подобие зубной формулы, строение периодонта и размеры челюстных костей, что обуславливает возможность установки имплантатов таких диаметров, которые вживляются человеку [13].

Биологические особенности костей собак сопоставимы с таковыми у человека. Они являются ценной моделью при изучении периимплантита из-за их восприимчивости к спонтанному пародонтиту. Однако кость собак имеет смешанную микроструктуру со вторичными остеонами, которые расположены главным образом в центре кортикальной кости [14]. Данные клетки имеют плексиформную организацию (в виде плетения), которая обеспечивает быстрое сращение в случае перелома, что является своеобразным недостатком при проведении хирургических вмешательств, так как у человека такая микроструктура обнаруживается только в детском возрасте в период быстрого роста и служит для повышения прочности костной ткани. Кроме того, скорость ремоделирования трабекулярной кости различна у людей и собак. Более того, она отличается у костей одного и того же животного. Так, например, интенсивность восстановления нижней челюсти в 2 раза выше, чем верхней. Вдобавок строение челюстных костей отличается у собак в разные возрастные периоды. Наиболее подходящее время для установки имплантатов — возраст 1–2 года. При установке имплантатов необходимо учитывать всю вышеизложенную специфику. Однако наиболее серьезным препятствием при работе с собаками является выросшая с недавнего времени высокая этическая настороженность общества по отношению к данным животным, что затрудняет их использование в качестве биомоделей при проведении медицинских исследований [13].

Особое внимание с точки зрения выбора биомодели уделяется свиньям, в частности минипигам, их широко используют в качестве объектов проведения различных медицинских исследований, в том числе в области стоматологии. Отмечается целый ряд анатомических и физиологических характеристик, схожих с таковыми у человека. Это можно наблюдать на примере сердечно-сосудистой системы, пищеварения, строения зубов и альвеол, костей, в том числе челюстных, их кровоснабжения, состава крови, метаболизма, фармакокинетики и т.д. [7, 13]. Исследования показывают, что стволовые клетки свиньи в будущем могут быть использованы при выращивании человеческой пульпы и системы ее кровоснабжения [15].

Большим преимуществом при работе с этими животными является возможность установки имплантатов стандартных размеров (3–4,8 мм в диаметре и 6–12 мм в длину). Определяется высокое сходство не только в морфологии челюстных костей, но и в их клеточном и интерстициальном строении [16].

Следует отметить, что челюсти свиньи имеют большую массу и более плотную трабекулярную систему. Кроме того, существуют различия в строении самих остеонов. Такие сходства, как пластинчатая структура,

плотность и концентрация минералов в кости, по сравнению с человечески-ми, делают свинью хорошей моделью для изучения процесса остеоинтеграции дентальных имплантатов. Кроме того, большеберцовая кость свиньи считается эквивалентом нижней челюсти человека [6, 17, 18].

Грудная кость свиней также используется в экспериментальных исследованиях с целью сравнения разных техник подготовки имплантационного ложа, так как имитирует кость низкой плотности, встречающуюся в дистальных отделах верхней челюсти [19].

Свиньи достаточно трудны с точки зрения содержания и взаимодействия, так как они имеют большую массу и часто довольно агрессивный характер [13]. Вследствие этого значительно легче использовать именно минипигов при проведении стоматологических экспериментов, например светлогорской породы, на представителях которой регулярно изучаются внутрикостные дентальные имплантаты [20]. Минипиги имеют несущественные различия в анатомии и физиологии по сравнению с обычными свиньями, но при этом они гораздо проще в обращении [7].

Наибольшим анатомическим, физиологическим и генетическим сходством с человеком среди животных, которые используются при проведении медицинских экспериментов, обладают нечеловекообразные приматы. Однако недоступность и высокая этическая напряженность по отношению к данным представителям дикой природы исключает возможность применения этих животных в качестве биомоделей для проведения стоматологических исследований. В исследовании N. Blanc-Sylvestre и соавт. (2021) были изучены относительно крупные и небольшие животные. В настоящее время в рамках бинарной классификации появился новый уровень процедур принятия решений относительно целей исследования с установлением подклассов в соответствии с конкретными видами и характеристиками каждой биомодели. Выбор животного для исследования внутрикостных дентальных имплантатов зачастую обусловлен размером последних. Иначе говоря, при исследовании имплантата размером, подходящего для человека, выбирается модель крупногабаритного животного,

Таблица 3. Выбор модели крупногабаритного животного в зависимости от изучаемого вопроса

Table 3. The choice of large-size animal model depending on the studied issue

Собаки	Свиньи	Приматы
Исследования на костях конечностей	Изучение остеоинтеграции	Исследования, имеющие высокую научную ценность
Операция синус-лифтинга	Изучение поверхности/состава материала	
Моделирование периимплантита	Сравнение имплантатов	Исследования, подтвержденные на других моделях
Проведение исследований в неблагоприятных условиях полости рта	Операции по устранению костных дефектов	

и, соответственно, при исследовании имплантата уменьшенного размера — малогабаритного. Помимо этого, выбор биомодели обусловлен и другими факторами, например локализацией устанавливаемых имплантатов, спецификой изучаемых процессов, наличием сопутствующих хирургических вмешательств и т.д. (табл. 3) [7].

Кроме того, были сделаны выводы по изучаемым животным:

- 1) В Европе и других странах в рамках аккредитованных процедур запрещено проведение доклинических исследований на приматах. Модели приматов, особенно бабуинов, следует рассматривать как подтверждающую модель, зарезервированную для исследований крупных достижений, обеспечивающих существенную дополнительную научную ценность, уже подтвержденную на моделях других животных.
- 2) Минипиги — оптимальные и наиболее распространенные модели, заменившие собак в доклинических исследованиях. Минипиг — идеальная модель для исследований регенерации костной ткани вокруг дентальных имплантатов при их установке в полости рта.
- 3) Собак следует использовать только в тех случаях, когда использование свиней невозможно. В основном при проведении операции открытый синус-лифтинг и моделирование периимплантита.
- 4) При изучении имплантатов маленького размера и проведении экспериментов на биосовместимость следует использовать мелких животных, поскольку для ее определения форма и размер имплантата не имеют значения (табл. 4.) [7].

Особый интерес вызывают исследования, проведенные с использованием как различных костей, так и блоков животного и синтетического происхождения. Например, в исследовании F. Orlando и соавт. (2019), проведенном на блоках из лошадиной кости без имитации кортикального слоя, утверждается, что данный материал лучше подходит для изучения первичной стабильности имплантатов в сравнении с полиуретановыми блоками, так как его механические свойства схожи с таковыми у костей человека [21].

Довольно часто проводятся экспериментальные исследования с использованием синтетических блоков. При выборе синтетических материалов следует иметь в виду не только их плотность, но и саму структуру, так как блоки могут состоять

Таблица 4. Выбор модели малогабаритного животного в зависимости от изучаемого вопроса

Table 4. The choice of small-size animal model depending on the studied issue

Кролики	Мыши	Крысы
Исследования на общую биосовместимость с использованием более 2 имплантатов на одно животное	Генетические исследования заболеваний человека	Исследования на общую биосовместимость с использованием 1–2 имплантатов на одно животное
	Исследования периимплантита	Исследования на здоровых животных
		Исследования на животных с индуцированными заболеваниями
		Исследования периимплантита

из твердой пены, иметь жесткое ячеистое и композитное строение, что может отразиться на величине первичной стабильности имплантата [22].

По данным ASTM (American Society Testing Materials), полиуретановые блоки доступны в различных микроструктурах и плотностях, способны имитировать губчатую и кортикальную кость человека, обеспечивая стандартизацию процедур без учета анатомической и структурной неоднородности естественной кости [22]. Блоки из полиуретана выпускаются разной степени плотности, что позволяет имитировать при их помощи кость различных типов от D1 по D4 по классификации Misch.

Однако структурные особенности блоков заметно отличаются от нативной кости. В отличие от полиуретана, для кости характерна пластическая деформация. Это особенно актуально при сравнении разных техник расщепления гребня и при применении метода остеоденсификации [23].

РЕЗУЛЬТАТЫ СОБСТВЕННЫХ ИССЛЕДОВАНИЙ ПО ВЫБОРУ ОПТИМАЛЬНОЙ МОДЕЛИ ДЛЯ ОПРЕДЕЛЕНИЯ ПЕРВИЧНОЙ СТАБИЛЬНОСТИ ДЕНТАЛЬНЫХ ИМПЛАНТАТОВ

При исследовании имплантатов, подходящих по размеру человеку, наиболее благоприятное сочетание таких факторов, как биологические особенности кости, доступность, стоимость, соблюдение этических норм имеет место при использовании определенных костей овец и свиней.

Так, в первой серии исследований была проведена установка 12 имплантатов в губчатое вещество грудной кости овцы с измерением момента силы и коэффициента первичной стабильности (рис. 1). Величину крутящего момента измеряли непосредственно в ходе имплантации при помощи физиодиспенсера, а коэффициенты стабильности ISQ были получены при помощи аппарата Osstell Veacon. Предварительно было проведено КТ-исследование используемой кости. При помощи обеспечения программы для просмотра КЛКТ была изучена плотность костной ткани в трех проекциях: сагитальной, коронарной и аксиальной. Так, по данным исследования трех участков в коронарной проекции губчатой костной ткани грудной кости овцы с помощью функции измерения средней плотности, последняя находилась в диапазоне от 19 до 144 ед. по Хаунсфилду, что соответствует кости типа D5 по классификации Misch (рис. 2).

Показатели крутящего момента и первичной стабильности, полученные в первой серии опытов, приведены в табл. 5.

Аналогичным образом в следующей серии опытов была проведена установка 12 образцов тех же имплантатов и измерены момент силы и коэффициент первичной стабильности, однако в данном случае была использована грудная кость свиньи (рис. 3). Перед экспериментом была проанализирована КТ грудной кости и при помощи программного обеспечения Vatech с функцией измерения средней плотности последняя изучена в сагитальной, коронарной и аксиальной проекциях. По данным

исследования трех участков кости в коронарной проекции средние значения плотности губчатого вещества

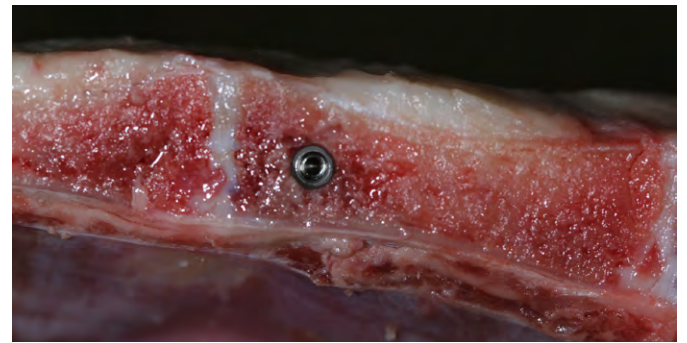

Рис. 1. Имплантат, установленный в губчатое вещество грудной кости овцы

Fig. 1. Implant placed into cancellous bone of sheep's sternum

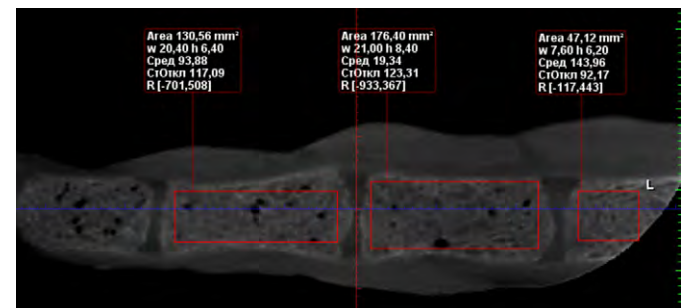


Рис. 2. Коронарная проекция среза КЛКТ грудной кости овцы с измеренной средней плотностью трех участков губчатого вещества

Fig. 2. CBCT section in coronary projection of three areas with measured average density of cancellous bone of sheep's sternum

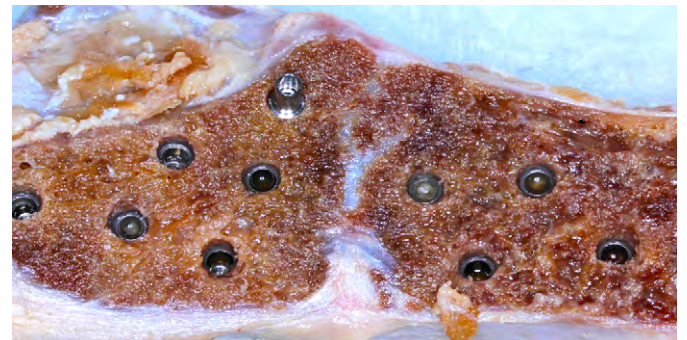


Рис. 3. Имплантаты, установленные в губчатое вещество грудной кости свиньи

Fig. 3. Implants placed into cancellous bone of pig's sternum

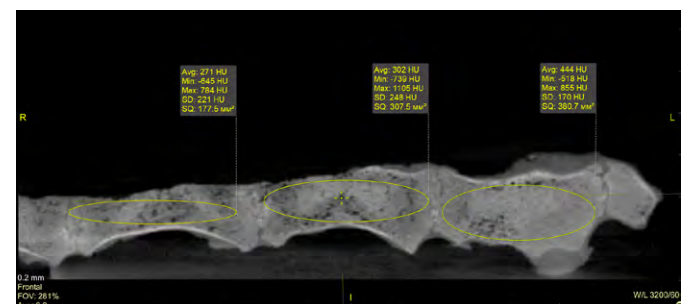


Рис. 4. Срез КЛКТ в коронарной проекции с измеренной средней плотностью трех участков губчатого вещества грудной кости свиньи

Fig. 4. CBCT section in coronary projection of three areas with measured average density of cancellous bone of pig's sternum

Таблица 5. Момент силы и показатель первичной стабильности при установке имплантатов в губчатое вещество грудины овцы
Table 5. Torque and primary stability values gained during implantation into cancellous bone of sheep's sternum

№	Момент силы, Н·см	Коэффициент стабильности имплантата (ISQ)
1	12	65
2	11	67
3	10	67
4	7	57
5	14	68
6	15	72
7	22	77
8	8	59
9	9	61
10	12	71
11	12	72
12	14	73

Таблица 6. Момент силы и показатель первичной стабильности при установке имплантатов в губчатое вещество грудины свиньи
Table 6. Torque and primary stability values gained during implantation into cancellous bone of pig's sternum

№	Момент силы, Н·см	Коэффициент стабильности имплантата (ISQ)
1	19	76
2	22	79
3	26	84
4	20	74
5	23	81
6	25	83
7	21	79
8	21	77
9	17	73
10	19	77
11	20	74
12	22	75

находились в диапазоне от 271 до 444 ед. по Хаунсфилду, что соответствует кости типа D3—D4 по классификации Misch (рис. 4).

Показатели крутящего момента и первичной стабильности, полученные во второй серии опытов, приведены в табл. 6.

На основании полученных данных можно сделать вывод, что плотность костной ткани непосредственно отражается на величине момент силы и коэффициента первичной стабильности.

ОБСУЖДЕНИЕ

Грудная кость овец и свиней является благоприятным объектом для исследования первичной стабильности имплантатов в кости низкой плотности.

В современной дентальной имплантологии в зависимости от цели исследования применяются различные модели, выбор которых должен проводиться с учетом комплекса факторов: биологических, этических, стоимости проведения экспериментов. Вместе с тем следует отметить ряд характеристик применяемых сегодня моделей.

Несмотря на относительную дешевизну полиуретановых блоков и простоту их применения они отнесены к неоптимальным моделям, так как не учитывают вязкость, упругость и пластическую деформацию кости. При этом они признаны оптимальным объектом в ситуациях, когда описанные выше свойства не имеют первостепенную значимость (например, при модификации подготовки имплантационного ложа в кости разной степени плотности).

Из описанных животных собаки и свиньи имеют наиболее схожую с человеком структуру костей, однако применение первых затруднено со стороны этики и закона. Свиньи и мини-пиги, чьи кости близки по структуре и происходящим в них физиологическим процессам к человеческим и чье применение не осложнено со стороны этических аспектов, являются оптимальными

животными для проведения доклинических исследований.

При изучении показателей первичной стабильности с использованием кости низкой плотности оптимальным объектом являются материалы животного происхождения с иссеченным кортикальным компонентом, например грудная кость овец, свиней или лошадей.

Проведенные нами исследования подтвердили целесообразность использования данных моделей для исследований первичной стабильности новых имплантатов и совершенствования методик их установки.

ЗАКЛЮЧЕНИЕ

Анализ научных работ по выбору экспериментальных моделей в области медицинских исследований показал, что, применительно к вопросу определения первичной стабильности имплантатов, на сегодняшний день не выявлено идеального объекта, отвечающего всем желаемым требованиям. В каждом конкретном случае выбор объекта необходимо проводить с учетом комплекса рассмотренных выше факторов, что способствует достижению цели исследований с минимальными издержками. Тем не менее авторы пришли к выводу, что при изучении показателей первичной стабильности с использованием кости низкой плотности оптимальным объектом являются материалы животного происхождения с иссеченным кортикальным компонентом, например грудная кость овец или свиней. При необходимости исследования первичной стабильности при более плотной структуре кости рекомендуется использование большеберцовой кости свиней.

Конфликт интересов. Авторы декларируют отсутствие конфликта интересов.

Поступила: 20.08.2024 **Принята в печать:** 07.10.2024

Conflict of interests. The authors declare no conflict of interests.
Received: 20.08.2024 **Accepted:** 07.10.2024

ЛИТЕРАТУРА / REFERENCES:

1. Liu Y., Rath B., Tingart M., Eschweiler J. Role of implants surface modification in osseointegration: A systematic review. — *J Biomed Mater Res A*. — 2020; 108 (3): 470—484. [PMID: 31664764](#)
2. Ziebart J., et al. Effects of interfacial micromotions on vitality and differentiation of human osteoblasts. — *Bone Joint Res*. — 2018; 7 (2): 187—195. [PMID: 29682285](#)
3. Kohli N., Stoddart J.C., van Arkel R.J. The limit of tolerable micromotion for implant osseointegration: a systematic review. — *Sci Rep*. — 2021; 11 (1): 10797. [PMID: 34031476](#)
4. Иващенко А.В., Яблоков А.Е., Марков И.И., Монаков В.А., Нестеров А.М. Особенности трофики костной ткани после установки дентальных имплантатов. — *Вестник медицинского института «РЕАВИЗ»: реабилитация, врач и здоровье*. — 2021; 3 (51): 79—84. [\[Ivaschenko A.V., Yablokov A.E., Markov I.I., Monakov V.A., Nesterov A.M. Features of trophism of bone tissue after the installation of dental implants. — *Bulletin of Medical Institute "REAVIZ": Rehabilitation, Doctor and Health*. — 2021; 3 \(51\): 79—84 \(In Russian\)\].](#) [eLibrary ID: 46245352](#)
5. Кулаков А.А., Каспаров А.С., Порфенчук Д.А. Факторы, влияющие на остеоинтеграцию и применение ранней функциональной нагрузки для сокращения сроков лечения при дентальной имплантации. — *Стоматология*. — 2019; 4: 107—115. [\[Kulakov A.A., Kasparov A.S., Porfenchuk D.A. Factors affecting osteointegration and the use of early functional load to reduce the duration of treatment in dental implantation. — *Stomatology*. — 2019; 4: 107—115 \(In Russian\)\].](#) [eLibrary ID: 39548529](#)
6. Ancuta D.L., Coman C., Alexandru D.M., Crivineanu M. Animal models used in testing the biocompatibility of the dental implant — A review. — *Bulletin of University of Agricultural Sciences and Veterinary Medicine Cluj-Napoca. Veterinary Medicine*. — 2020; 77 (2): 1—6. [DOI: 10.15835/buasvmcn-vm:2020.0020](#)
7. Blanc-Sylvestre N., Bouchard P., Chaussain C., Bardet C. Pre-clinical models in implant dentistry: Past, present, future. — *Bio-medicines*. — 2021; 9 (11): 1538. [PMID: 34829765](#)
8. de Macedo Bernardino I. de Lima Farias I., Cardoso A.M.R., Xavier A.F.C., Calvalcanti A.L. Use of animal models in experimental research in dentistry in Brazil. — *Pesquisa Brasileira em Odontopediatria e Clínica Integrada*. — 2014; 14 (1): 17—21
9. Ананьева А.Ш., Бараева Л.М., Быков И.М., Веревкина Ю.В., Курзанов А.Н. Моделирование повреждений костных структур в экспериментах на животных. — *Инновационная медицина Кубани*. — 2021; 1 (21): 47—55. [\[Ananeva A.Sh., Baraeva L.M., Bykov I.M., Verevkin Yu.V., Kurzanov A.N. Modeling of bone injuries in animal experiments. — *Innovative Medicine of Kuban*. — 2021; 1 \(21\): 47—55 \(In Russian\)\].](#) [eLibrary ID: 44817850](#)
10. Zhang Z., Gan Y., Guo Y., Lu X., Li X. Animal models of vertical bone augmentation (Review). — *Exp Ther Med*. — 2021; 22 (3): 919. [PMID: 34335880](#)
11. Тодер М.М., Шевела А.А., Шевела А.И., Майбородин И.В. Подробный протокол экспериментальных работ на кроликах: внутрикостное внедрение металлических имплантов. — *Современные проблемы науки и образования*. — 2017; 3: 17. [\[Toder M.M., Shevela A.A., Shevela A.I., Mayborodin I.V. The detailed protocol of experimental works on rabbits: intrabone introduction of metal implants. — *Modern Problems of Science and Education*. — 2017; 3: 17 \(In Russian\)\].](#) [eLibrary ID: 29452278](#)
12. Meng X., Ziadlou R., Grad S., Alini M., Wen C., Lai Y., Qin L., Zhao Y., Wang X. Animal models of osteochondral defect for testing biomaterials. — *Biochem Res Int*. — 2020; 2020: 9659412. [PMID: 32082625](#)
13. Mangione F., Salmon B., EzEldeen M., Jacobs R., Chaussain C., Vital S. Characteristics of large animal models for current cell-based oral tissue regeneration. — *Tissue Eng Part B Rev*. — 2022; 28 (3): 489—505. [PMID: 33882717](#)
14. Должиков А.А., Должикова И.Н. Выбор экспериментальной модели в биомедицинских исследованиях имплантатов (обзор). — *Научные результаты биомедицинских исследований*. — 2018; 3: 49—62. [\[Dolzhikov A.A., Dolzhikova I.N. The problem of experimental model choice in biomedical researches of implants \(review\). — *Research Results in Biomedicine*. — 2018; 3: 49—62 \(In Russian\)\].](#) [eLibrary ID: 36808913](#)
15. Aksel H., Huang G.T. Human and swine dental pulp stem cells form a vascularlike network after angiogenic differentiation in comparison with endothelial cells: A quantitative analysis. — *J Endod*. — 2017; 43 (4): 588—595. [PMID: 28258811](#)
16. Kochetkova T., Groetsch A., Indermaur M., Peruzzi C., Remund S., Neuenschwander B., Bellon B., Michler J., Zysset P., Schwiedrzik J. Assessing minipig compact jawbone quality at the microscale. — *J Mech Behav Biomed Mater*. — 2022; 134: 105405. [PMID: 35947925](#)
17. Sparks D.S., Saifzadeh S., Savi F.M., Dlska C.E., Berner A., Henkel J., Reichert J.C., Wullschlegler M., Ren J., Cipitria A., McGovern J.A., Steck R., Wagels M., Woodruff M.A., Schuetz M.A., Hutmacher D.W. A preclinical large-animal model for the assessment of critical-size load-bearing bone defect reconstruction. — *Nat Protoc*. — 2020; 15 (3): 877—924. [PMID: 32060491](#)
18. Fabbro M.D., Taschieri S., Canciani E., Addis A., Musto F., Weinstein R., Dellavia C. Osseointegration of titanium implants with different rough surfaces: A histologic and histomorphometric study in an adult minipig model. — *Implant Dent*. — 2017; 26 (3): 357—366. [PMID: 28234707](#)
19. Seo D.J., Moon S.Y., You J.S., Lee W.P., Oh J.S. The effect of under-drilling and osseodensification drilling on low-density bone: A comparative ex vivo study. — *Applied Sciences*. — 2022; 12 (3): 1163. [DOI: 10.3390/app12031163](#)
20. Смбалян Б.С., Волков А.В., Омаров Т.В., Ломакин М.В. Изучение остеоинтеграции имплантатов КОНМЕТ с биоактивной поверхностью. — *Российская стоматология*. — 2014; 4: 15—24. [\[Smbatian B.S., Volkov A.V., Omarov T.V., Lomakin M.V. The study of osteointegration of KONMET implants having the bioactive surface. — *Russian Stomatology*. — 2014; 4: 15—24 \(In Russian\)\].](#) [eLibrary ID: 23052148](#)
21. Orlando F., Arosio F., Arosio P., Di Stefano D.A. Bone density and implant primary stability. A study on equine bone blocks. — *Dent J (Basel)*. — 2019; 7 (3): 73. [PMID: 31266214](#)
22. Comuzzi L., Tumedei M., Pontes A.E., Piattelli A., Iezzi G. Primary stability of dental implants in low-density (10 and 20 pcf) polyurethane foam blocks: Conical vs cylindrical implants. — *Int J Environ Res Public Health*. — 2020; 17 (8): 2617. [PMID: 32290361](#)
23. de Carvalho Formiga M., Gehrke A.F., De Bortoli J.P., Gehrke S.A. Can the design of the instruments used for undersized osteotomies influence the initial stability of implants installed in low-density bone? An in vitro pilot study. — *PLoS One*. — 2021; 16 (10): e0257985. [PMID: 34618848](#)

DOI: 10.37988/1811-153X_2024_4_122

[А.Г. Степанов,](#)

д.м.н., профессор института цифровой стоматологии

[С.В. Апресян,](#)

д.м.н., профессор, директор института цифровой стоматологии

[М.Х. Аликов,](#)

врач-стоматолог, соискатель ученой степени к.м.н.

[Л.П. Юдин,](#)

врач-стоматолог

[Л.Р. Канцерова,](#)

к.м.н., доцент кафедры ортопедической стоматологии

РУДН, 117198, Москва, Россия

ДЛЯ ЦИТИРОВАНИЯ:

Степанов А.Г., Апресян С.В., Аликов М.Х., Юдин Л.П., Канцерова Л.Р. Влияние хондроитина сульфата при внутримышечном введении на репаративный остеогенез в эксперименте in vivo. — *Клиническая стоматология*. — 2024; 27 (4): 122—130. DOI: 10.37988/1811-153X_2024_4_122

[A.G. Stepanov,](#)

Doctor of Science in Medicine, professor of the Institute of Digital Dentistry

[S.V. Apresyan,](#)

Doctor of Science in Medicine, professor, director of the Institute of Digital Dentistry

[M.K. Alikov,](#)

dentist, PhD candidate at the Institute of Digital Dentistry

[L.P. Yudin,](#)

dentist

[L.R. Kantserova,](#)

PhD in Medical Sciences, associate professor of the Prosthodontics Department

RUDN University, 117198, Moscow, Russia

Влияние хондроитина сульфата при внутримышечном введении на репаративный остеогенез в эксперименте in vivo

Реферат. На фоне все более растущего социального запроса на комплексное стоматологическое лечение при отсутствии зубов особое внимание обращает на себя проблема комплексной стоматологической реабилитации пациентов с применением дентальной имплантации. В настоящее время в зоне риска по-прежнему остаются пациенты с костной атрофией, низким остеогенным потенциалом, а также с иными предикторами дезинтеграции зубного имплантата, включая эндокринные заболевания. Широкая доказательная база эффективности применения хондроитина сульфата в междисциплинарной медицинской практике в качестве хондро- и остеопротектора позволяет предположить возможность расширения границ его применения в клинической ортопедической стоматологии для улучшения прогнозов остеointegrации имплантатов. **Цель** — экспериментальное исследование влияния хондроитина сульфата на репаративный остеогенез критического дефекта костной ткани при внутримышечном введении. **Материалы и методы.** У 40 самок крыс линии Wistar разного возраста был создан монокортикальный дефект: проведена краевая резекция большеберцовой кости, заживление которого проходило под кровяным сгустком. В день операции и в течение 29 дней животным через день внутримышечно вводили физраствор или хондроитина сульфат. В зависимости от возраста и препарата подопытные были поделены на 4 равные группы: I — молодые самки, получавшие физраствор; II — молодые самки, получавшие хондроитина сульфат; III — крысы в менопаузе, получавшие физраствор; IV — крысы в менопаузе, получавшие хондроитина сульфат. В сроки 8, 12 и 16 недель крыс выводили из эксперимента с последующим забором участков большеберцовой кости с места дефекта. После изготовления препарата его изучали под световым микроскопом на предмет состояния костной ткани. **Результаты.** Введение хондроитина сульфата молодым животным инициировало процесс неоостеогенеза в более ранние сроки (через 8 нед). Сходные процессы регистрировались лишь через 12 недель у крыс в менопаузе и в контрольных I и III группах. Через 16 недель костный дефект закрыт во всех группах органотипически правильной кортикальной костью пластинчатого строения со сформированными остеонами, линиями цементации, костномозговым каналом с костным мозгом, однако степень зрелости костной ткани более выражена во II и IV группах. **Заключение.** Полученные результаты свидетельствуют об остеорепаративных потенциалах хондроитина сульфата в ранние сроки после операции по формированию критического костного дефекта в бедренной кости, особенно у молодых животных.

Ключевые слова: дентальная имплантация, хондроитин сульфат, остеointegrация

Investigation of the effect of chondroitin sulfate in intramuscular administration on reparative osteogenesis in an in vivo experiment

Abstract. Against the background of an ever-growing social demand for comprehensive dental treatment for edentulism, the problem of full (complete) rehabilitation of orthopedic patients after dental implantation attracts special attention. Currently, patients with bone atrophy, low osteogenic potential, as well as other predictors of dental implant disintegration, including endocrine diseases, remain at risk. A broad evidence base for the effectiveness of chondroitin sulfate in interdisciplinary medical practice as a chondro- and osteoprotector suggests the possibility of expanding the boundaries of its use in clinical orthopedic dentistry to improve the prognosis of implant osseointegration. **Aims.** An experimental study of the effect of chondroitin sulfate on reparative osteogenesis during intravenous administration. **Materials and methods.** A monocortical defect was created in 40 female Wistar rats of different ages — marginal resection of the tibia was performed, the healing of which took place under a blood clot. On the day of surgery and for 29 days, animals were intramuscularly injected with saline or chondroitin sulfate every other

day. Depending on the age and the drug, the subjects were divided into 4 equal groups: I — young females receiving saline; II — young females receiving chondroitin sulfate; III — menopausal rats receiving saline; IV — menopausal rats receiving chondroitin sulfate. At the time of 8, 12 and 16 weeks, the rats were removed from the experiment, followed by sampling of the tibia from the site of the defect. After the preparation was made, it was studied under a light microscope for the condition of bone tissue. **Results.** Administration of chondroitin sulfate to young animals initiated the process of neosteogenesis at an earlier time (after 8 weeks). Similar processes were recorded only after 12 weeks in menopausal rats and in control groups I and III. After 16 weeks, the bone defect was closed in all groups by an organotypically correct cortical bone of a lamellar structure with formed osteones, cementation lines, and

ВВЕДЕНИЕ

Несмотря на достижения современной клинической стоматологии, заболевания полости рта остаются наиболее распространенными в глобальном масштабе в инфекционном сегменте. Согласно данным Всемирной организации здравоохранения, они охватывают более половины мирового населения; по усредненным данным — это 3,5 млрд человек, три четверти из них проживают в странах со средним уровнем дохода [1]. Наибольшую долю в структуре заболеваний полости рта составляет кариес и его осложнения (53,8–64,8% от общей массы клинических случаев) [2, 3]. Наряду с такими инфекционными заболеваниями зубов и слизистой оболочки рта, как пульпит, гингивит, пародонтит, кариес является одной из причин потери зубов среди взрослого населения [4, 5]. Показатель распространенности адентулизма колеблется от 2,9 до 15,3%, преобладая в странах со средним и низким уровнем дохода и составляя в совокупности примерно 353 млн человек [5–7]. Основную группу риска составляют взрослые в возрасте 60 лет и старше (23%), однако отмечается тенденция к снижению данной возрастной границы [4, 8]. Как следствие, изменяется (расширяется) глобальный запрос на комплексное стоматологическое (ортопедическое) лечение.

В настоящее время решение морфологических, функциональных и эстетических задач при отсутствии зубов осуществляется путем протезирования с опорой на дентальные имплантаты. Уровень приживаемости дентальных имплантатов в среднем 98% [9]. Однако в зоне риска по-прежнему остаются пациенты с костной атрофией, низким остеогенным потенциалом, а также с иными предикторами дезинтеграции зубного имплантата, включая эндокринные заболевания. Так, установлено, что пациенты с сахарным диабетом II типа имеют достоверно больший процент неудачи дентальной имплантации, чем лица без данной патологии [10, 11]. В поисках решения проблемы полной реабилитации ортопедических пациентов, в том числе указанных категорий, клиническое сообщество обратило внимание на хондроитин сульфат, описываемый в междисциплинарной медицинской литературе как универсальный биоматериал, способный в потенциале

а bone marrow canal with bone marrow, however, the degree of bone tissue maturity was more pronounced in groups II and IV. **Conclusions.** The obtained results indicate the osteoreparative potential of chondroitin sulfate in the early stages after surgery, especially in young animals.

Key words: dental implantation, chondroitin sulfate, osseointegration

FOR CITATION:

Stepanov A.G., Apresyan S.V., Alikov M.K., Yudin L.P., Kantserova L.R. Investigation of the effect of chondroitin sulfate in intramuscular administration on reparative osteogenesis in an in vivo experiment. *Clinical Dentistry (Russia)*. 2024; 27 (4): 122—130 (In Russian). DOI: 10.37988/1811-153X_2024_4_122

улучшить результаты дентальной имплантации за счет стимуляции регенерации костной ткани и окружающих тканей, а также усилить кровообращение тканей и одновременно оказать антисептический эффект [12, 13].

Хондроитин — природный полимер, который является основным компонентом гликозаминогликанов в соединительной ткани, синовиальной жидкости, гиалиновых хрящах и костях, способствуя сопротивлению сжатию. В настоящее время он преимущественно используется как хондропротектор, однако имеется и доказательная база положительного влияния хондроитин сульфата на регенерацию костной ткани [12–14]. К спектру его действия относят антикоагулянтное, восстановление (суставной хрящ), заживляющее (повреждения роговицы), противодиабетическое, антипролиферативное, анти-HSV2, антиангиогенное и антибактериальное [15]. Кроме того, отмечается повышение остеогенного потенциала стволовых клеток, клеток костной и хрящевой тканей, общее улучшение остеогенеза при парентеральном введении хондроитин сульфата [16].

Исследование хондроитин сульфата в клинической практике стоматологии в настоящее время ограничено [17]. В отдельных случаях отмечается незаконченная регенерация объема костной ткани [18]. Вместе с тем обнаруживаются доказательства изменения структурных костных элементов, увеличение числа нервных волокон в челюстях [19]. Особый интерес представляют результаты исследований, подтверждающих, что применение парентеральных форм хондроитин сульфата позволяет значительно увеличить биодоступность действующего вещества и уровень активных молекул крови, а следовательно, статистически увеличить эффективность проводимой терапии [20–22]. Учитывая доказательную эффективность хондроитин сульфата, для выявления спектра возможностей, а также ограничений его применения в качестве лечебно-профилактического препарата при дентальной имплантации, требуются продолжение научно-исследовательских изысканий и накопление опытно-экспериментальных данных.

Цель исследования — экспериментальное исследование влияния хондроитина сульфата на репаративный остеогенез критического дефекта костной ткани при внутримышечном введении.

МАТЕРИАЛЫ И МЕТОДЫ

Работа выполнена на крысах-самках линии Wistar: 20 молодых половозрелых животных и 20 крысах в менопаузе. Всем животным после прохождения карантина был произведен монокортикальный дефект — краевая резекция большеберцовой кости, заживление под кровяным сгустком.

Операцию проводили под общей неингаляционной анестезией последовательным однократным внутримышечным введением 7,5 мг/кг ксиланита (NITA-FARM, Россия) и 35 мг/кг золетила (Virbac, Франция). После подготовки операционного поля (выбривание шерсти в области бедра и последующая обработка антисептиком) у крыс делали разрез кожи длиной около 2 см по передней поверхности в средней трети голени, затем тупо отводили мышцы и обнажали наружную поверхность большеберцовой кости на протяжении около 1,0–1,5 см. С помощью стоматологического бора животным формировали окончатый костный дефект: в наружном кортикальном слое делали два отверстия на расстоянии 5–7 мм, затем распиливали этот дефект в обозначенных границах и с помощью шпателя убирали содержимое костномозгового канала. Сформированный дефект закрывали кровяным сгустком, затем прилежащими тканями и рану ушивали (рис. 1).

Послеоперационное ведение животных заключалось в проведении антибактериальной противовоспалительной терапии однократной внутримышечной инъекции 4 мг/кг 4%-го раствора Толфедина (Vetoquinol, Польша) и в ежедневном нанесении на швы мази Левомиколь («Нижфарм», Россия) в течение первой недели.

После операции всех крыс поделили на 4 группы равные группы:

- I — молодые животные, которым вводили физраствор;
- II — молодые животные, которым вводили хондроитина сульфат «Инъектран» («Эллара», Россия);
- III — крысы в менопаузе, которым вводили физраствор;
- IV — крысы в менопаузе, которым вводили хондроитина сульфат.

Физраствор и хондроитина сульфат вводили внутримышечно в 1-й, 3-й и 5-й день операции в дозе 9,0 мг/кг. Далее инъекции продолжали в течение 3 недель так же через день, но дозу увеличили до 18,0 мг/кг.

По 3 животных каждой группы выводили из эксперимента через 8, 12 и 16 недель после окончания введения препаратов. После умерщвления в углекислотной камере забирали участки большеберцовой кости, фиксировали их в 10% нейтральном формалине, и проводили кислотную декальцинацию. Далее образцы биологического материала обезживали в спиртах возрастающей концентрации, заливали в парафин и отправляли на изготовление гистологических препаратов.

Эксперименты по оценке остеорепаративных способностей хондроитина сульфата в форме раствора для внутримышечного исследования выполнены в отделении прогноза эффективности консервативного лечения МНИОИ им. П.А. Герцена — филиала ФГБУ «НМИЦ радиологии» Минздрава России.

РЕЗУЛЬТАТЫ

Через 8 недель после формирования монокортикального дефекта диафиза большеберцовой кости у животных

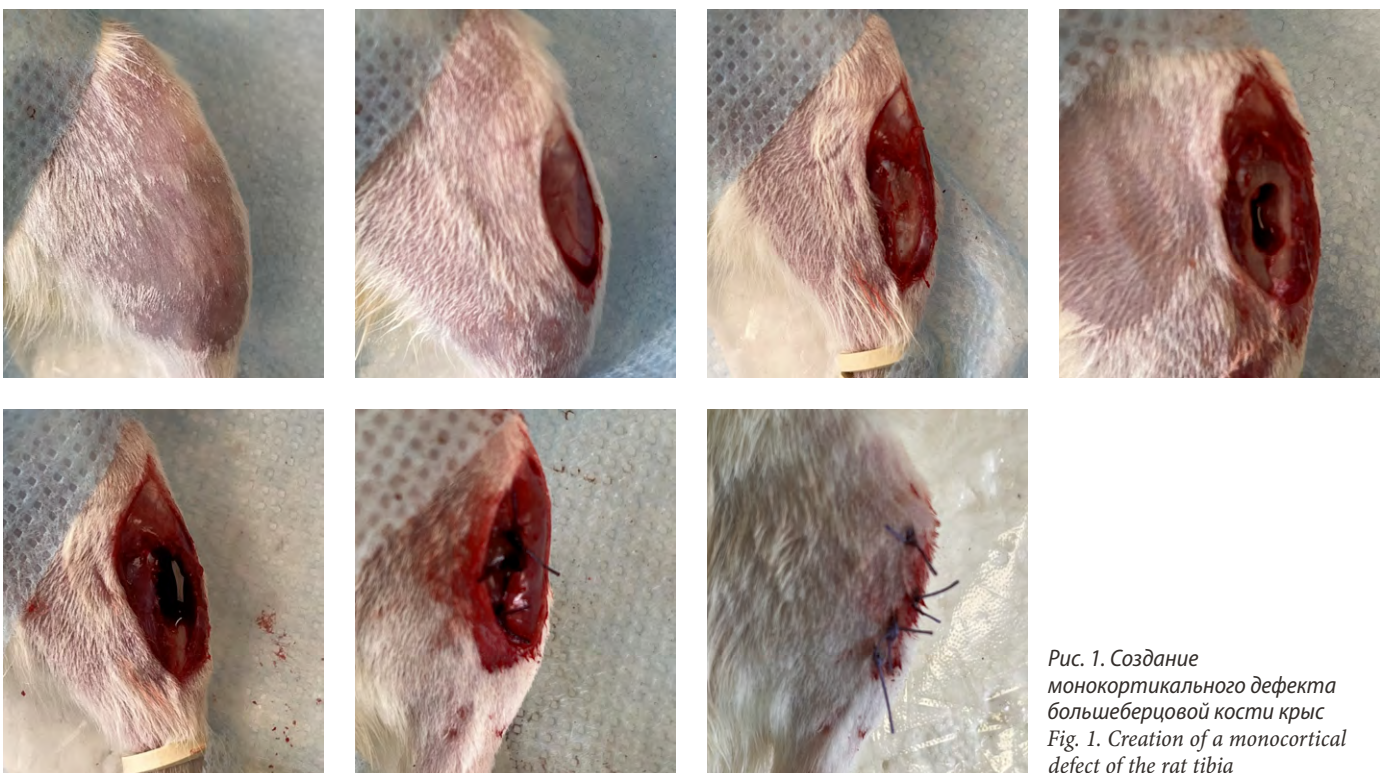


Рис. 1. Создание монокортикального дефекта большеберцовой кости крыс
Fig. 1. Creation of a monocortical defect of the rat tibia

I группы снаружи дефект закрыт валом васкуляризированной соединительной ткани, под которым формируются слабо минерализованная кортикальная кость и костные балки, представленные ретикулофиброзной тканью с единичными остеоцитами, ниже образуются лакуны костномозгового кроветворения (рис. 2А). На процесс остеогенеза указывают также цепочки остеобластов снаружи кортикальной кости. Костный дефект не закрыт.

У животных II группы костный дефект находится под слоем хорошо васкуляризированной рыхлой соединительной ткани, не полностью закрыт на своем протяжении слабо минерализованной кортикальной костью и формирующимися костными балками из ретикулофиброзной ткани и очагами костномозгового кроветворения. У большинства животных область дефекта закрыта образованной *de novo* органотипически правильной кортикальной костью с единичными остеонами, линиями склеивания, но меньшей толщины по сравнению с участками вне предела дефекта. Сформированы замыкательные пластины и костномозговой канал (рис. 2В).

У крыс III группы снаружи дефект закрыт рыхлой соединительной тканью с единичными кровеносными сосудами. Кортикальная пластина не сформирована, идет процесс образования костных балок из ретикулофиброзной ткани с участками цепочек остеобластов по периферии, единичных вмурованных остеоцитов и лакунами костномозгового кровообращения. В полях зрения участки слабо минерализованной кортикальной кости и костные балки из ретикулофиброзной ткани, лакуны костномозгового кровообращения (рис. 2С). Костный дефект не закрыт.

У крыс IV группы снаружи с краев дефекта подрастает надкостница. Область дефекта прикрыта васкуляризированной соединительной тканью с прослойками жировой ткани. В полях зрения участки слабо минерализованной кортикальной кости и вмурованными остеоцитами. Идет формирование замыкательных пластинок и костномозгового канала. Костный дефект не закрыт (рис. 2D).

Через 12 недель после формирования монокортикального дефекта диафиза большеберцовой кости у животных I группы снаружи дефект закрыт слоем рыхлой соединительной ткани с немногочисленными сосудами, выше — мышечная ткань. Компактная костная ткань на этапах формирования: в полях зрения единичные остеоны, остеоциты, замурованные в остеоидный матрикс. Ниже участки костных балок с лакунами кроветворения, формирующийся костномозговой канал, практически полное закрытие дефекта. Снаружи дефект закрыт широким валом соединительной ткани с выраженной васкуляризацией. Между слоем соединительной ткани и наружным кортикальным слоем — цепочки остеобластов (рис. 3А).

У животных II группы отмечается полное закрытие дефекта сформированной *de novo*, неравномерной по толщине кортикальной костью пластинчатого

строения с формирующимися остеонами, многочисленными вмурованными остеоцитами и с костномозговым кроветворением. Снаружи дефект закрыт широким валом соединительной ткани с выраженной васкуляризацией. Между слоем соединительной ткани и наружным кортикальным слоем — цепочки остеобластов. Полное закрытие дефекта. Ближе к краю дефекта видны линии цементации. Костномозговое кроветворение восстановлено (рис. 3В).

У крыс III группы снаружи дефект закрыт слоем рыхлой соединительной ткани с единичными сосудами, выше — мышечная ткань. Костный дефект закрыт кортикальной костной тканью, неодинаково утолщенной, с формирующимися единичными остеонами, вмурованными остеоцитами. Видны линии склеивания (линии цементации). Закрытие дефекта неполное (рис. 3С).

У крыс IV группы снаружи дефект закрыт сформированной надкостницей, над которой располагается умеренно васкуляризированная жировая ткань. Костный дефект на всем протяжении закрыт неравномерно утолщенной кортикальной костной тканью с формирующимися остеонами и многочисленными остеоцитами. Костномозговое кроветворение восстановлено. Закрытие дефекта полное (рис. 3D).

Через 16 недель у животных I группы дефект закрыт равномерной по толщине кортикальной костью со сформированными остеонами, линиями склеивания вокруг отдельных остеонов, многочисленными участками остеоцитов. Новая костная ткань хорошо васкуляризирована, формируются Гаверсовы каналы. Снаружи кортикальной пластины — цепочки остеобластов. Ниже расположены лакуны с костным мозгом. Над кортикальной пластиной — рыхлая соединительная ткань, богато васкуляризирована, с фрагментами мышечной ткани. Идет процесс формирования надкостницы (рис. 4А).

У животных II группы снаружи дефект закрыт гипертрофированной слабо васкуляризированной надкостницей, под которой располагается равномерная по толщине кортикальная кость с единичными остеонами с Гаверсовыми каналами, слабо выраженными линиями склеивания. Снаружи кортикальной кости — цепочки остеобластов. Костномозговой канал сформирован (рис. 4В).

У крыс группы III группы дефект на всем протяжении закрыт одинаковой по толщине плотной кортикальной костной тканью с единичными остеонами, Гаверсовыми каналами, выраженными линиями цементации. Снаружи дефекта — формирование периоста, костномозговой канал сформирован (рис. 4С).

У крыс IV группы дефект закрыт на всем протяжении сформированной плотной, практически одинаковой по ширине, кортикальной костной тканью, в которой определяются остеоны, Гаверсовы каналы, визуализируются линии цементации (продольные и вокруг остеонов). Снаружи, под периостом, слой остеобластов. Костномозговой канал сформирован (рис. 4D).

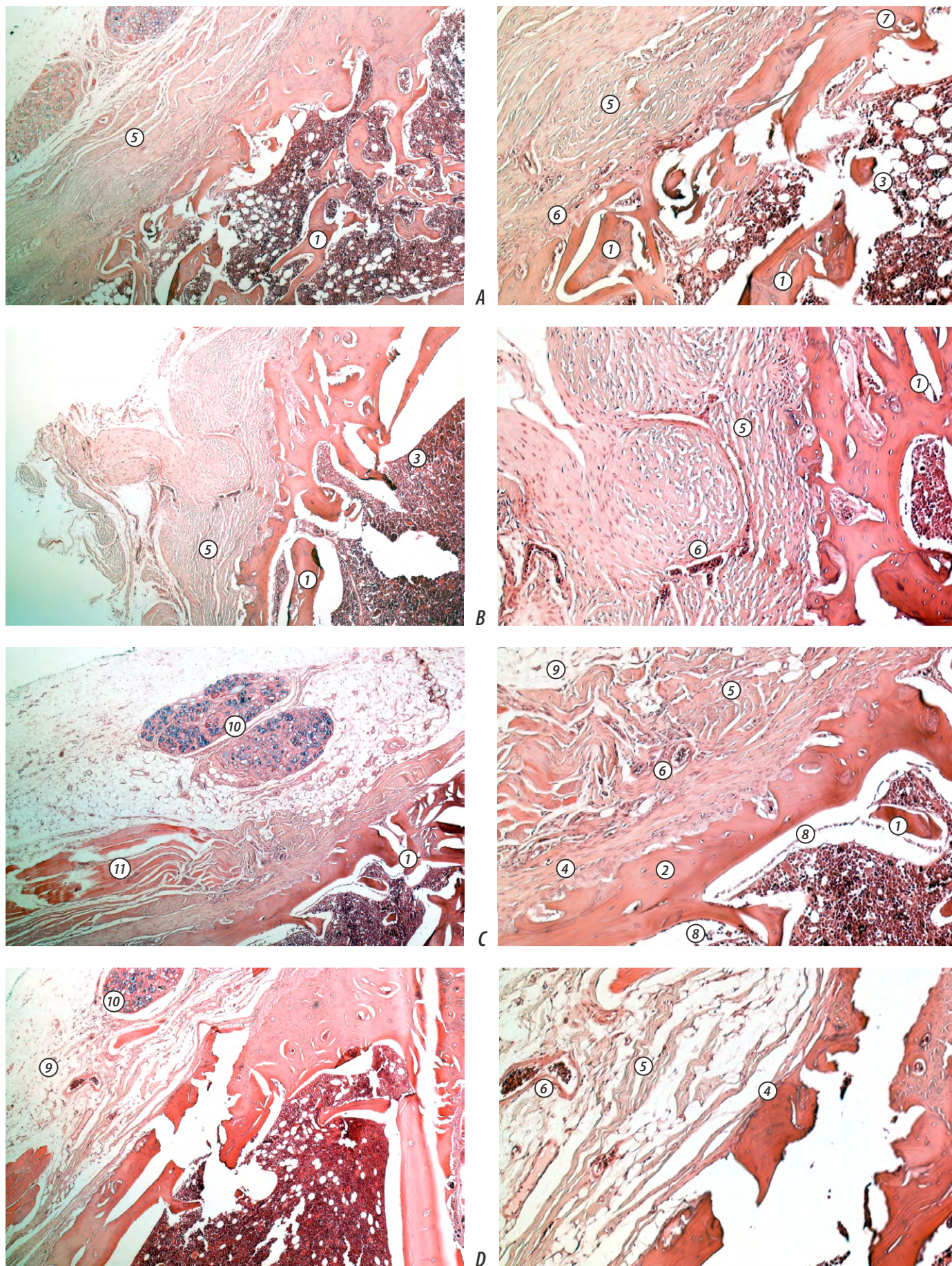


Рис. 2. Формирование костного регенерата в области дефекта диафиза большеберцовой кости через 8 недель наблюдения: А — I группа, В — II группа, С — III группа, D — IV группа. Окраска азуро-эозином, ув. 40 и 100: 1) — костные балки; 2) — кортикальная кость; 3) — костный мозг; 4) — надкостница; 5) — соединительная ткань; 6) — кровеносные сосуды; 7) — остеоциты; 8) — остеобласты; 9) — жировая ткань; 10) — шовный материал; 11) — мышцы

Fig. 2. Formation of bone regenerate in the area of the tibial shaft defect in 8 weeks of observation: A — group I, B — group II, C — group III, D — group IV. Azure eosin staining, mag. 40x and 100x: 1) — bone trabeculae; 2) — cortical bone; 3) — bone marrow; 4) — periosteum; 5) — connective tissue; 6) — blood vessels; 7) — osteocytes; 8) — osteoblasts; 9) — adipose tissue; 10) — suture material; 11) — muscles

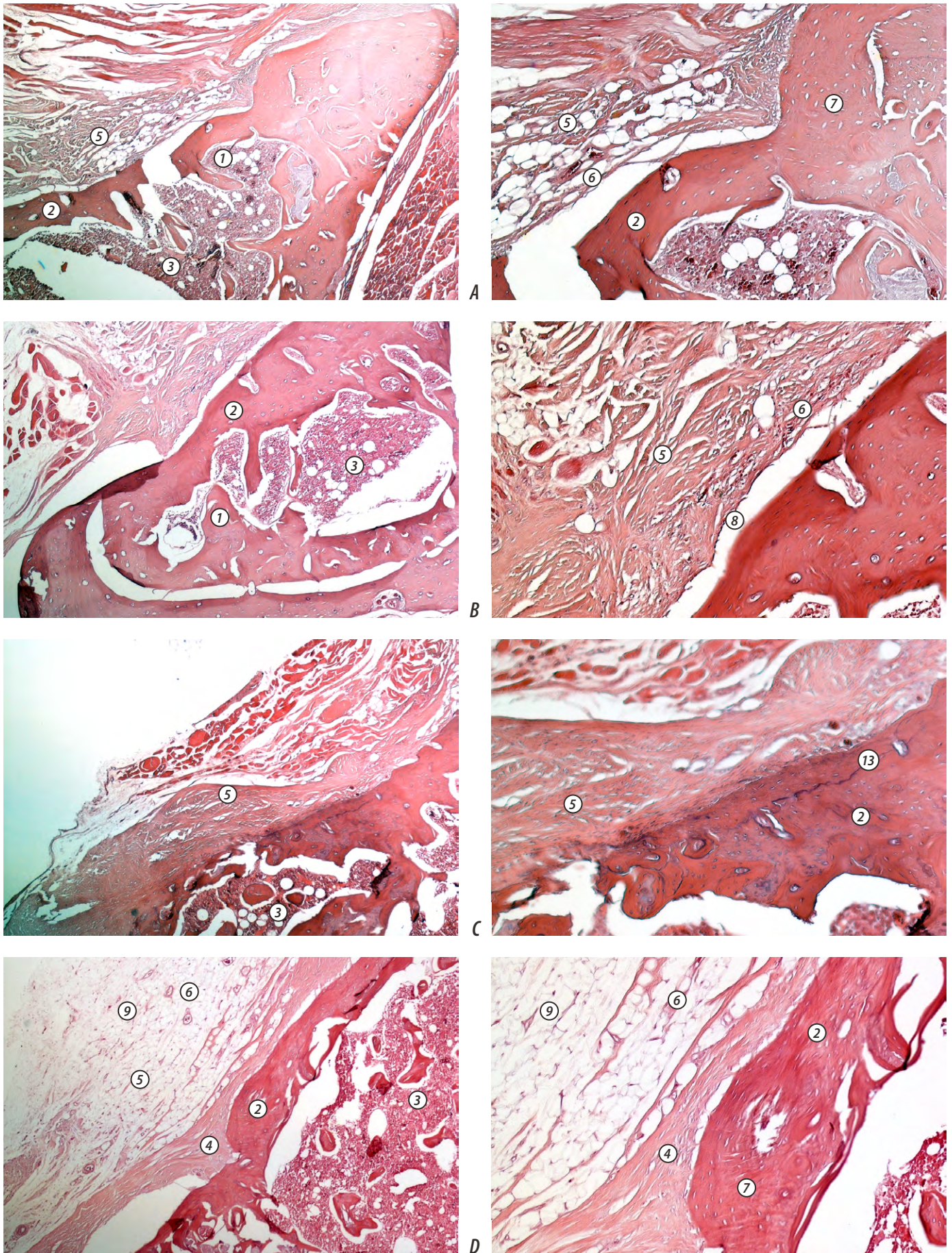


Рис. 3. Формирование костного регенерата в области дефекта диафиза большеберцовой кости через 12 недель после операции: А — I группа, В — II группа, С — III группа, D — IV группа. Окраска азур-эозин, ув. 40 и 100: 1) — костные балки; 2) — кортикальная кость; 3) — костный мозг; 4) — надкостница; 5) — соединительная ткань; 6) — кровеносные сосуды; 7) — остеоциты; 8) — остеобласты; 9) — жировая ткань; 13) — линия цементации

Fig. 3. Formation of bone regenerate in the area of the tibial diaphysis defect 12 weeks after surgery: A — group I, B — group II, C — group III, D — group IV. Azure eosin staining, mag. 40x and 100x: 1) — bone trabeculae; 2) — cortical bone; 3) — bone marrow; 4) — periosteum; 5) — connective tissue; 6) — blood vessels; 7) — osteocytes; 8) — osteoblasts; 9) — adipose tissue; 13) — cementation line

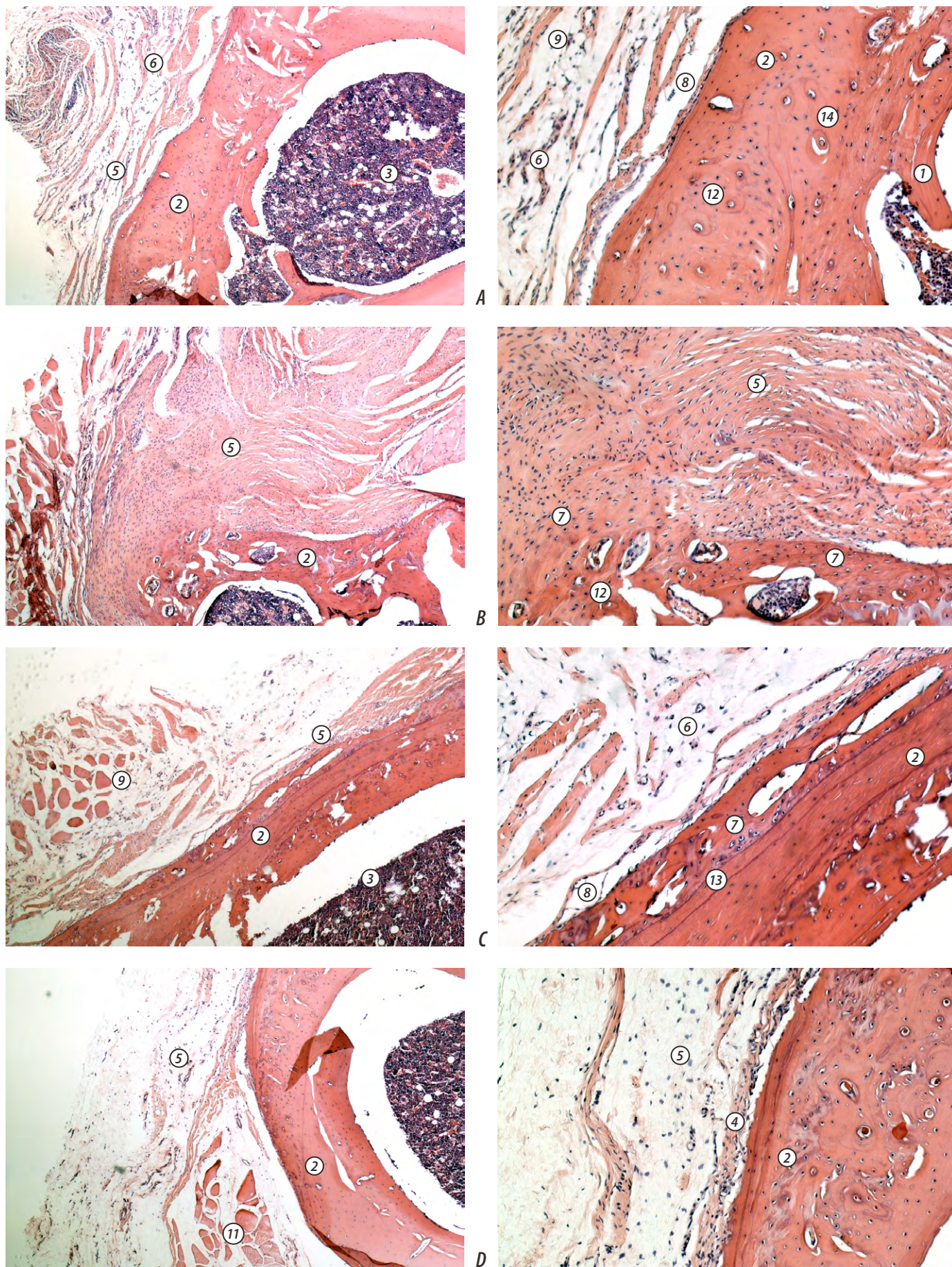


Рис. 4 Формирование костного регенерата в области дефекта диафиза большеберцовой кости через 16 недель после операции: А — I группа, В — II группа, С — III группа, D — IV группа. Окраска азур-эозином, ув. 40 и 100: 1) — костные балки; 2) — кортикальная кость; 3) — костный мозг; 4) — надкостница; 5) — соединительная ткань; 6) — кровеносные сосуды; 7) — остеоциты; 8) — остеобласты; 9) — жировая ткань; 11) — мышцы; 12) — остеоны; 13) — линия цементации; 14) — Гаверсовы каналы

Fig. 4. Formation of bone regenerate in the area of the tibial shaft defect 16 weeks after surgery: A — group I, B — group II, C — group III, D — group IV. Azure eosin staining, mag. 40x and 100x: 1) — bone trabeculae; 2) — cortical bone; 3) — bone marrow; 4) — periosteum; 5) — connective tissue; 6) — blood vessels; 7) — osteocytes; 8) — osteoblasts; 9) — adipose tissue; 11) — muscles; 12) — osteons; 13) — cementation line; 14) — Haversian canals

ОБСУЖДЕНИЕ

Костный регенерат в срок 8 недель наблюдения в I и III группах (контрольных) представлен слабо минерализованной ретикулофиброзной тканью (костные трабекулы и участки кортикальной кости) и лакунами костномозгового кровотока без формирования замыкательных пластинок и костномозгового канала. Во II группе у 1 из 3 животных в этот срок наблюдения дефект закрыт на всем протяжении правильно организованной тонкой пластинкой кортикальной костной ткани с единичными остеонами, линиями склеивания, с формированием замыкательных пластинок, костномозгового канала с восстановленным костномозговым кровотоком. У остальных животных II и IV группы костный регенерат был представлен слабоминерализованной ретикулофиброзной тканью, лакунами костномозгового кровотока; формирование замыкательных пластинок и костномозгового канала не завершено.

У всех животных II группы и у 2 из 3 крыс IV группы через 12 недель после окончания инъекций хондроитина отмечено практически полное закрытие дефекта кортикальной костной тканью пластинчатого строения с формированием остеонов и восстановлением костно-мозгового канала с кровотоком. У 2 молодых животных и у 2 крыс и в менопаузе I и III группы в этот срок также выявлено практически полное закрытие костного дефекта. Репаративная регенерация в этот срок эксперимента у животных всех групп остается незавершенной.

ЗАКЛЮЧЕНИЕ

Через 8 недель после формирования монокортикального дефекта диафиза большеберцовой кости крыс начало остеогенеза отмечено во всех контрольных и опытных группах без полного восстановления объема утраченной

костной ткани отмечено. Через 12 недель, по косвенным признакам (неравномерная толщина кортикальной кости, фестончатость ее краев со стороны костного канала или надкостницы, слабая выраженность линий склеивания, низкая степень минерализации, восстановление костномозгового канала) разной степени выраженности, репаративная регенерация у животных всех групп остается незавершенной. Полное закрытие костного дефекта во всех опытных и контрольных группах животных органотипически правильной кортикальной костью пластинчатого строения со сформированными остеонами, линиями цементации, костномозговым каналом с костным мозгом отмечено через 16 недель. В эти сроки у молодых крыс и крыс в менопаузе происходит полное восстановление объема утраченной костной ткани, костномозгового канала и кровотока. Сформированная кортикальная кость равномерна по толщине, с остеонами относительно правильной формы и гаверовскими каналами. Линии склеивания в опытных группах свидетельствуют об интенсивной минерализации вновь образованных остеонов. В контрольных группах животных при том же количестве закрытых костных дефектов выявленные признаки остеорепарации имеют менее выраженный характер.

Таким образом, полученные результаты свидетельствуют об остеорепаративных потенциях хондроитина сульфата в ранние сроки после операции по формированию критического костного дефекта в бедренной кости, особенно у молодых животных.

Конфликт интересов. Авторы декларируют отсутствие конфликта интересов.

Поступила: 08.11.2024 **Принята в печать:** 04.12.2024

Conflict of interests. The authors declare no conflict of interests.
Received: 08.11.2024 **Accepted:** 04.12.2024

ЛИТЕРАТУРА / REFERENCES :

1. Global oral health status report: towards universal health coverage for oral health by 2030. — Geneva: WHO, 2023. — 120 p.
2. Abdalla H., Allison P.J., Madathil S.A., Veronneau J.E., Pustavoitava N., Tikhonova S. Caries lesions progression in adults: A prospective 2-year cohort study. — *Community Dent Oral Epidemiol.* — 2024; 2024 Aug 19. (Online ahead of print). [PMID: 39160698](#)
3. Nath S., Sethi S., Bastos J.L., Constante H.M., Mejia G., Haag D., Kapellas K., Jamieson L. The global prevalence and severity of dental caries among racially minoritized children: A systematic review and meta-analysis. — *Caries Res.* — 2023; 57 (4): 485—508. [PMID: 37734332](#)
4. Borg-Bartolo R., Rocuzzo A., Molinero-Mourelle P., Schimmel M., Gambetta-Tessini K., Chaurasia A., Koca-Ünsal R.B., Tennert C., Giacaman R., Campus G. Global prevalence of edentulism and dental caries in middle-aged and elderly persons: A systematic review and meta-analysis. — *JDent.* — 2022; 127: 104335. [PMID: 36265526](#)
5. Nascimento G.G., Alves-Costa S., Romandini M. Burden of severe periodontitis and edentulism in 2021, with projections up to 2050: The Global Burden of Disease 2021 study. — *J Periodontol Res.* — 2024; 59 (5): 823—867. [PMID: 39192495](#)
6. Al-Rafee M.A. The epidemiology of edentulism and the associated factors: A literature Review. — *J Family Med Prim Care.* — 2020; 9 (4): 1841—1843. [PMID: 32670928](#)
7. Кесаева Г.А. Сравнительная оценка эффективности использования различных методов костной пластики в дентальной имплантации (обзор литературы). — *Вестник новых медицинских технологий. Электронное издание.* — 2023; 3: 61—67. [Kesaeva G.A. Comparative evaluation of the effectiveness of using various methods of bone grafting in dental implantation. — *Journal of New Medical Technologies, EEdition.* — 2023; 3: 61—67 (In Russian)]. [eLibrary ID: 54101922](#)
8. Hunter E., Congdon N., de Moura Brito L., McKenna G., Petruskiene E., Rodrigues Leles C., Tsakos G., Woodside J., Virgili G., Piyasena P. The Global impact of edentulism: A systematic

- review. — *European Journal of Public Health*. — 2023; 33 (suppl. 2): ii452. DOI: [10.1093/eurpub/ckad160.1134](https://doi.org/10.1093/eurpub/ckad160.1134)
9. Saghiri M.A., Freag P., Fakhrzadeh A., Saghiri A.M., Eid J. Current technology for identifying dental implants: a narrative review. — *Bulletin of the National Research Centre*. — 2021; 45: 7. eLibrary ID: [51500010](#)
10. Аверьянов С.В., Камиллов Ф.Х., Юнусов Р.Р. Взаимосвязь функционального состояния щитовидной железы, минеральной плотности костной ткани скелета и показателей стоматологического статуса пациентов. — *Dental Forum*. — 2020; 1 (76): 2—8.
[Averyanov S.V., Kamilov F.Kh., Yunusov R.R. The relationship between the functional state of the thyroid gland, the mineral density of the skeletal bone tissue and indicators of the oral health status in patients. — *Dental Forum*. — 2020; 1 (76): 2—8 (In Russian)]. eLibrary ID: [42194426](#)
11. Wagner J., Spille J.H., Wiltfang J., Naujokat H. Systematic review on diabetes mellitus and dental implants: an update. — *Int J Implant Dent*. — 2022; 8 (1): 1. PMID: [34978649](#)
12. Ковалева М.А., Гуцин Я.А. Апробация модели хронического остеоартроза на кроликах. — *Лабораторные животные для научных исследований*. — 2019; 4: 3.
[Kovaleva M., Guschin Ya. Approval of model of chronic osteoarthritis on rabbits. — *Laboratory Animals for Science*. — 2019; 4: 3 (In Russian)]. eLibrary ID: [41595824](#)
13. Шавловская О.А., Разумов А.Н., Бокова И.А., Шавловский Н.И., Юхновская Ю.Д. Роль хондроитина сульфата в комплексной реабилитации лиц пожилого возраста с хроническим болевым синдромом. — *Вопросы курортологии, физиотерапии и лечебной физической культуры*. — 2021; 1: 71—78.
[Shavlovskaya O.A., Razumov A.N., Bokova I.A., Shavlovskiy N.I., Yukhnovskaya Yu.D. Chondroitin sulfate role in the complex rehabilitation of elderly people with chronic pain syndrome. — *Problems of Balneology, Physiotherapy and Exercise Therapy*. — 2021; 1: 71—78 (In Russian)]. eLibrary ID: [44712069](#)
14. Торшин И.Ю., Лиля А.М., Наумов А.В., Кочиш А.Ю., Алексеева Л.И., Таскина Е.А., Сарвилина И.В., Галустян А.Н., Громов А.Н., Хаджидис А.К., Васильева Л.В., Евстратова Е.Ф., Удовика М.И., Громова О.А. Метаанализ клинических исследований эффективности лечения остеоартрита препаратом Хондрогард. — *Фармакоэкономика. Современная фармакоэкономика и фармакоэпидемиология*. — 2020; 4: 388—399.
[Torshin I.Yu., Lila A.M., Naumov A.V., Kochish A.Yu., Alekseeva L.I., Taskina E.A., Sarvilina I.V., Galustyan A.N., Gromov A.N., Khadzhidis A.K., Vasilieva L.V., Yevstratova E.F., Udovika M.I., Gromova O.A. Meta-analysis of clinical trials of osteoarthritis treatment effectiveness with Chondroguard. — *FARMAKOEKONOMIKA. Modern Pharmacoeconomics and Pharmacoepidemiology*. — 2020; 4: 388—399 (In Russian)]. eLibrary ID: [44656174](#)
15. Pal D., Saha S. Chondroitin: a natural biomarker with immense biomedical applications. — *RSC Adv*. — 2019; 9 (48): 28061—28077. PMID: [35530463](#)
16. Cheng K., Zhu Y., Wang D., Li Y., Xu X., Cai H., Chu H., Li J., Zhang D. Biomimetic synthesis of chondroitin sulfate-analogue hydrogels for regulating osteogenic and chondrogenic differentiation of bone marrow mesenchymal stem cells. — *Mater Sci Eng C Mater Biol Appl*. — 2020; 117: 111368. PMID: [32919697](#)
17. Быкова Н.И., Одольский А.В., Григорян В.А. Экспериментальное обоснование применения глюкозамина гидрохлорида и хондроитина сульфата при заболеваниях пародонта. — *Медицинский вестник Северного Кавказа*. — 2017; 2: 195—198.
[Bykova N.I., Odolsky A.V., Grigoryan V.A. Experimental substantiation of application of glucosamine hydrochloride and chondroitin sulphate in periodontal diseases. — *Medical News of North Caucasus*. — 2017; 2: 195—198 (In Russian)]. eLibrary ID: [29805824](#)
18. Marin E. History of dental biomaterials: biocompatibility, durability and still open challenges. — *Heritage Science*. — 2023; 11 (1): 207. DOI: [10.1186/s40494-023-01046-8](https://doi.org/10.1186/s40494-023-01046-8)
19. Ye J., Huang B., Gong P. Nerve growth factor-chondroitin sulfate/hydroxyapatite-coating composite implant induces early osseointegration and nerve regeneration of peri-implant tissues in Beagle dogs. — *J Orthop Surg Res*. — 2021; 16 (1): 51. PMID: [33436038](#)
20. Посохова В.Ф., Чувев В.П., Надеждин С.В., Лыкова И.В. Определение хондроитин сульфата, иммобилизованного на поверхность костного коллагена. — *Институт стоматологии*. — 2013; 1 (58): 92—93.
[Posokhova V.F., Chuev V.P., Nadezhdin S.V., Lykova I.V. Determination of chondroitin sulfate immobilized on the surface of bone collagen. — *The Dental Institute*. — 2013; 1 (58): 92—93 (In Russian)]. eLibrary ID: [22134623](#)
21. Sahiner M., Suner S.S., Yilmaz A.S., Sahiner N. Polyelectrolyte chondroitin sulfate microgels as a carrier material for rosmarinic acid and their antioxidant ability. — *Polymers (Basel)*. — 2022; 14 (20): 4324. PMID: [36297903](#)
22. Wang Y., Guo L., Dong S., Cui J., Hao J. Microgels in biomaterials and nanomedicines. — *Adv Colloid Interface Sci*. — 2019; 266: 1—20. PMID: [30776711](#)

ОТЕЧЕСТВЕННЫЙ СВЕТОТВЕРЖДАЕМЫЙ АДГЕЗИВ V ПОКОЛЕНИЯ В ОРТОДОНТИИ: РЕТРОСПЕКТИВА, ПРИМЕНЕНИЕ И ЭКОНОМИЧЕСКОЕ ОБОСНОВАНИЕ

Совсем недавно в свет вышла монография, посвящённая изучению применения в ортодонтии отечественного светоотверждаемого адгезива V поколения, авторства Чуева В.П., Долгалева А.А., Косыревой Т.Ф., Хасан А.М., Посоховой В.Ф.

За последние 10 лет внедрение передовых технологий существенно повысило уровень стоматологического лечения. Однако вопрос качественной и долговечной фиксации ортопедических конструкций до сих пор требовал всестороннего изучения. В условиях санкций необходимо было доказать конкурентоспособность отечественных материалов.

Для этого авторы монографии использовали совершенно новый научный подход. Помимо стандартных экспериментов на сдвиг конструкций, впервые был экспериментально проанализирован подход на отрыв конструкций.

В рамках исследования был улучшен протокол ортодонтического лечения зубных и челюстных аномалий пациентов, в том числе благодаря использованию микромеханической фиксации брекетов к эмали зуба с применением коронок из диоксида циркония и гидрофобного полимерного композитного материала, а также благодаря использованию российской адгезивной системы V поколения «Компофикс (Орто)» производства ВЛАДМИВЫ.

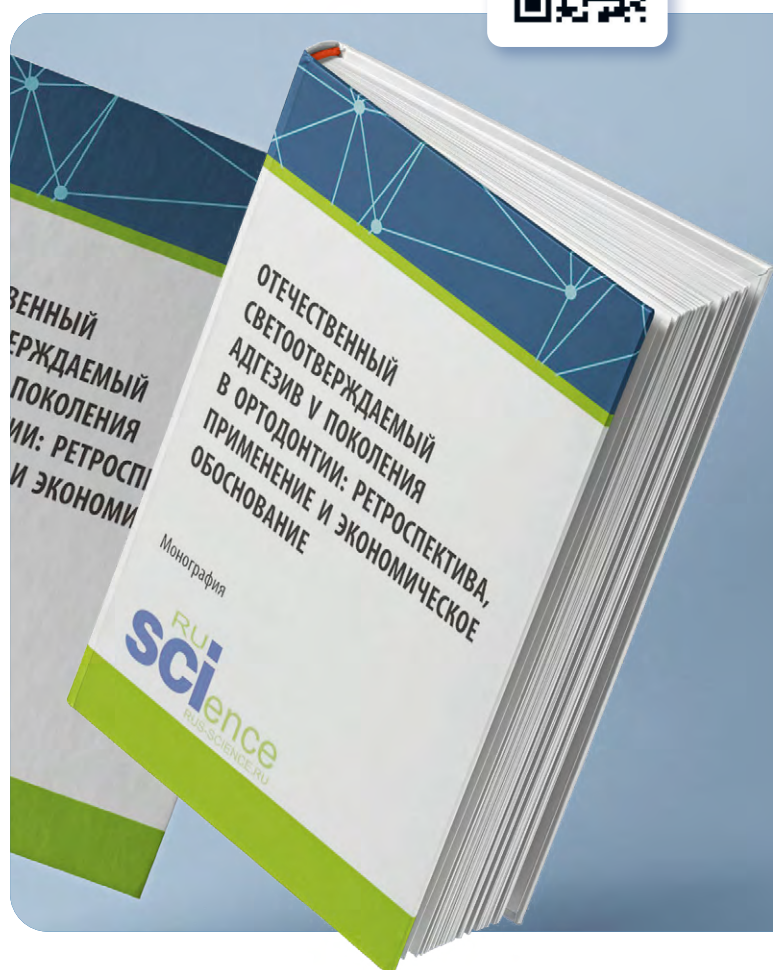
Кроме того, авторы сформулировали, оценили и предложили способ улучшения показателей сцепления металлических брекетов с материалами из диоксида циркония и полимерного композиционного материала «Нолатек» производства ВЛАДМИВЫ.

Представлены результаты собственных эмпирических исследований, дана модель

для определения прочности адгезионного соединения брекета с конструкционными материалами.

С работой полезно будет ознакомиться практикующим врачам-стоматологам, ординаторам, аспирантам и специалистам, имеющим высшее образование.

Приобрести издание
можно по ссылке



DOI: 10.37988/1811-153X_2024_4_132

[С.В. Сирак¹](#),д.м.н., профессор, зав. кафедрой
стоматологии[А.В. Арутюнов²](#),д.м.н., доцент, зав. кафедрой стоматологии
общей практики[М.Г. Перикова¹](#),

к.м.н., доцент кафедры стоматологии

[В.Н. Ленев¹](#),

к.м.н., доцент кафедры стоматологии

[Н.И. Быкова²](#),к.м.н., доцент кафедры стоматологии ФПК
и ППС[О.Н. Рисованная²](#),д.м.н., доцент, профессор кафедры
стоматологии ФПК и ППС[В.Б. Шовгенов¹](#),аспирант кафедры стоматологии общей
практики[А.А. Овсянникова¹](#),к.м.н., доцент кафедры стоматологии общей
практики[И.И. Карташевский¹](#),лаборант кафедры стоматологии общей
практики¹ СтГМУ, 355017, Ставрополь, Россия² КубГМУ, 350063, Краснодар, Россия**ДЛЯ ЦИТИРОВАНИЯ:**

Сирак С.В., Арутюнов А.В., Перикова М.Г., Ленев В.Н., Быкова Н.И., Рисованная О.Н., Шовгенов В.Б., Овсянникова А.А., Карташевский И.И. Микрорельеф дентальных имплантатов при использовании скаффолда на основе коллагеновой матрицы. — *Клиническая стоматология*. — 2024; 27 (4): 132—139. DOI: 10.37988/1811-153X_2024_4_132

Микрорельеф дентальных имплантатов при использовании скаффолда на основе коллагеновой матрицы

Реферат. Поверхность дентального имплантата, имеющего развитый микрорельеф и выраженную шероховатость, способствует лучшей биологической совместимости с костной тканью, уменьшает риск отторжения. Правильно подобранный микрорельеф дентального имплантата может снижать риск бактериального загрязнения и развития воспалительных процессов, способствуя тем самым профилактике периимплантита. **Цель** — провести сравнительный экспериментальный анализ микрорельефа и элементного состава резьбовой части дентальных имплантатов, применяемых со скаффолдом на основе коллагеновой матрицы. **Материалы и методы.** Использовали 6 однолетних овец (баранов) которым под рентгенологическим контролем установили 12 дентальных имплантатов. В зависимости от вида имплантатов животных поделили на 3 группы: I — 4 имплантата Mis (Израиль) из титанового сплава с пониженным содержанием кислорода, азота, углерода и железа (Ti6Al4V ELI) совместно со скаффолдом на основе коллагеновой матрицы; II — Osstem (Южная Корея) с ультрагидрофильной поверхностью серии TS-III CA совместно со скаффолдом на основе коллагеновой матрицы; III (контроль) — имплантаты машинной обработки Endure (США). Через 3 месяца после операции изготавливали металлокерамические коронки, которые вводили в прикус. Через 12 и 24 месяцев имплантаты удаляли вместе с окружающими тканями и отправляли на микроскопическое и гистологическое исследование. **Результаты.** На режущей поверхности имплантатов I и II группы выявлена высокоорганизованная костная ткань, в составе которой преобладали кислород, углерод, кальций и фосфор. В образцах контрольной группы обнаружена грубоволокнистая ткань с высоким содержанием углерода и кислорода, что более типично для несформированной костной ткани. Остеоинтеграция с костью к поверхностям дентальных имплантатов в I и во II группе (316,4 и 288,7 кН; $p < 0,001$) оказалась более прочной, чем фиксация к титану машинной обработки (78,4±10,4 кН; $p < 0,002$). Это подтвердилось гораздо более высоким усилием, необходимым для отделения имплантата от кости, а также большим количеством ретенционных точек контактов костной ткани с поверхностью дентального имплантата. **Заключение.** Использование дентальных имплантатов с развитым микрорельефом и модифицированной поверхностью совместно со скаффолдом на основе коллагеновой матрицы обеспечивает более полноценную остеинтеграцию в сравнении с дентальными имплантатами машинной обработки. Это подтверждается гистологической картиной и микроэлементным составом при эксплуатации дентальных имплантатов в течение 12 и 24 месяцев. В эти же сроки в контрольной группе качественные характеристики и микроэлементный состав образцов дентальных имплантатов свидетельствовал о низком уровне минерализации.

Ключевые слова: дентальный имплантат, поверхность, остеинтеграция, микрорельеф, скаффолд, эксперимент, микроэлементный состав

[S.V. Sirak¹](#),Doctor of Science in Medicine, full professor of
the Dentistry Department[A.V. Arutyunov²](#),Doctor of Science in Medicine, associate
professor and head of the General dentistry
Department[M.G. Perikova¹](#),PhD in Medical Sciences, associate professor
of the Dentistry Department[V.N. Lenev¹](#),PhD in Medical Sciences, associate professor
of the Dentistry Department[N.I. Bykova²](#),PhD in Medical Sciences, associate professor
of the Dentistry Department

Microrelief of dental implants when using a scaffold based on a collagen matrix

Abstract. The surface of the dental implant, having a developed microrelief and pronounced roughness, contributes to better biological compatibility with the bone tissue, reduces the risk of rejection. Properly selected microrelief of the dental implant can reduce the risk of bacterial contamination and development of inflammatory processes, thus contributing to the prevention of peri-implantitis. **The aim** is to carry out the comparative experimental analysis of the microrelief and elemental composition of the threaded part of the dental implants used with the scaffold on the basis of the collagen matrix. **Materials and methods.** Six year-old sheep (rams) were used and 12 dental implants were placed under the radiologic control. Depending on the type of implants the animals were divided into 3 groups: I — 4 implants Mis (Israel) made of titanium alloy with reduced content of oxygen, nitrogen, carbon and iron (Ti6Al4V ELI) together with scaffold on the basis of collagen matrix; II — Osstem (South Korea) with ultra-hydrophilic surface of TS-III CA series together with scaffold on the basis of collagen matrix;

[O.N. Risovannaya](#)²,

Doctor of Science in Medicine, associate professor of the of Dentistry Department

[V.B. Shovgenov](#)¹,

postgraduate at the General dentistry Department

[A.A. Ovsyannikova](#)¹,

PhD in Medical Sciences, associate professor of the General dentistry Department

[I.I. Kartashevsky](#)¹,

laboratory assistant at the General dentistry Department

¹ Stavropol State Medical University, 355017, Stavropol, Russia

² Kuban State Medical University, 350063, Krasnodar, Russia

III (control) — machine-processed implants Endure (USA). At 3 months after surgery, metal-ceramic crowns were fabricated and inserted into the bite. After 12 and 24 months the implants were removed together with the surrounding tissues and sent for microscopic and histologic examination.

Results. On the cutting surface of the implants of group I and II the highly organized bone tissue was revealed, the composition of which was dominated by oxygen, carbon, calcium and phosphorus. In the samples of the control group the coarse-fiber tissue with high content of carbon and oxygen was found, which is more typical for the unformed bone tissue. Osseointegration with bone to dental implant surfaces in Group I and in Group II (316.4 and 288.7 kN; $p < 0.001$) was stronger than fixation to machine-processed titanium (78.4±10.4 kN; $p < 0.002$). This was confirmed by a much higher force required to separate the implant from the bone, as well as by a greater number of retention points of bone tissue contacts with the surface of the dental implant. **Conclusion.** The use of the dental implants with the developed microrelief and modified surface together with the scaffold on the basis of the collagen matrix provides more complete osseointegration in comparison with the dental implants of the machine processing. It is confirmed by the histologic picture and microelement composition at operation of the dental implants during 12 and 24 months. In the same terms in the control group qualitative characteristics and microelement composition of the samples of dental implants testified to the low level of mineralization.

Key words: dental implant, surface, osseointegration, microrelief, scaffold, experiment, microelement composition

FOR CITATION:

Sirak S.V., Arutyunov A.V., Perikova M.G., Lenev V.N., Bykova N.I., Risovannaya O.N., Shovgenov V.B., Ovsyannikova A.A., Kartashevsky I.I. Microrelief of dental implants when using a scaffold based on a collagen matrix. *Clinical Dentistry (Russia)*. 2024; 27 (4): 132—139 (In Russian). DOI: 10.37988/1811-153X_2024_4_132

ВВЕДЕНИЕ

Как известно из специальной литературы и современного уровня техники, микрорельеф поверхности дентального имплантата (ДИ) играет ключевую роль в его интеграции с окружающими тканями [1, 2]. Так, шероховатая поверхность способствует лучшей адгезии костной ткани к имплантату, что улучшает остеоинтеграцию и обеспечивает более прочное соединение, микрорельеф увеличивает площадь поверхности имплантата, что способствует более эффективному распределению нагрузки и улучшает первичную стабильность ДИ [3]. Немаловажное значение для благоприятного прогноза выживаемости ДИ играет поверхность с определенной степенью шероховатости, которая регулируется производителем и может способствовать лучшей биологической совместимости, а также уменьшать риск отторжения [4, 5]. Кроме этого, правильно подобранный микрорельеф ДИ может снижать риск бактериального загрязнения и развития воспалительных процессов вокруг имплантата, способствуя профилактике периимплантита [6]. Таким образом, микрорельеф является важным фактором, обеспечивающим долгосрочную функциональность и безопасность дентальных имплантатов. Известно, что различные материалы, такие как титан, цирконий или никель-палладиевые сплавы, имеют разную степень износостойкости и могут по-разному взаимодействовать с тканями рта, поэтому точность и качество изготовления имплантата влияют на его долговечность и способность сохранять первоначальный микрорельеф, вместе с этим сегодня отсутствует единая позиция о выборе наиболее эффективного материала для изготовления ДИ, а также о способах обработки и трансформации их поверхности [7, 8]. Однако жевательные нагрузки

и их неправильное распределение со временем могут привести к микроскопическим изменениям поверхности имплантата, что в сочетании с плохой гигиеной полости рта, в свою очередь, может привести к накоплению зубного налета и камня, а это может изменить микрорельеф имплантата, оказав негативное влияние на скорость регенерации тканей и развитие воспалительных процессов [9, 10].

Для поддержания оптимального микрорельефа и продления срока службы дентальных имплантатов важно соблюдать рекомендации по уходу за ДИ, регулярно посещать стоматолога и следить за состоянием здоровья полости рта. Некоторые специалисты считают, что соблюдения только этих мер явно недостаточно для гарантированной остеоинтеграции ДИ в тканях полости рта в условиях длительных функциональных нагрузок [11, 12].

Сегодня для решения проблемы обеспечения стабильности и обеспечения трехмерной структуры, поддерживающей рост и регенерацию костной ткани вокруг имплантата, активно используют скаффолды на основе коллагеновой матрицы [13, 14]. Коллаген хорошо совместим с человеческими тканями, что снижает риск отторжения и способствует более быстрой интеграции имплантата: скаффолды служат своеобразными направляющими для плюрипотентных клеток, помогая им распределиться и организовать вокруг ДИ для формирования новой кости. Кроме этого, коллагеновые скаффолды могут быть модифицированы для доставки ростовых факторов, которые стимулируют костную регенерацию и ускоряют процесс заживления [15]. Таким образом, коллагеновые скаффолды (КСК) играют важную роль в улучшении исходов дентальной имплантации, способствуя более быстрой и качественной остео-

интеграции, однако до настоящего времени в доступной литературе отсутствуют сведения о степени износа, изменения микрорельефа, а следовательно, элементного состава поверхности ДИ при их длительной эксплуатации.

В этой связи определенный интерес для практикующих стоматологов представляет исследование степени износостойкости отдельных видов винтовых ДИ, используемых в сочетании с КСК, что и предопределило цель настоящего исследования.

Цель — сравнительный экспериментальный анализ микрорельефа и элементного состава резьбовой части дентальных имплантатов, применяемых со скаффолдом на основе коллагеновой матрицы.

МАТЕРИАЛЫ И МЕТОДЫ

Дизайн исследования включал:

- 1) Подготовку образцов ДИ с различными типами микрорельефа и элементным составом, а также подготовку скаффолда на основе коллагеновой матрицы.
- 2) Исследование микрорельефа ДИ с использованием сканирующего электронного микроскопа для получения изображений поверхности имплантатов и измерения параметров микрорельефа, таких как шероховатость и топография.
- 3) Исследование элементного состава резьбовой части имплантатов методом энергодисперсионного спектрального анализа.
- 4) Механические исследования образцов ДИ с испытанием на отрыв и/или сжатие для оценки прочности соединения имплантата с коллагеновым скаффолдом.
- 5) Гистологическое исследование для определения способности плюрипотентных клеток к адгезии и пролиферации на поверхности ДИ.
- 6) Статистическую обработку данных с использованием непараметрических методов для сравнения групп, если данные не распределены нормально или размер выборки недостаточен для параметрических тестов.

В экспериментальном исследовании использовали 6 однолетних овец (баранов) северо-кавказской породы массой 18–20 кг, которым под рентгенологическим контролем устанавливали разные ДИ в беззубом участке нижней челюсти. В зависимости от вида имплантов и места установки образовали 3 равные группы:

- I — 4 импланта **Mis (Израиль) из титанового сплава 23 класса с пониженным содержанием кислорода, азота, углерода и железа (Ti6Al4V ELI) совместно со скаффолдом на основе коллагеновой матрицы, их устанавливали по 2 на правой стороне;**
- II — 4 имплантата **Osstem (Южная Корея) с ультрагидрофильной поверхностью серии TS-III SA, их по 2 устанавливали на левой стороне совместно со скаффолдом на основе коллагеновой матрицы;**
- III — 4 имплантата **Endure (3M ESPE, США) машинной обработки — контрольная группа (2 животных).**

Для наркоза внутримышечно применяли смесь 2%-ных растворов рометара и калипсола (1:1) в дозе

0,5 мл/кг. В зоне оперативного вмешательства для дополнительной инфильтрационной анестезии вводили 2%-ный раствор лидокаина с адреналином (1:100 000). Для обеспечения точности исследования через 3 месяца после установки имплантов изготавливали металлокерамические коронки, которые вводили в прикус. Животных содержали в вольере на привычном твердом корме без ограничения воды. Через 12 и 24 месяцев импланты удаляли вместе с окружающими тканями и отправляли на механическое, микроскопическое и гистологическое исследование.

Для исследования морфологии поверхности и элементного состава после декальцинации образцов в растворе 10%-ного забуференного формалина импланты отделяли от окружающих тканей, фиксировали на углеродный скотч на специальных столиках и помещали в растровый электронный микроскоп «FEI Quanta 600 FEG» (Германия).

Микроэлементный состав исследуемой части образцов измеряли на энергодисперсионном спектрометре рентгеновского излучения «Octane Elect Plus» (EDAX), установленного в микроскопе «Olimpus-4» (Япония). Разрешение по энергии данного метода составляло 126 эВ, а по концентрации — до 0,1% для Ag и более тяжелых элементов и порядка 0,5% для C, N и O.

Гистологическое исследование проводили по стандартной методике с заливкой блоков в парафин, изготовлением срезов толщиной 5 мкм с помощью специального микротомы повышенной мощности «ACTUS-3000» (Япония) и с окрашиванием образцов по Маллори и Массону.

Испытания микротвердости образцов проводили по Виккерсу с помощью микротвердомера «QATM Qness 60 EVO» (Австрия) с пирамидальным индентором в диапазоне тестовых нагрузок 0,00335–613 Н и картированием поверхности исследуемых образцов в 2D/3D-формате. Испытания прочности на разрыв проводили с помощью разрывной машины двухколонного исполнения в диапазоне силы от 100 до 700 кН в соответствии с ГОСТ 28840-90, ГОСТ 1497-84, по стандартам СЭВ 471-88, по ISO 6892-84 для проведения исследований и обработки результатов для металлов, композитов и изделий из них с размером в поперечном сечении 3,0 мм и менее.

При статистической обработке результатов при соответствии данных нормальному распределению, гомоскедастичности (однородность дисперсий) и независимости наблюдений применяли параметрические методы анализа, включая *t*-тест Стьюдента для сравнения средних значений двух выборок, однофакторный дисперсионный анализ для сравнения средних значений трех и более групп, а также корреляционный анализ (Пирсона) для определения степени линейной связи между двумя переменными. При несоответствии этим предположениям использовали непараметрические методы, включая критерий рангов Вилкоксона (для сравнения двух связанных выборок), *U*-критерий Манна–Уитни для сравнения двух независимых выборок, а также критерий Краскела–Уоллиса (аналог ANOVA для непараметрических данных) для сравнения трех и более выборок.

РЕЗУЛЬТАТЫ

Полученные данные исследования позволили получить новые сведения о микроструктуре ДИ с различным

типом поверхности после длительной эксплуатации — в течение 12 и 24 месяцев (рис. 1, 2). В основании резьбы образца ДИ из I группы присутствует крупный нарост размером около 4 мм вдоль оси резьбы. Нарост имеет









Рис. 1. Резьбовая часть имплантов I группы (ув. 50)
Fig. 1. Threaded part of group I implants (mag. 50x)

Рис. 2. Резьбовая часть имплантов II группы (ув. 50)
Fig. 2. Threaded part of group II implants (mag. 50x)

развитую морфологию поверхности и покрыт многочисленными трещинами (рис. 3).

На резьбе образца из II группы также присутствуют образования, однако они распределены более равномерно и тонким слоем (рис. 4А–С). Трещины на их поверхности присутствуют в малом количестве преимущественно в участках увеличения толщины нароста (рис. 4D, E).

Из результатов элементного анализа наростов обоих образцов можно сделать вывод, что наросты состоят преимущественно из гидроксиапатита — на это указывает высокое содержание фосфора в сочетании с кальцием. Максимальное содержание углерода также свидетельствует о присутствии в объеме наростов или органических соединений и/или карбонатов на их поверхности. Массовая доля алюминия, кислорода, натрия, хлора, калия, магния, кальция, титана и молибдена на поверхности

образцов из I и II группы имела статистически значимые различия (см. таблицу; $p < 0,05$).

Элементный состав резьбовой части дентальных имплантов (%) Elemental content of the threaded part of the dental implants (%)

Эле- мент	I группа		II группа		Эле- мент	I группа		II группа	
	масс.	ат.	масс.	ат.		масс.	ат.	масс.	ат.
C	25,9	35,0	21,1	29,7	Na	1,8	1,3	1,0	0,7
N	6,9	8,1	7,2	8,7	Mg	0,2	0,1	0,4	0,2
O	46,2	47,0	47,2	49,9	P	5,3	2,8	6,9	3,7
Al	—	—	0,3	0,2	S	1,3	0,7	0,6	0,3
Ca	10,3	4,2	14,1	5,9	Si	—	—	0,1	0,1
Cl	0,4	0,2	0,3	0,2	Ti	1,1	0,4	0,5	0,2
K	0,4	0,2	0,2	0,1					







Рис. 3. Резьбовая часть имплантов I группы (ув. 100—500)
Fig. 3. Threaded part of group I implants (mag. 100—500×)

При гистологическом анализе режущих поверхностей ДИ I и II группы выявлена высокоорганизованная костная ткань. При микроэлементном исследовании в I группе большинство содержания составляли кислород, углерод, кальций и фосфор — 46,2; 25,9; 10,3 и 5,3% (масс.) соответственно, а во II группе — 47,2; 21,1; 14,1 и 6,9% (масс.) соответственно. В зонах наростов образцов ДИ из III группы в основном обнаружена грубоволокнистая ткань с высоким содержанием углерода (71,5% масс.) и кислорода (14,4% масс.), что более типично для несформированной костной ткани. Количественные показатели выявленных микроэлементов по массовой доле имели статистически значимые различия ($p < 0,05$).

Остеоинтеграция с костью к поверхностям имплантов в I и II группе оказалась более прочной, чем фиксация к титану машинной обработки (III группа), — это подтвердилось гораздо более высоким усилием, необходимым для отделения имплантата от кости. Для образцов








Рис. 4. Резьбовая часть имплантов II группы (ув. 100—500)
Fig. 4. Threaded part of group II implants (mag. 100—500×)

I и II группы прочность соединения имплант—кость составила $316,42 \pm 16,98$ и $288,71 \pm 14,56$ кН соответственно ($p < 0,001$), против $78,44 \pm 10,42$ в III группе ($p < 0,002$). Количество ретенционных точек контактов костной ткани с поверхностью имплантов также было значительно больше в I и во II группе ($66,15 \pm 9,83$ и $59,64 \pm 11,09$; $p < 0,001$) против $12,86 \pm 8,22$ в III группе.

Полученные данные о преимуществах использования дентальных имплантатов с развитым микрорельефом и модифицированной поверхностью по сравнению с имплантатами из титана машинной обработки согласуются с данными литературы [16]. Ряд авторов отмечает улучшение остеоинтеграции микрорельефной поверхности за счет увеличения площади контакта между имплантатом и костью, что способствует лучшей адгезии и росту костной ткани [17]. Также отмечается, что шероховатая поверхность значительно ускоряет процесс заживления, поскольку обеспечивает лучшее приращение для новообразованной костной ткани, а развитый микрорельеф способствует более прочному механическому соединению между имплантатом и костью, что важно для долговременной стабильности ДИ [18, 19]. Перечисленные преимущества делают имплантаты с развитым микрорельефом и модифицированной поверхностью предпочтительным выбором для многих стоматологических процедур, однако следует отметить, что выбор конкретного типа имплантата должен основываться на индивидуальных клинических показаниях с учетом анатомо-топографических условий и уровнем гигиены полости рта.

ЗАКЛЮЧЕНИЕ

Использование ДИ с развитым микрорельефом и модифицированной поверхностью совместно со скаффолдом на основе коллагеновой матрицы (I группа) обеспечивает более полноценную остеоинтеграцию в сравнении с ДИ машинной обработки (III группа), что подтверждается гистологической картиной, механическими испытаниями на прочность и разрыв, а также микроэлементным составом при эксплуатации ДИ в течение 12 и 24 месяцев, где в эти же сроки в контрольной группе качественные характеристики и микроэлементный состав образцов ДИ отражает низкий уровень минерализации (суммарное содержание фосфора и кальция составило 4,22 и 2,74 и 6,34 и 4,96% масс. соответственно) и умеренные прочностные характеристики.

ФИНАНСИРОВАНИЕ

Работа выполнена в рамках конкурса «Приоритет-2030» КубГМУ.

FUNDING

The work was carried out within the framework of the KubSMU "Priority 2030" competition

Конфликт интересов. Авторы декларируют отсутствие конфликта интересов.

Поступила: 21.04.2024 **Принята в печать:** 10.11.2024

Conflict of interests. The authors declare no conflict of interests.

Received: 21.04.2024 **Accepted:** 10.11.2024

ЛИТЕРАТУРА / REFERENCES:

- Иванов С.Ю., Карасенков Я.Н., Латута Н.В., Джатдаев В.В., Егоров Е.А., Тарасова Е.К., Козлова Э.В., Козлов П.А. Применение наночастиц металлов и их оксидов в стоматологических композитных материалах и конструкциях. Обзор (часть 1). — *Клиническая стоматология*. — 2022; 4: 159—165. [Ivanov S.Yu., Karasenkov Ya.N., Latuta N.V., Dzhatdaev V.V., Egorov E.A., Tarasova E.K., Kozlova E.V., Kozlov P.A. Application of metal nanoparticles and their oxides in dental composite materials and structures: A review (part I). — *Clinical Dentistry (Russia)*. — 2022; 4: 159—165 (In Russian)]. [eLibrary ID: 49940631](#)
- Мурзабеков А.И., Мураев А.А., Мухаметшин Р.Ф., Ким Э.В., Иванов С.Ю., Клименков В.А. Результаты применения дентальных имплантатов ИРИС с поверхностью, модифицированной методом плазменного электролитического оксидирования. — *Медицинский алфавит*. — 2024; 1: 77—83. [Murzabekov A.I., Muraev A.A., Mukhametshin R.F., Kim E.V., Ivanov S.Y., Klimentov V.A. Results of application of the IRIS dental implants with the surface modified by the method of plasma electrolytic oxidation. — *Medical alphabet*. — 2024; 1: 77—83 (In Russian)]. [eLibrary ID: 65365143](#)
- Hammouri M.H., Salekh K.M. Dental implants osseointegration in patients with osteoporosis. — *RUDN Journal of Medicine*. — 2022; 4: 422—430. [DOI: 10.22363/2313-0245-2022-26-4-422-430](#)
- Zhao F., Yang Z., Liu L., Chen D., Shao L., Chen X. Design and evaluation of a novel sub-scaffold dental implant system based on the osteoinduction of micro-nano bioactive glass. — *Biomater Transl.* — 2020; 1 (1): 82—88. [PMID: 35837658](#)
- Кулаков А.А., Гребнев Г.А., Брайловская Т.В., Багненко А.С., Ильин С.В., Ишниязова А.И. Отдаленные результаты дентальной имплантации у военнослужащих. — *Стоматология*. — 2022; 2: 31—35. [Kulakov A.A., Grebnev G.A., Brailovskaya T.V., Bagnenko A.S., Ilyin S.V., Ishniyazova A.I. Long-term results of dental implantation in military personnel. — *Stomatology*. — 2022; 2: 31—35 (In Russian)]. [eLibrary ID: 48239903](#)
- Asa'ad F., Pagni G., Pilipchuk S.P., Gianni A.B., Giannobile W.V., Rasperini G. 3D-printed scaffolds and biomaterials: Review of alveolar bone augmentation and periodontal regeneration applications. — *Int J Dent*. — 2016; 2016: 1239842. [PMID: 27366149](#)
- Васильев А.В., Кузнецова В.С., Бухарова Т.Б., Григорьев Т.Е., Загоскин Ю.Д., Бабиченко И.И., Чвалун С.Н., Гольдштейн Д.В., Лосев Ф.Ф., Кулаков А.А. Композиция на основе реактивированного хитозан-глицерофосфатного гидрогеля с высокопористыми PLA-гранулами и BMP-2 для регенерации костной ткани. — *Гены и Клетки*. — 2022; 3: 41—42. [Vasilyev A.V., Kuznetsova V.S., Bukharova T.B., Grigoriev T.E.,

- Zagoskin Y.D., Babichenko I.I., Chvalun S.N., Goldstein D.V., Los-ev F.F., Kulakov A.A. Composition based on reacylated chito-san-glycerophosphate hydrogel with highly porous PLA granules and BMP-2 for bone regeneration. — *Genes and Cells*. — 2022; 3: 41—42 (In Russian)]. [eLibrary ID: 49902424](#)
8. Titsinides S., Agrogiannis G., Karatzas T. Bone grafting materials in dentoalveolar reconstruction: A comprehensive review. — *Jpn Dent Sci Rev*. — 2019; 55 (1): 26—32. [PMID: 30733842](#)
 9. Maiorana C., Poli P.P., Mascellaro A., Ferrario S., Beretta M. Dental implants placed in resorbed alveolar ridges reconstructed with iliac crest autogenous onlay grafts: A 26-year median follow-up retrospective study. — *J Craniomaxillofac Surg*. — 2019; 47 (5): 805—814. [PMID: 30797661](#)
 10. Li J., Jansen J.A., Walboomers X.F., van den Beucken J.J. Mechanical aspects of dental implants and osseointegration: A narrative review. — *J Mech Behav Biomed Mater*. — 2020; 103: 103574. [PMID: 32090904](#)
 11. Рубникович С.П., Хомич И.С. Регенеративные стоматологические технологии в комплексной хирургической и ортопедической реабилитации пациентов с дефектами зубных рядов. — *Стоматолог. Минск*. — 2020; 2 (37): 38—50. [Rubnikovich S.P., Khomich I.S. Regenerative dental technologies in complex surgical and prosthetic rehabilitation of patients with dentition defects. — *Dentist (Minsk)*. — 2020; 2 (37): 38—50 (In Russian)]. [eLibrary ID: 42970311](#)
 12. Lee H., Kim E.Y., Lee U.L. Vertical augmentation of a severely atrophied posterior mandibular alveolar ridge for a dental implant using a patient-specific 3D printed PCL/BGS7 scaffold: A technical note. — *J Stomatol Oral Maxillofac Surg*. — 2023; 124 (2): 101297. [PMID: 36195533](#)
 13. Lukin I., Erezuma I., Maeso L., Zarate J., Desimone M.F., Al-Tel T.H., Dolatshahi-Pirouz A., Orive G. Progress in gelatin as biomaterial for tissue engineering. — *Pharmaceutics*. — 2022; 14 (6): 1177. [PMID: 35745750](#)
 14. Jeong H.J., Gwak S.J., Seo K.D., Lee S., Yun J.H., Cho Y.S., Lee S.J. Fabrication of three-dimensional composite scaffold for simultaneous alveolar bone regeneration in dental implant installation. — *Int J Mol Sci*. — 2020; 21 (5): 1863. [PMID: 32182824](#)
 15. Yu F., Geng D., Kuang Z., Huang S., Cheng Y., Chen Y., Leng F., Bei Y., Zhao Y., Tang Q., Huang Y., Xiang Q. Sequentially releasing self-healing hydrogel fabricated with TGFβ3-microspheres and bFGF to facilitate rat alveolar bone defect repair. — *Asian J Pharm Sci*. — 2022; 17 (3): 425—434. [PMID: 35782329](#)
 16. Hung K.S., Chen M.S., Lan W.C., Cho Y.C., Saito T., Huang B.H., Tsai H.Y., Hsieh C.C., Ou K.L., Lin H.Y. Three-dimensional printing of a hybrid bioceramic and biopolymer porous scaffold for promoting bone regeneration potential. — *Materials (Basel)*. — 2022; 15 (5): 1971. [PMID: 35269209](#)
 17. Stafin K., Śliwa P., Piątkowski M. Towards polycaprolactone-based scaffolds for alveolar bone tissue engineering: A biomimetic approach in a 3D printing technique. — *Int J Mol Sci*. — 2023; 24 (22): 16180. [PMID: 38003368](#)
 18. von Stein-Lausnitz M., Nickenig H.J., Wolfart S., Neumann K., von Stein-Lausnitz A., Spies B.C., Beuer F. Survival rates and complication behaviour of tooth implant-supported, fixed dental prostheses: A systematic review and meta-analysis. — *J Dent*. — 2019; 88: 103167. [PMID: 31306691](#)
 19. Зекий А.О. Улучшение остеоинтеграции дентальных имплантатов с помощью наноразмерных покрытий. — *Институт стоматологии*. — 2017; 2 (75): 46—49. [Zekiy A.O. An improvement of dental implant osseointegration with nano-size coating. — *The Dental Institute*. — 2017; 2 (75): 46—49 (In Russian)]. [eLibrary ID: 29436545](#)

DOI: 10.37988/1811-153X_2024_4_140

[Д.З. Тагизаде](#)¹,

ассистент кафедры дополнительного образования по стоматологическим специальностям

[Ю.В. Паршин](#)²,

к.м.н., ассистент кафедры ортопедической стоматологии и материаловедения с курсом ортодонтии

[В.Н. Трезубов](#)²,

д.м.н., профессор, зав. кафедрой ортопедической стоматологии и материаловедения с курсом ортодонтии

[Р.А. Розов](#)^{2,3},

д.м.н., профессор кафедры ортопедической стоматологии и материаловедения с курсом ортодонтии; главный врач

¹ НовГУ, 173003, Великий Новгород, Россия² ПСПбГМУ им. акад. И.П. Павлова, 197022, Санкт-Петербург, Россия³ Стоматологическая поликлиника № 33, 197341, Санкт-Петербург, Россия**ДЛЯ ЦИТИРОВАНИЯ:**

Тагизаде Д.З., Паршин Ю.В., Трезубов В.Н., Розов Р.А. Терапевтическая эффективность геля на основе бактериофагов при лечении периимплантатного мукозита. — *Клиническая стоматология*. — 2024; 27 (4): 140—146. DOI: 10.37988/1811-153X_2024_4_140

Терапевтическая эффективность геля на основе бактериофагов при лечении периимплантатного мукозита

Реферат. Воспаление околоимплантатных тканей остается актуальной проблемой в ортопедической стоматологии. При этом единого и однозначного мнения по лечению периимплантатного мукозита до сих пор не разработано. **Цель исследования** — проведение клинической оценки эффективности геля с бактериофагами «Фагодент» при комплексной терапии начального периимплантатного мукозита. **Материалы и методы.** В группу обследуемых было включено 62 человека в возрасте от 38 до 62 лет (средний возраст — 50,9±1,5 года). Начальный периимплантатный мукозит у них купировали, в частности, с помощью геля для десен «Фагодент». Для анализа состояния здоровья периимплантатных тканей использовали клинические, рентгенологические, клиничко-лабораторные и клиничко-социологические методы обследования. **Результаты.** Через 2—3 недели лечения отдельные признаки воспаления сохранились лишь у одного человека (2%). Они проявлялись только в виде периодических незначительных кровотечений через 3 мес. Их купировали повторными аппликациями «Фагодента» в сочетании с применением ополаскивателя «ОКИ», содержащего кетопрофена лизин. При поступлении кровоточивость периимплантатной манжетки имела у 94% (58 чел.) от незначительной до умеренной. Далее она проявилась в легкой форме через 3 месяца после лечения. Индекс налета имплантатов и протезов имел средние умеренные величины. После курса комплексной терапии с использованием «Фагодента» он значительно снижался. Клиничко-социальные авторские методы обследования экспертной оценки ТАПАТР и самооценки пациентами состояния периимплантатных тканей ПАРТАТ продемонстрировали достоверное улучшение ($p<0,01$) уровня здоровья и его сохранение через 3 месяца после лечения ($p<0,02$). **Заключение.** Применение геля «Фагодент» с бактериофагами было весьма успешно, так как к концу первой недели его приема полностью исчезли симптомы воспаления у подавляющего числа обследованных (61 чел.; 98%), частично редуцировались еще у одного пациента (2%) и были полностью устранены у него при повторном курсе лечения. Столь высокий процент купирования говорит о большой результативности геля «Фагодент», а быстрое устранение воспалительной симптоматики (5—7 дней) свидетельствует о несомненной эффективности этого препарата при купировании начального периимплантатного мукозита.

Ключевые слова: периимплантатный мукозит, гель с бактериофагами, протез, имплантат

[D.Z. Tagizade](#)¹,

assistant at the Department of additional education in dentistry specialties

[Yu.V. Parshin](#)²,

PhD in Medical Sciences, assistant professor of the Prosthodontics, materials science and orthodontics Department

[V.N. Trezubov](#)²,

Doctor of Science in Medicine, full professor of the Prosthodontics, materials science and orthodontics Department

[R.A. Rozov](#)^{2,3},

Doctor of Science in Medicine, professor of the Prosthodontics, materials science and orthodontics Department; chief physician

¹ Yaroslav-the-Wise Novgorod State University, 173003, Veliky Novgorod, Russia² Pavlov University, 197022, Saint-Petersburg, Russia³ Municipal dental clinic no. 33, 197341, Saint-Petersburg, Russia

Therapeutic efficacy of bacteriophage-based gel in the treatment of peri-implantitis mucositis

Abstract. Inflammation of peri-implant tissues remains a current problem in orthopaedic dentistry. At the same time, there is no unified and clear opinion on the treatment of peri-implant mucositis. **The aim of the study** was to perform a clinical evaluation of the effectiveness of the gel containing bacteriophages “Phagodent” in the complex therapy of initial peri-implant mucositis. **Materials and methods.** A total of 62 patients aged between 38 and 62 years (mean age — 50.9±1.5 years) were included in the study group. Their initial peri-implant mucositis was treated mainly with the gingival gel “Phagodent”. Clinical, radiological, clinical-laboratory and clinical-social examination tests were used to analyse the state of health of the peri-implant tissues. **Results.** In 2—3 weeks of treatment only one person (2%) remained with separate signs of inflammation. Only after 3 months did they appear in the form of periodic minor bleeding. They were stopped by repeated applications of “Phagodent” in combination with the “OKI” rinse containing ketoprofen lysine. On admission, 94% (58 patients) had mild to moderate peri-implant cuff bleeding. At 3 months after treatment the bleeding was mild. The plaque index of implants and prostheses showed average moderate values. After a course of complex therapy with the use of “Phagodent”, it decreased significantly. Clinical and social author’s methods of expert evaluation survey TAPATR and patient’s self-evaluation of peri-implant tissues condition PARTAT showed reliable improvement ($p<0.01$) of health level and its maintenance 3 months after treatment ($p<0.02$).

Conclusion. The use of “Phagodent” gel with bacteriophages was very successful, as by the end of the first week of application, the symptoms of inflammation completely disappeared in the overwhelming majority of patients (61 people; 98%), were partially reduced in one patient (2%) and were completely eliminated in him during the repeated course of treatment. Such a high percentage of suppression testifies to the great effectiveness of “Phagodent” gel, and the rapid elimination of inflammatory symptoms (5–7 days) testifies to the undoubted effectiveness of this preparation in the treatment of initial peri-implant mucositis.

ВВЕДЕНИЕ

К наиболее частым осложнениям имплантационного протезирования относятся воспалительные заболевания тканей, окружающих имплантат, так называемые биологические осложнения [1]. Эти медицинские осложнения, поражающие остеоинтегрированные имплантаты, классифицируются как периимплантатный мукозит и периимплантит [2].

Ведущие этиологические факторы периимплантита — бактериальная пленка и скопление налета [3]. Невзирая на опыт, накопленный по лечению периимплантита, остаются нераскрытыми вопросы о выборе оптимальной обработки поверхности, в частности о выборе оптимального антисептика, применяемого для деонтаминации поверхности имплантата [4, 5].

В настоящее время воспаление околоимплантатных тканей — одна из самых актуальных и неизученных проблем в ортопедической стоматологии [6], при этом единого и однозначного мнения по лечению периимплантита до сих пор не разработано [7]. Наибольший интерес представляют методы консервативного лечения начального периимплантита [8], поскольку именно они на начальной стадии уменьшают степень выраженности проявлений воспалительного процесса [9], способствуют улучшению клинической картины и сохранению имплантата [10], позволяют полностью исключить дальнейшие необратимые последствия, требующие порой хирургического лечения этих проблем.

Недавно на отечественном рынке появился препарат «Фагодент», содержащий в своем составе комплекс из бактериофагов. Бактериофаги — это вирусы, избирательно поражающие бактерии. Каждый вид бактериофагов активен только в отношении определенного вида бактерий и нейтрален по отношению к другим видам. Бактериофаги уничтожают патогенные бактерии, не нарушая нормальную флору человека. Это позволяет применять их у всех категорий пациентов как эффективное и безопасное антибактериальное средство для профилактики и терапии, в том числе в комбинации с антибиотиками. Особую актуальность имеет профилактическое использование бактериофагов в тех случаях, когда клинические признаки бактериального инфицирования отсутствуют, а применение антибиотиков нежелательно из-за их побочных эффектов. В результате применения бактериофагов снижается общее число патогенных бактерий, поддерживается нормальный баланс микрофлоры.

Key words: peri-implant mucositis, gel with bacteriophages, prosthesis, implant

FOR CITATION:

Tagizade D.Z., Parshin Yu.V., Trezubov V.N., Rozov R.A. Therapeutic efficacy of bacteriophage-based gel in the treatment of peri-implantitis mucositis. *Clinical Dentistry (Russia)*. 2024; 27 (4): 140—146 (In Russian). DOI: 10.37988/1811-153X_2024_4_140

Как считают производители, данный препарат применяют для нормализации микрофлоры полости рта. «Фагодент» предотвращает развитие воспалительных заболеваний полости рта, содержит комплекс из 81 вида бактериофагов коллекции НПЦ «Микро-Мир», подавляющих рост актуальных штаммов следующих бактерий: *Acinetobacter baumannii*, *Aggregatibacter actinomycetemcomitans*, *Bacillus licheniformis*, *Bacteroides fragilis*, *Cutibacterium acnes*, *Enterobacter cloacae*, *Enterobacter kobei*, *Enterococcus faecalis*, *Enterococcus faecium*, *Klebsiella pneumonia*, *Klebsiella pneumonia subsp. Ozaenae*, *Proteus mirabilis*, *Proteus vulgaris*, *Pseudomonas aeruginosa*, *Staphylococcus aureus*, *Staphylococcus capitis*, *Staphylococcus caprae*, *Staphylococcus epidermidis*, *Staphylococcus haemolyticus*, *Staphylococcus warneri*, *Stenotrophomonas maltophilia*, *Streptococcus agalactiae*, *Streptococcus pyogenes*, *Wolinella spp.*

В состав препарата входят как активные вещества (стерильная суспензия фаговых частиц в физрастворе), так и вспомогательные: очищенная вода, загуститель (карбопол), экстракт календулы и консервант (Kathon CG). «Фагодент» в комплексе самостоятельных гигиенических процедур в полости рта предотвращает возникновение бактериальных заболеваний полости рта и нормализует микрофлору полости рта. Он используется при повреждениях слизистой оболочки полости рта, десны, языка, губ, в период прорезывания зубов. Препарат устраняет неприятный запах изо рта в качестве дополнительного средства гигиены, а также снижает риск возникновения бактериальных воспалительных заболеваний полости рта при наличии факторов риска, общих факторов (сахарный диабет, онкологические заболевания при проведении лучевой и химиотерапии, сниженный местный и общий иммунитет, грибковые и вирусные поражения полости рта, аутоиммунные и другие системные заболевания).

Гель может применяться при наличии в полости рта различных конструкций: классических или имплантационных зубных протезов, съемных или несъемных ортодонтических аппаратов, после операций в полости рта и других стоматологических манипуляций, снижает риск возникновения бактериальных воспалительных заболеваний полости рта. Он также показан при гингивите, пародонтите, мукозите, периимплантите, хроническом рецидивирующем афтозном стоматите (в остром периоде). Противопоказаниями к его использованию служит повышенная чувствительность к компонентам геля.

Цель исследования — клиническая оценка эффективности применения геля с бактериофагами «Фагодент» в комплексной терапии начального периимплантатного мукозита.

МАТЕРИАЛЫ И МЕТОДЫ

Для исследования были отобраны 62 человека (21 мужчина и 41 женщина) в возрасте от 38 до 62 лет (средний возраст — $50,9 \pm 1,5$ года) с начальным периимплантатным мукозитом (K10.2). Критерии невключения: возраст более 65 лет, неудовлетворительный уровень гигиены полости рта, пациенты с тяжелой общесоматической патологией (ВИЧ, СПИД, онкологические заболевания, сахарный диабет).

Лечение начинали с механической очистки имплантата, имплантационной головки или имплантационного протеза полимерными кюретками, ультразвуковыми скейлерами с полимерными рабочими кончиками, пьескоструйными устройствами, резиновыми полировальными чашками, антисептической ирригацией подогретым 0,2%-ным раствором хлоргексидина. Имплантационные протезы снимали и вместе с фиксирующими винтами подвергали ультразвуковой обработке в специальных ваннах. До этого протезы шлифовали и полировали, а винты в ряде случаев обрабатывали в растворе соляной кислоты.

После наложения и фиксации имплантационных протезов их и полость рта осушали. На периимплантатные манжетки и в их карманы наносили гель «Фагодент». Его же укладывали в депо-резервуары для лекарственного вещества на внутренней поверхности аппликационно-защитной капы авторской конструкции. Капа накладывалась на соответствующую челюсть на 15–20 минут. Пациенту давали рекомендацию приобрести «Фагодент», его подробно обучали проведению домашних аппликаций. Их необходимо было осуществлять 2–3 раза в день по 15–20 минут, а также проводить ночные аппликации. Гель наносили на капу кисточкой или ватной палочкой. Курс лечения варьировался от 3–7 до 10–12 дней, в зависимости от сроков купирования воспалительных явлений.

После излечения периимплантатного мукозита пациенту давали наставление проводить тщательную индивидуальную гигиену полости рта, в том числе видимой части имплантата, протеза, тканей имплантационного и протезного ложа. Назначали контрольные осмотры через 2–3 недели и 3 месяца после лечения. На втором проводили сеанс профессиональной гигиены. Далее пациент каждые 3 месяца посещал клинику для проведения очередного сеанса профессиональной гигиены.

В процессе работы были подробно изучены многочисленные показатели клинической, рентгенологической картины полости рта и органов жевательно-речевого аппарата, выявленные с помощью клинических, клинико-лабораторных, клинико-социологических, параклинических методов, а также при самооценке

пациентов состояния периимплантатных тканей. В исследовании применяли два авторских клинико-социальных метода обследования: компьютерную программу экспертной оценки состояния периимплантатных тканей ТАПАТР [11] и компьютерную 6-ступенчатую визуально-аналоговую шкалу ПАРТАТ для самооценки пациентами состояния периимплантатных тканей [12]. Показатели регистрировали трижды: при поступлении, после купирования симптомов мукозита по завершении лечения (ближайшие сроки), через 2–3 месяца после завершения лечения мукозита (отдаленные сроки).

При статистической обработке данных для оценки достоверности разности средних и относительных величин использовали *t*-критерий Стьюдента в модификации Бонферрони–Холмса. Различия считались достоверным при $p < 0,05$.

РЕЗУЛЬТАТЫ И ОБСУЖДЕНИЕ

У обследуемых были налицо все основные признаки воспаления в области периимплантатных манжеток. К ним добавлялся дополнительный, но весьма важный симптом — кровоточивость манжеток. Гиперемия (краснота) и отек отмечались у 100% пациентов, кровоточивость — у 58% (94%) обследуемых. Еще у 1 (2%) пациента замечена начинающаяся разрыхленность отдельных манжеток. Все указанные симптомы исчезали после курса лечения, включающего назначение «Фагодента» и не проявлялись спустя 3 месяца после терапии. Не наблюдались свищи и изъязвления ни у одного из обследуемых на всех этапах наблюдения. Жалобы на боль отсутствовали у всех пациентов во всех контрольных пунктах динамического наблюдения. Однако пальпация манжетки или надавливание на нее торцом ручки зеркала или штопфером в период обращения пациента было болезненным у 7 (11%) человек. После лечения боль исчезала (табл. 1).

Незначительная рецессия края манжетки (до 1,5 мм) наблюдалась у 9 (15%) человек, умеренная рецессия (1,5–2,0 мм) — у 2 (3%) обследованных (см. табл. 1). Эти показатели были стабильными во всех периодах динамических наблюдений. Ввиду отека десневой манжетки глубина манжеточных карманов была наибольшей при первом наблюдении при очевидном воспалении манжеток. После лечения и в отдаленные сроки указанная глубина статистически достоверно уменьшалась ($p < 0,02$). Неприятный запах изо рта не отмечался ни у одного пациента на всем протяжении наблюдения.

Что касается нарушений функции как одного из 5 признаков воспаления, указанные симптомы затрагивали ухудшение микроциркуляции сосудистого русла у всех (100%) пациентов при их поступлении в клинику. Через 2–3 месяца их частота значительно уменьшилась — более чем в 20 раз, до 5% (3 человек), незначительные проявления остались у 2% обследуемых (1 человек) при третьем измерении (см. табл. 1). Следует отметить, что мукозит не ухудшает основные функции жевательно-речевого аппарата (жевание, глотание, речь,

эстетика и общение), что подтверждается нормальностью и стабильностью результатов эффективности жевания.

На контрольных осмотрах преждевременные окклюзионные контакты отсутствовали, а также не было выявлено точечных отдельных контактов. Подавляющее большинство пациентов (54 человека; 87%) имели множественные контакты верхнего и нижнего зубного ряда. Только у 8 (11%) человек окклюзионные контакты носили линейный характер (см. табл. 1).

Признаки гипертонии жевательных мышц были диагностированы у 2 (3%) пациентов при пальпации мышц и подтверждены при использовании портативного электромиографа. У одного пациента эти явления исчезли после шлифовывания преждевременного контакта, у другого — после лечения мукозита, не проявившись в определенные сроки. У подавляющего большинства обследованных имели место промывные пространства под телами несъемных имплантационных протезов (52 человек; 84%). У остальных 10 (16%) человек в ряде промежуточных частей замещающих конструкций имели место линейные касательные контакты со слизистой оболочкой, пропускающие под собой изогнуты стоматологический зонд. Почти у всех обследованных отсутствовали зазоры между протезами и платформами имплантатов (59 человек; 95%) и только у 3 (5%) пациентов имели место незначительные зазоры (от 0,1 до 0,3 мкм) у ряда искусственных опор. Более широких зазоров не обнаружено.

Таким образом, основные признаки воспаления (краснота, отек, повышение температуры, боль и измененная функция) и периимплантатного мукозита (кровоточивость) наблюдались у всех или почти у всех пациентов исследуемой группы (94–100%). Иными словами, у всех пациентов подтвержден диагноз «начальный периимплантатный мукозит». Именно его начальная фаза объясняет то, что боль не полностью достигла своего развития.

Через 2–3 недели лечения, включающего дневные и ночные аппликации геля с бактериофагами «Фагодент», отдельные признаки воспаления сохранились лишь у 1 (2%) человека. Они периодически проявлялись только в виде незначительных кровотечений через 3 мес. Их купировали повторными аппликациями «Фагодента» в сочетании с ополаскивателем «ОКИ», содержащем кетопрофена лизин.

С помощью инфракрасной термометрии определяли местное повышение температуры в участках воспаления. Температура слизистой оболочки при этом была достоверно ($p < 0,02$) выше, чем в ближайшие и отдаленные сроки, а асимметрия значений температур в одноименных точках справа и слева превышала норму на первом осмотре, составив $5,0^{\circ}\text{C}$ (при норме $0,2–0,4^{\circ}\text{C}$),

Таблица 1. Частота проявления симптомов периимплантатного мукозита в ходе лечения

Table 1. Frequency of peri-implant mucositis symptoms during treatment

Показатель	До лечения	Через 2–3 недели	Через 3 месяца
Признаки воспаления, %:	100	0	0
• гиперемия	100	0	0
• отечность	2	0	0
• разрыхленность	94	0	2
• кровоточивость	0	0	0
• изъязвления	0	0	0
• свищи, гноетечение	11	0	0
• боль	100	0	0
Нарушение функции	100	5	2
Мукозит манжетки	100	0	0
Рецессия края манжетки:			
• до 1,5 мм	15	15	14
• >1,5 мм	3	3	5
Признаки мышечной гипертонии	3	0	0
Наличие промывных пространств	84	84	84
Окклюзионные контакты:			
• множественные	87	87	87
• линейные	11	13	13
• одиночные точечные	0	0	0
• преждевременные	2	0	0

снижаясь до нормальных величин в ближайшие и отдельные сроки. Температура слизистой оболочки манжеток была нормальной на обоих контрольных осмотрах после лечения мукозита (табл. 2).

Порог дискриминационной чувствительности слизистой оболочки манжетки на всем протяжении наблюдений был хуже нормальных показателей, определенных у молодых субъектов. И хотя в воспаленном состоянии порог было выше этого значения, он статистически достоверно не отличался от своих аналогов в ближайшие и отдаленные сроки ($p < 0,05$).

Все исследованные имплантаты отличались стабильной устойчивостью на всех контрольных осмотрах ($p > 0,05$), а также на протяжении всего наблюдения

Таблица 2. Результаты инструментальных измерений в ходе лечения

Table 2. Results of instrumental measurements during treatment

Показатель	До лечения	Через 2–3 недели	Через 3 месяца	p_{1-2}	p_{1-3}
Температура, °C	37,82±0,76	32,76±0,94	33,16±0,82	<0,02	<0,02
Асимметрия температуры, °C	5,01±0,15	0,19±0,01	0,25±0,39	<0,01	<0,01
Дискриминационная чувствительность вблизи манжетки, мм	18,77±0,78	9,02±0,91	8,66±0,84	>0,05	>0,05
Глубина манжеточных карманов, мм	5,0±0,2	3,8±0,2	3,9±0,2	<0,02	<0,02
Подвижность имплантата	-4,23±0,78	-4,31±0,92	-4,07±1,01	>0,05	>0,05
Горизонтальная атрофия альвеолярного края, мм	0,6±0,2	0,6±0,2	0,6±0,3	>0,05	>0,05
Эффективность жевания, с	10,86±1,01	11,03±1,17	10,78±0,94	>0,05	>0,05

не обнаруживалось вертикальной атрофии альвеолярного края челюстной кости. При поступлении пациентов, а также в ближайшие и отдаленные сроки после лечения «Фагодентом» средний уровень горизонтальной атрофии альвеолярного края не превышал 0,6 мм, т.е. был незначительным, причем уровень убыли в этот непродолжительный период времени оставался стабильным ($p>0,05$; см. табл. 2). Динамическое обследование показало присутствие у пациентов весьма высоких окклюзионно-артикуляционных характеристик. При первом обследовании у одного пациента был обнаружен единичный преждевременный контакт на бугорке искусственного зуба. Его устранили путем шлифования.

Норма времени пережевывания двух ядер зеленого горошка у людей среднего возраста составляет 9,1–11,7 с. Полученные показатели вписывались в этот разброс на всех этапах наблюдения, т.е. были высокими и стабильными ($p<0,05$; см. табл. 2).

По результатам комплексной индексной оценки местного статуса было определено следующее: при поступлении у 58 (94%) пациентов имелась кровоточивость периимплантатной манжетки — от незначительной до умеренной. Далее она проявилась в легкой форме через 3 мес после лечения (табл. 3). В ближайшие сроки кровоточивость не обнаруживалась. У всех поступивших пациентов индекс состояния слизистой оболочки свидетельствовал о воспалении от легкой степени до умеренной формы. После лечения, в ближайшие и отдаленные сроки констатировали полное выздоровление всех обследованных.

Индекс налета А. Mombelli (2000 г.), характеризующий уровень гигиены имплантатов и протезов, имел средние умеренные величины. После курса терапии с использованием «Фагодента» он значительно снижался. Его уровень располагался в диапазоне между полным отсутствием и ничтожным количеством налета, проявляя в динамике стабильность в ближайшие

и в отдаленные сроки (см. табл. 3). Эта тенденция была характерна и для имплантатов, и для имплантационных протезов.

Уровень гигиены имплантационных протезов по индексу В.Н. Трезубова и А.Г. Климова (2006) характеризовал уровень между низким и удовлетворительными гигиеническими значениями. В ближайшие и отдаленные сроки этот индекс находился уже между высоким и удовлетворительными уровнями гигиены. Надо отметить, что все гигиенические индексные показатели на первой стадии динамического наблюдения были достоверно статистически хуже своих аналогов во второй и третьей фазах исследования ($p<0,05$; см. табл. 3).

По результатам анализа экспертной оценочной шкалы (компьютерная программа ТАПАТР) для пациентов были получены следующие данные. При поступлении обследуемых состояние здоровья периимплантатных тканей находилось на удовлетворительном (среднем) уровне. После окончания лечения, включающего аппликацию геля с бактериофагами «Фагодент», состояние слизистых улучшалось, достигнув хорошего уровня, что подтверждалось статистически ($p<0,01$). Через 3 месяца после лечения хороший уровень сохранялся ($p<0,02$; см. табл. 3).

При самооценке состояния периимплантатных тканей (шкала ПАРТАТ) суммарный показатель при первом наблюдении устанавливался на удовлетворительном уровне. После курса лечения он статистически достоверно ($p<0,02$) уменьшался, сохраняя достигнутый хороший уровень состояния и через 3 месяца ($p<0,05$). Сравнивая средние баллы самооценки на номинальные отличия цифровых показателей, а также удовлетворительный уровень первого и хороший — второго и третьего тестирования, в силу только разброса значений, статистического различия между тремя контрольными показателями выявить не удалось ($p>0,05$; см. табл. 3).

Дополнительно сравнивались средние баллы по 2–4-му вопросам визуально-аналоговой шкалы (боль при надавливании, кровоточивость, гноетечение). Показатели всех трех периодов наблюдения соответствовали высокому уровню здоровья периимплантатных тканей. При этом средний балл до лечения, во-первых, был близок к границе с хорошим уровнем. Во-вторых, аналогичные критерии в ближайшие и отдаленные сроки наблюдения были выше по своему номиналу, чем до лечения мукозита. Однако статистически достоверного различия при этом обнаружить не удалось ($p>0,05$; см. табл. 3).

Таблица 3. Средние значения клинических показателей в ходе лечения

Table 3. Average values of clinical parameters during treatment

Показатель	До лечения	Через 2–3 недели	Через 3 месяца	p_{1-2}	p_{1-3}
Индекс кровоточивости Mombelli, баллы	1,36±0,28	0	0,16±0,09	—	<0,02
Индекс воспаления манжетки Löe, Silness—Schwarz Becker, баллы	1,66±0,17	0	0	0	—
Индекс гигиены (налета) Löe, Silness—Mombelli, баллы:					
• имплантатов	1,87±0,31	0,45±0,18	0,66±0,23	<0,02	<0,05
• протезов	1,59±0,19	0,55±0,24	0,71±0,18	<0,02	<0,02
Гигиена протезов (Трезубов, Климов), баллы	2,21±0,34	0,95±0,31	1,37±0,27	<0,05	<0,05
Подвижность имплантата	–4,23±0,78	–4,31±0,92	–4,07±1,01	>0,05	>0,05
ТАПАТР [11], баллы	30,67±1,18	17,87±0,97	16,78±1,13	<0,01	<0,01
ПАРТАТ [12], баллы	22,17±0,91	17,11±0,84	18,01±0,77	<0,02	<0,05

ЗАКЛЮЧЕНИЕ

Таким образом, анализ динамики клинических, рентгенологических, клинико-лабораторных и клинико-социологических показателей позволил сделать следующие выводы:

- 1) Почти все признаки воспаления (патогномоничные и специфические) были очевидны у подавляющего большинства или у всех обследованных (94–100%). У них еще не получила развития боль, колющая у части пациентов (7 чел., 11%) вызывалась легким надавливанием или пальпацией мягких периимплантатных тканей. В частности, в связи с этим у всех из них диагностировали начальный периимплантатный мукозит.
- 2) По всей видимости, функциональная перегрузка периимплантатной кости не оказывала влияния или не имела места у пациентов, что подтверждалось нормальным уровнем альвеолярного края, множественными окклюзионными контактами и плавностью артикуляционных движений.

- 3) Применение геля с бактериофагами «Фагодент» было весьма успешно, так как к концу первой недели его приема полностью исчезли симптомы воспаления у подавляющего числа обследованных (61 чел.; 98%), частично редуцировались еще у 1 (2%) пациента и были полностью устранены у него при повторном курсе лечения. Столь высокий процент купирования говорит о большой результативности «Фагодента», а быстрое устранение воспалительной симптоматики (5–7 дней) свидетельствует о несомненной эффективности этого препарата при купировании начального периимплантатного мукозита.

Конфликт интересов. Авторы декларируют отсутствие конфликта интересов.

Поступила: 05.04.2024 **Принята в печать:** 10.11.2024

Conflict of interests. The authors declare no conflict of interests.

Received: 05.04.2024 **Accepted:** 10.11.2024

ЛИТЕРАТУРА:

1. Розов Р.А. Разработка и обоснование путей совершенствования имплантационного протезирования пожилых пациентов с полной потерей зубов: дис. ... д.м.н. — Тверь, 2023. — 379 с.
2. Salvi G.E., Aglietta M., Eick S., Sculean A., Lang N.P., Ramseier C.A. Reversibility of experimental peri-implant mucositis compared with experimental gingivitis in humans. — *Clin Oral Implants Res.* — 2012; 23 (2): 182—190. [PMID: 21806683](#)
3. Zitzmann N.U., Berglundh T. Definition and prevalence of peri-implant diseases. — *J Clin Periodontol.* — 2008; 35 (8 Suppl): 286—91. [PMID: 18724856](#)
4. Salvi G.E., Ramseier C.A. Efficacy of patient-administered mechanical and/or chemical plaque control protocols in the management of peri-implant mucositis. A systematic review. — *J Clin Periodontol.* — 2015; 42 Suppl 16: S187—201. [PMID: 25495416](#)
5. Schwarz F., John G., Hegewald A., Becker J. Non-surgical treatment of peri-implant mucositis and peri-implantitis at zirconia implants: a prospective case series. — *J Clin Periodontol.* — 2015; 42 (8): 783—788. [PMID: 26249545](#)
6. Трезубов В.Н., Булычева Е.А., Чикунов С.О., Розов Р.А., Игнатьева А.А. Особенности и последствия немедленного имплантационного протезирования с помощью протяженных протетических конструкций (обзор). — *Клиническая стоматология.* — 2018; 1 (85): 34—38. [eLibrary ID: 32759409](#)
7. Блинова А.В., Рюмшин Р.А., Румянцев В.А. Периимплантит — основное осложнение дентальной имплантации (обзор литературы). — *Верхневолжский медицинский журнал.* — 2018; 1: 13—18. [eLibrary ID: 35361932](#)
8. Розов Р.А., Трезубов В.Н., Ткачева О.Н., Кабанов М.Ю., Фролова Е.В., Арутюнов С.Д., Герасимов А.Б. Непосредственное имплантационное протезирование на нижней челюсти протяженной металлополимерной конструкцией со стандартным каркасом и тремя искусственными опорами у пациентов

REFERENCES:

1. Rozov R.A. Development and substantiation of ways to improve implantation prosthetics of elderly patients with complete loss of teeth: dissertation. Tver: Tver State Medical University, 2023. 379 p. (In Russian).
2. Salvi G.E., Aglietta M., Eick S., Sculean A., Lang N.P., Ramseier C.A. Reversibility of experimental peri-implant mucositis compared with experimental gingivitis in humans. *Clin Oral Implants Res.* 2012; 23 (2): 182—190. [PMID: 21806683](#)
3. Zitzmann N.U., Berglundh T. Definition and prevalence of peri-implant diseases. *J Clin Periodontol.* 2008; 35 (8 Suppl): 286—91. [PMID: 18724856](#)
4. Salvi G.E., Ramseier C.A. Efficacy of patient-administered mechanical and/or chemical plaque control protocols in the management of peri-implant mucositis. A systematic review. *J Clin Periodontol.* 2015; 42 Suppl 16: S187—201. [PMID: 25495416](#)
5. Schwarz F., John G., Hegewald A., Becker J. Non-surgical treatment of peri-implant mucositis and peri-implantitis at zirconia implants: a prospective case series. *J Clin Periodontol.* 2015; 42 (8): 783—788. [PMID: 26249545](#)
6. Trezubov V.N., Bulycheva E.A., Chikunov S.O., Rozov R.A., Ignat'eva A.A. Peculiarities and consequences of the immediate implant prosthetics using extended prosthodontics constructions (review). *Clinical Dentistry (Russia).* 2018; 1 (85): 34—38 (In Russian). [eLibrary ID: 32759409](#)
7. Blinova A.V., Ryumshin R.A., Rummyantsev V.A. Periimplantitis the basic complication of the dental implantation (literature review). *Upper Volga Medical Journal.* 2018; 1: 13—18 (In Russian). [eLibrary ID: 35361932](#)
8. Rozov R.A., Trezubov V.N., Tkacheva O.N., Kabanov M.Ju., Frolova E.V., Arutunov S.D., Gerasimov A.B. A prospective single-cohort study of an immediate prefabricated three-implant-supported full-arch prosthesis for treatment edentulous mandible in elderly

- пожилого возраста: результаты трехлетнего исследования. — *Успехи геронтологии*. — 2022; 5: 755—765. [eLibrary ID: 49901732](#)
9. Berglundh T., Armitage G., Araujo M.G., Avila-Ortiz G., Blanco J., Camargo P.M., Chen S., Cochran D., Derks J., Figuero E., Hämmeler C.H.F., Heitz-Mayfield L.J.A., Huynh-Ba G., Iacono V., Koo K.T., Lambert F., McCauley L., Quirynen M., Renvert S., Salvi G.E., Schwarz F., Tarnow D., Tomasi C., Wang H.L., Zitzmann N. Peri-implant diseases and conditions: Consensus report of workgroup 4 of the 2017 World Workshop on the Classification of Periodontal and Peri-Implant Diseases and Conditions. — *J Periodontol.* — 2018; 89 Suppl 1: S313-S318. [PMID: 29926955](#)
10. Heitz-Mayfield L.J.A., Salvi G.E., Mombelli A., Loup P.J., Heitz F., Kruger E., Lang N.P. Supportive peri-implant therapy following anti-infective surgical peri-implantitis treatment: 5-year survival and success. — *Clin Oral Implants Res.* — 2018; 29 (1): 1—6. [PMID: 27335316](#)
11. Тагизаде Д.З., Паршин Ю.В., Трезубов В.Н., Розов Р.А. Экспертная программа оценки состояния периимплантатных тканей «ТАПАТР». — Свидетельство о государственной регистрации программы для ЭВМ № 2024611315, действ. с 19.01.2024
12. Тагизаде Д.З., Паршин Ю.В., Трезубов В.Н., Розов Р.А. Программа самооценки состояния околоимплантатных тканей «ПАРТАТ». — Свидетельство о государственной регистрации программы для ЭВМ № 2024610680, действ. с 12.01.2024
- patients: 3-year report. *Adv Gerontol.* 2022; 5: 755—765 (In Russian). [eLibrary ID: 49901732](#)
9. Berglundh T., Armitage G., Araujo M.G., Avila-Ortiz G., Blanco J., Camargo P.M., Chen S., Cochran D., Derks J., Figuero E., Hämmeler C.H.F., Heitz-Mayfield L.J.A., Huynh-Ba G., Iacono V., Koo K.T., Lambert F., McCauley L., Quirynen M., Renvert S., Salvi G.E., Schwarz F., Tarnow D., Tomasi C., Wang H.L., Zitzmann N. Peri-implant diseases and conditions: Consensus report of workgroup 4 of the 2017 World Workshop on the Classification of Periodontal and Peri-Implant Diseases and Conditions. *J Periodontol.* 2018; 89 Suppl 1: S313-S318. [PMID: 29926955](#)
10. Heitz-Mayfield L.J.A., Salvi G.E., Mombelli A., Loup P.J., Heitz F., Kruger E., Lang N.P. Supportive peri-implant therapy following anti-infective surgical peri-implantitis treatment: 5-year survival and success. *Clin Oral Implants Res.* 2018; 29 (1): 1—6. [PMID: 27335316](#)
11. Tagizade D.Z., Parshin Yu.V., Trezubov V.N., Rozov R.A. Expert program for assessing the state of peri-implant tissues "TAPATR". Certificate of state registration of the computer program №2024611315, effective from 19.01.2024 (In Russian).
12. Tagizade D.Z., Parshin Yu.V., Trezubov V.N., Rozov R.A. Self-assessment program for the state of peri-implant tissues "PARTAT". Certificate of state registration of the computer program no. 2024610680, effective from 12.01.2024 (In Russian).

ФАГОДЕНТ

физиологичная помощь при бактериальных
инфекциях полости рта

КОМПЛЕКСНОЕ ДЕЙСТВИЕ:



АНТИМИКРОБНОЕ

Против 24 основных
бактерий-возбудителей



СИНЕРГИЧНОЕ В КОМПЛЕКСНОЙ ТЕРАПИИ

Увеличивает эффективность терапии,
уменьшает побочные эффекты



ПРОТИВОВОСПАЛИТЕЛЬНОЕ

Местный противовоспалительный
эффект



ПРОФИЛАКТИЧЕСКОЕ

Восстанавливает баланс микрофлоры,
предотвращает рецидив заболевания



Аннотация продукта



Telegram-канал для экспертов

DOI: 10.37988/1811-153X_2024_4_148

Р.К. Караев¹,

аспирант кафедры челюстно-лицевой хирургии и хирургической стоматологии

[Х.Р. Хумгаева](#)¹,

ординатор кафедры челюстно-лицевой хирургии и хирургической стоматологии, ординатор кафедры стоматологии детского возраста и ортодонтии

Л.М. Шевченко²,

к.м.н., врач-стоматолог

[Н.Ю. Таранова](#)³,

ассистент кафедры стоматологии ФПК и ППС

[С.А. Триандафилов](#)⁴,

стоматолог — хирург-ортопед

[Л.Л. Бороздкин](#)⁵,

к.м.н., доцент кафедры челюстно-лицевой хирургии

[А.Р. Шурдумов](#)⁵,

ассистент кафедры челюстно-лицевой хирургии

[А.М. Гусаров](#)⁵,

к.м.н., доцент кафедры челюстно-лицевой хирургии

А.М. Нагайченко⁵,

ординатор кафедры челюстно-лицевой хирургии

¹ РУДН, 117198, Москва, Россия² Частная стоматологическая клиника «Центр Современной Стоматологии», 119526, Москва, Россия³ КубГМУ, 350063, Краснодар, Россия⁴ Частная стоматологическая клиника «Константа», 350042, Краснодар, Россия⁵ Первый МГМУ им. И.М. Сеченова, 119048, Москва, Россия

Клиническое применение универсальных абатментов при протезировании на денальных имплантатах

Реферат. Ортопедическая реабилитация пациентов на денальных имплантатах при тяжелых случаях хронического пародонтита затруднительна в силу большого риска осложнений в виде вторичного инфицирования раны, а также нестабильности маргинальной периимплантной зоны. **Цель** — оценить клиническую эффективность применения универсальных flat-абатментов при реабилитации пациентов с хроническим генерализованным пародонтитом тяжелой степени. **Материалы и методы.** У пациента (44 года) с хроническим генерализованным пародонтитом тяжелой степени на КЛКТ обнаружена генерализованная убыль межзубной костной перегородки от $\frac{1}{3}$ до $\frac{2}{3}$ высоты корней зубов верхней и нижней челюстей. Проведены удаление зубов на нижней челюсти, редукция альвеолярного гребня, установка 6 денальных имплантатов, фиксация универсальных абатментов (3.4, 3.2, 4.2, 4.4) и стандартных прямых мультиюнитов (3.6, 4.6) с дальнейшим внутриротовым сканированием и немедленной ортопедической нагрузкой. **Результаты.** Через 12 месяцев после протезирования убыль костной ткани в области имплантата 3.6 составила 0,2 мм, в области 3.4 — 0,1 мм, в области 3.2 — 0,1 мм, в области 4.2 — 0,3 мм, в области 4.4 — 0,1 мм, в области 4.6 — 0,3 мм. **Заключение.** Применение flat-абатментов в комбинации со сферическими абатментами позволило добиться благоприятного клинического результата в виде отсутствия послеоперационных проявлений (отека, боли, дискомфорта), высоких показателей эстетики, а также минимальной убыли маргинальной кости у пациента с хроническим генерализованным пародонтитом тяжелой степени.

Ключевые слова: денальная имплантация, универсальный абатмент, маргинальная резорбция, пародонтит

ДЛЯ ЦИТИРОВАНИЯ:

Караев Р.К., Хумгаева Х.Р., Шевченко Л.М., Таранова Н.Ю., Триандафилов С.А., Бороздкин Л.Л., Шурдумов А.Р., Гусаров А.М., Нагайченко А.М. Клиническое применение универсальных абатментов при протезировании на денальных имплантатах. — *Клиническая стоматология*. — 2024; 27 (4): 148—153. DOI: 10.37988/1811-153X_2024_4_148

R.K. Karaev¹,

postgraduate at the Maxillofacial surgery and surgical dentistry Department

[K.R. Khumgaeva](#)¹,

clinical resident at the Maxillofacial surgery and surgical dentistry Department, resident at the Pediatric dentistry and orthodontics Department

[L.M. Shevchenko](#)²,

PhD in Medical Sciences, dentist

[N.Yu. Taranova](#)³,

assistant at the Dentistry Department at the Faculty of Advanced training and professional retraining

[S.A. Triandafilov](#)⁴,

dental surgeon, prosthodontist

Clinical application of universal abutments in prosthetics on dental implants

Abstract. Orthopedic rehabilitation of patients with severe chronic periodontitis on dental implants is difficult due to the high risk of complications in the form of secondary wound infection, as well as instability of the marginal peri-implant zone. **Objective** — to evaluate the clinical efficacy of universal flat abutments in the rehabilitation of patients with severe chronic generalized periodontitis. **Materials and methods.** A 44-year-old patient with severe chronic generalized periodontitis showed generalized loss of the interdental bone septum from $\frac{1}{3}$ to $\frac{2}{3}$ of the root height of the teeth of the upper and lower jaws on CBCT. The following procedures were performed: extraction of teeth on the lower jaw, reduction of the alveolar ridge, installation of 6 dental implants, fixation of universal abutments (3.4, 3.2, 4.2, 4.4) and standard straight multi-units

[L.L. Borozdkin](#)⁵,

PhD in Medical Sciences, associate professor
of the Maxillofacial surgery Department

[A.R. Shurdumov](#)⁵,

assistant at the Maxillofacial surgery
Department

[A.M. Gusarov](#)⁵,

PhD in Medical Sciences, associate professor
of the Maxillofacial surgery Department

[A.M. Nagaychenko](#)⁵,

clinical resident at the Maxillofacial surgery
Department

¹ RUDN University,

117198, Moscow, Russia

² Private dental clinic “Center for Modern
Dentistry”, 119526, Moscow, Russia

³ Kuban State Medical University,
350063, Krasnodar, Russia

⁴ Private dental clinic “Constanta”,
350042, Krasnodar, Russian Federation

⁵ Sechenov University,
119048, Moscow, Russia

(3.6, 4.6) with subsequent intraoral scanning and immediate orthopedic loading. **Results.** After 12 months of prosthetics, bone loss in the area of implant 3.6 was 0.2 mm, in the area of 3.4 — 0.1 mm, in the area of 3.2 — 0.1 mm, in the area of 4.2 — 0.3 mm, in the area of 4.4 — 0.1 mm, in the area of 4.6 — 0.3 mm. **Conclusion.** The use of flat abutments in combination with spherical abutments allowed to achieve a favorable clinical result in the form of the absence of postoperative swelling, pain, discomfort, high aesthetics, as well as minimal loss of marginal bone in a patient with severe chronic generalized periodontitis.

Key words: dental implantation, universal abutment, marginal resorption, periodontitis

FOR CITATION:

Karaev R.K., Khumgaeva K.R., Shevchenko L.M., Taranova N.Yu., Triandafilov S.A., Borozdkin L.L., Shurdumov A.R., Gusarov A.M., Nagaychenko A.M. Clinical application of universal abutments in prosthetics on dental implants. *Clinical Dentistry (Russia)*. 2024; 27 (4): 148—153 (In Russian).

DOI: 10.37988/1811-153X_2024_4_148

ВВЕДЕНИЕ

В настоящее время протезирование на дентальных имплантатах относится к ведущим методам реабилитации пациентов с полной потерей зубов [1, 2]. Результаты ортопедического лечения на дентальных имплантатах в исследованиях описываются с использованием объективных критериев, основанных на клинических и рентгенологических показателях. Однако в течение последних десятилетий произошли изменения касательно оценки успешности дентальной имплантации, заключающиеся в эстетическом, а также в биологическом параметре [3—5]. Таким образом, состояние периимплантных мягких и твердых тканей имеет решающее значение для успеха имплантационного лечения. Мягкие ткани вокруг дентального имплантата должны иметь контур с интактным межпроксимальным сосочком, а зенит десен вокруг зубов должен гармонично переходить на зенит мягких тканей периимплантной зоны [6]. Уровень маргинальной кости периимплантных тканей влияет на уровень слизистой оболочки [6]. Таким образом, сохранение высоты костного гребня имеет важное значение для высоты сосочка и гармоничной интеграции ортопедической реставрации. В литературе описаны различные методы, снижающие риск чрезмерной убыли маргинальной кости периимплантной зоны. Чаще всего это модификация поверхности имплантатов, составляющих ортопедических и имплантационных конструктивных элементов.

Различные модификации конфигурации шейки имплантата и характеристик поверхности снижают уровень краевой потери костной массы в периимплантной зоне, что задокументировано в нескольких систематических обзорах [7, 8].

Несмотря на актуальность вопроса, в современной литературе мало данных о применении различных модификаций абатментов, позволяющих снизить вероятность убыли периимплантных мягких и твердых тканей. На сегодняшний день в клинической практике все чаще стала применяться концепция «все на одном», которая заключается в использовании универсальных абатментов, исключающих работу с уровня дентального имплантата на этапе ортопедической реабилитации и установки формирователя десны [9].

Таким образом, **цель данного клинического случая** — продемонстрировать внедрение в клиническую практику универсальных абатментов (flat abutment) при дентальной имплантации пациентов с хроническим генерализованным пародонтитом тяжелой степени.

МАТЕРИАЛЫ И МЕТОДЫ

Пациент 44 лет (масса тела — 95 кг) обратился с жалобами на затрудненное пережевывание пищи, эстетический дефект, неприятных запах изо рта.

При осмотре полости рта: уровень гигиены полости рта неудовлетворительный; ортопедические конструкции с нарушенным краевым прилеганием; подвижность зубов верхней и нижней челюстей II—III степени. В области сохранившихся зубов при помощи пародонтального зонда диагностированы пародонтальные карманы глубиной 6—8 мм (рис. 1). Гиперемия и отек прикреплённой и маргинальной десны, биотип десны преимущественно толстый.

На КЛКТ верхней и нижней челюсти с бухтой верхнечелюстного синуса (16×8 см, 10 мкЗв) наблюдалась генерализованная убыль межзубной костной перегородки

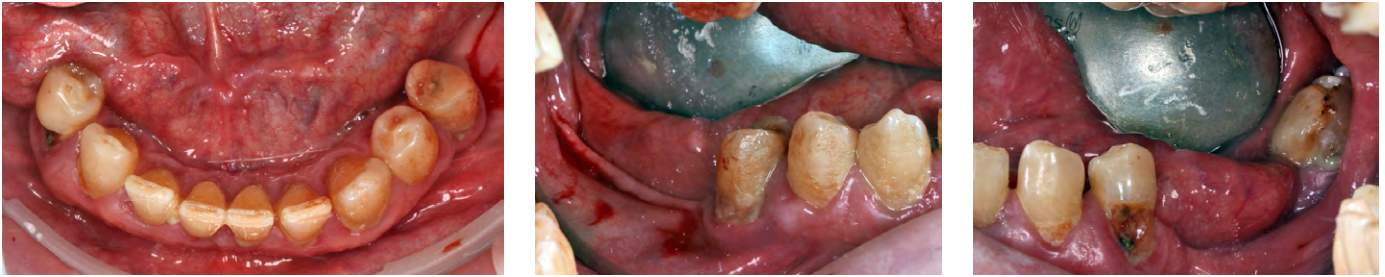


Рис. 1. Исходный клинический случай: хронический генерализованный пародонтит тяжелой степени, частичное отсутствие зубов
 Fig. 1. Initial clinical case: Chronic generalized periodontitis, partial adentia

от $\frac{1}{3}$ до $\frac{2}{3}$ высоты корней зубов верхней и нижней челюстей (рис. 2).

Запланировано удаление зубов на нижней челюсти (3.5—3.1, 4.1—4.5), редукция альвеолярного гребня, установка 6 дентальных имплантатов, фиксация универсальных абатментов (3.4, 3.2, 4.2 и 4.4) и стандартных

прямых мультиюнитов (3.6 и 4.6) с последующим внутривитальным сканированием и немедленной ортопедической нагрузкой.

На 3-й, 5-й и 7-й день после операции по 10-балльной шкале оценивали боль, дискомфорт при жевании и разговоре, эстетический показатель. Через 12 месяцев после протезирования измеряли убыли костной ткани.

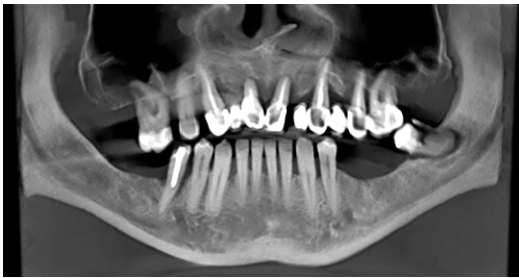

Рис. 2. Панорамная КЛКТ до лечения: генерализованная убыль костной ткани в межзубных перегородках
 Fig. 2. Panoramic CBCT before treatment: Generalized loss of bone tissue in the interdental septa

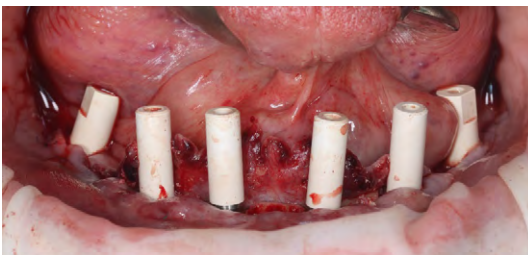
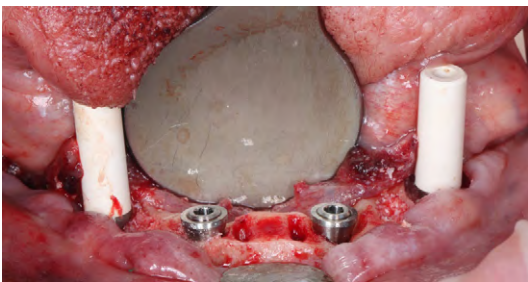


Рис. 3. Удалены зубы 3.5—3.1, 4.1—4.5 на нижней челюсти. На место зубов 3.6, 3.4, 3.2, 4.2, 4.4 и 4.6 установлены имплантаты. На имплантатах 3.4, 3.2, 4.2 и 4.4 закреплены универсальные абатменты. На имплантатах 3.6 и 4.6 использованы стандартные мультиюниты
 Fig. 3. Teeth 3.5—3.1 and 4.1—4.5 on the lower jaw have been removed. Implants have been installed in place of teeth 3.6, 3.4, 3.2, 4.2, 4.4 and 4.6. Universal abutments are fixed on implants 3.4, 3.2, 4.2 and 4.4. Standard multi-units are used on implants 3.6 and 4.6

РЕЗУЛЬТАТЫ

При сборе анамнеза выяснилось, что пациент заядлый курильщик (30 сигарет в день), у него компенсированный сахарный диабет II типа. В анализах крови отклонения от нормы концентрации лимфоцитов ($3,9 \cdot 10^9/\text{л}$) после недавно перенесенной ОРВИ, доли гликированного гемоглобина (6,6%) в виду сахарного диабета и концентрации креатинина (120 мкмоль/л).

Операцию проводили под внутривенной седацией 237 мг (2,5 мг/кг) пропофола (Fresenius Kabi, Германия) в сопровождении анестезиолога. Под инфильтрационной анестезией 1,7 мл 4%-ного артикаина (1:100 000) был проведен линейный разрез слизистой оболочки и надкостницы в области отсутствующих зубов с захватом межзубных промежутков, отслоен слизисто-надкостничный лоскут, удалены зубы на нижней челюсти (3.5—3.1, 4.1—4.5), установлены дентальные имплантаты размером $4,0 \times 12 \text{ мм}$ в позициях зубов 3.2, 3.4, 4.2 и 4.4; имплантаты размером $4,0 \times 10 \text{ мм}$ установлены на место зубов 3.6 и 4.6. В дальнейшем установили универсальные абатменты на дентальные имплантаты 3.2, 3.4, 4.2 и 4.4 и стандартные прямые мультиюниты (3.6 и 4.6; рис. 3). После установки абатментов и мультиюнитов наложили узловые и непрерывные швы, достигнут гемостаз.

Полученная после внутривитального сканирования стереолитографическая модель загружалась в программное обеспечение для дальнейшего моделирования временной ортопедической конструкции (рис. 4). Перенос работы проводился в день операции через 3 ч после внутривитального сканирования.

Со слов пациента, боли интенсивностью 5 баллов появились на следующий день с тенденцией к снижению в последующие дни (3 балла, 0 баллов соответственно). Дискомфорт чаще всего наблюдался при приеме пищи: со слов пациента, было непривычно жевать в первые дни. Эстетические жалобы пациент не предъявлял.

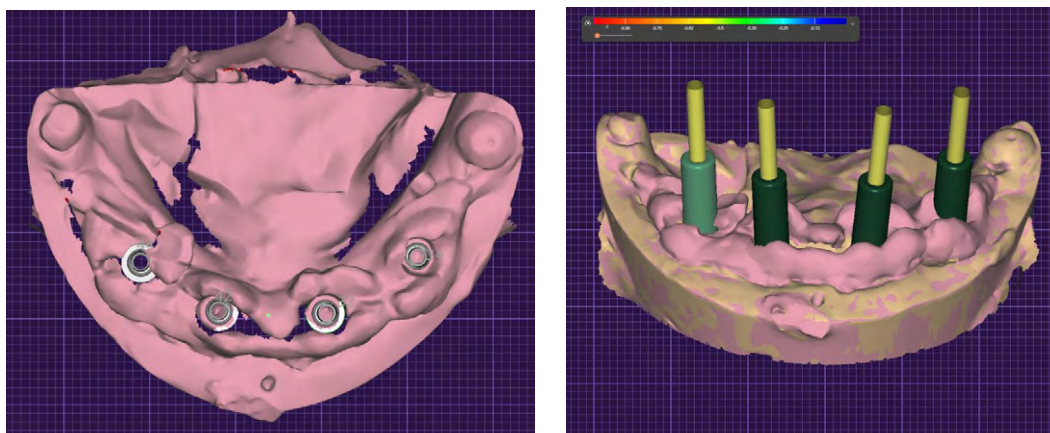


Рис. 4. Стереолитографическая модель пациента (А) и непосредственно виртуальная модель универсальных абатментов в полости рта (В)

Fig. 4. STL model of the patient (A), and direct virtual model of universal abutments in the oral cavity (B)

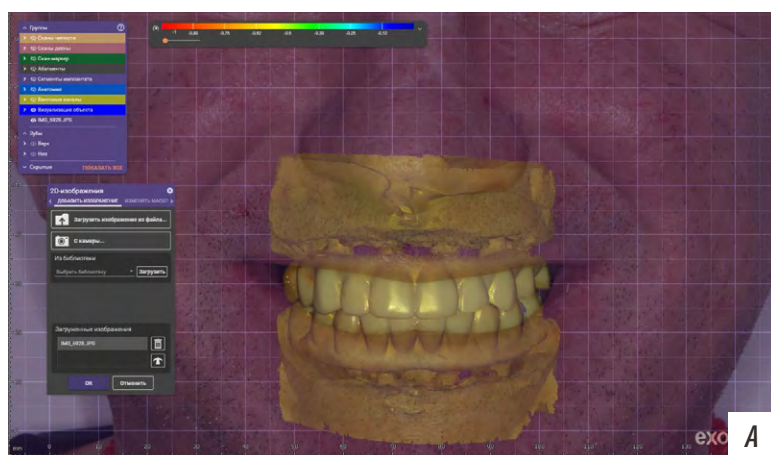

Рис. 5. Перенос сгенерированной виртуальной ортопедической конструкции (А) в полость рта из программного обеспечения (В)

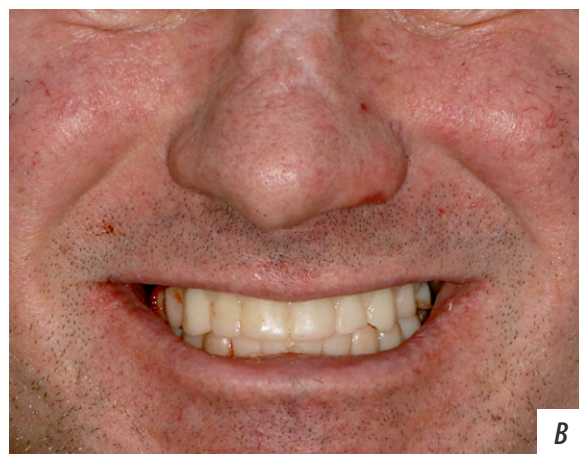

Fig. 5. Transfer of the generated virtual orthopedic structure (A) into the oral cavity from the software (B)

Через год после протезирования убыль костной ткани в области имплантата 3.6 составила 0,2 мм, в области 3.4 и 3.2 – 0,1 мм, в области 4.2 – 0,3 мм, в области 4.4 – 0,1 мм, в области 4.6 – 0,3 мм (рис. 6).

ОБСУЖДЕНИЕ

На убыль маргинальной костной ткани вокруг дентального имплантата могут влиять несколько факторов: курение, неудовлетворительная гигиена полости рта, системные заболевания, парафункциональные привычки, тип соединения имплантат—абатмент, конструкция шейки имплантата и поверхность имплантата [10, 11]. По данным литературы, применение абатментов с полированной шейкой снижает вероятность дезинтеграций дентального имплантата [12, 13]. В первую очередь это связано с маргинальной убылью мягких и костных тканей. В силу этого в нашем клиническом случае были применены универсальные абатменты, которые позволяли сохранить уровень маргинальной костной и мягкотканых структур. Так после 1 года протезирования на универсальных абатментах убыль уровня кости в среднем

составила 0,14 мм. Однако, по данным F. Suárez-López Del Amo и соавт. (2016), убыль маргинальной костной

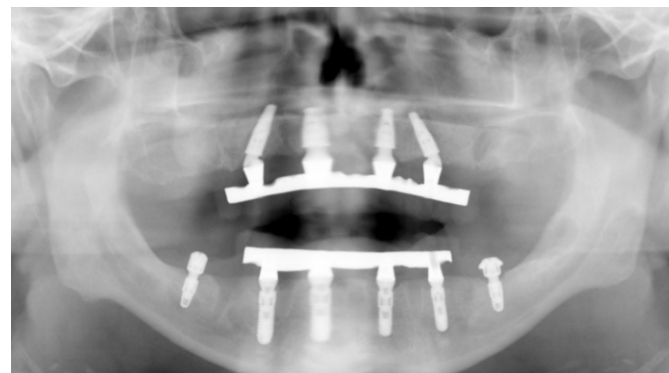


Рис. 6. Состояние через 6 месяцев с момента немедленной нагрузки. В период остеоинтеграции на нижней челюсти были удалены зубы и установлены дентальные имплантаты на верхней челюсти с одномоментным синус-лифтингом справа и слева
Fig. 6. Condition after 6 months from the moment of immediate loading. During the period of osseointegration, teeth were removed in the lower jaw and dental implants were installed in the upper jaw with simultaneous sinus lifts on the right and left

ткани в периимплантной зоне может считаться физиологичной в пределах 0,42–1,18 мм в течение первого года после установки имплантата [14]. В тоже время, по данным систематического обзора T. Starch-Jensen и соавт. (2017), убыль костной ткани в периимплантной зоне происходит постепенно и в течение 5 лет может достигать более 3 мм, т.е. в среднем составлять 0,6 мм в год [15]. Стоит уточнить, что в данных работах были применены стандартные и сферические абатменты. Данный факт подтверждает гипотезу о том, что применение универсальных flat-абатментов позволяет добиться более прогнозируемого результата при ортопедической реабилитации пациентов на денальных имплантатах.

Если рассматривать разницу между стандартными и сферическими абатментами, то, по мнению O. Camps-Font и соавт. (2023), средняя разница в краевой потере костной массы после имплантации составляет 1,56 мм (95% ДИ 0,87–2,25) [9]. В нашем клиническом случае были использованы универсальные абатменты с низкой шейкой для гипертонии десны на уровне соединения абатмент—имплантат, создан так называемый соединительнотканый воротник, который обладает защитными, барьерными функциями, а также увеличивает эстетические показатели. При сборе жалоб на весь период реабилитации пациент не испытывал никакого эстетического дискомфорта (см. рис. 5). Так, по данным I.I. Wang и соавт. (2021), эстетический показатель при денальной имплантации очень тесно связан с биологически важными структурами, в частности с биологической шириной [5].

У разных авторов установка денальных имплантатов при адентии с применением различных типов абатментов продемонстрировала различные показатели

эстетики и функции [16, 17]. Однако если учесть, что в первую очередь эстетика тесно коррелирует с таким показателем, как убыль маргинальной кости, применение flat-абатментов более приемлемо при ортопедической реабилитации на денальных имплантатах в эстетически значимой зоне.

Тотальная ортопедическая реабилитация пациентов на денальных имплантатах, как и любые другие инвазивные операции в полости рта и челюстно-лицевой области, сопровождается послеоперационными симптомами в виде отека, гематомы и боли [18–20]. Однако по результатам опроса пациента в послеоперационные дни все показатели приближаются к показателям физиологического течения этапов заживления раневой поверхности и интеграции ортопедической конструкции.

ЗАКЛЮЧЕНИЕ

Применение flat-абатментов в сочетании со сферическими абатментами позволило добиться благоприятного клинического результата в виде отсутствия послеоперационных проявлений (отека, боли, дискомфорта), высоких показателей эстетики, а также минимальной убыли маргинальной кости у пациента с хроническим генерализованным пародонтитом тяжелой степени.

Конфликт интересов. Авторы декларируют отсутствие конфликта интересов.

Поступила: 10.03.2024 **Принята в печать:** 21.10.2024

Conflict of interests. The authors declare no conflict of interests.

Received: 10.03.2024 **Accepted:** 21.10.2024

ЛИТЕРАТУРА / REFERENCES:

1. Мураев А.А., Иванов С.Ю., Гажва Ю.В., Мухаметшин Р.Ф., Рябова В.М., Мруэ А.Х., Короткова Н.Л. Математическое обоснование и результаты клинического использования коротких имплантатов ИРИС. — *Стоматология*. — 2018; 5: 65—70. [Muraev A.A., Ivanov S.Yu., Gazhva Yu.V., Muhametshin R.F., Ryabova V.M., Mrue A.H., Korotkova N.L. Mathematical rationale and results of clinical use of IRIS short implants. — *Stomatology*. — 2018; 5: 65—70 (In Russian)]. [eLibrary ID: 36318507](#)
2. Волков А.В., Смбалян Б.С., Назарян Д.Н., Мураев А.А. Новая морфометрическая номенклатура для оценки остеоинтеграции внутрикостных имплантатов. — *Современные технологии в медицине*. — 2018; 3: 7—13. [Volkov A.V., Smbatyan B.S., Nazaryan D.N., Muraev A.A. A Novel Morphometric Nomenclature to Evaluate Osseointegration of Intraosseous Implants. — *Modern Technologies in Medicine*. — 2018; 3: 7—13 (In Russian)]. [eLibrary ID: 36297429](#)
3. Buser D., Sennerby L., De Bruyn H. Modern implant dentistry based on osseointegration: 50 years of progress, current trends and open questions. — *Periodontol 2000*. — 2017; 73 (1): 7—21. [PMID: 28000280](#)
4. Sailer I., Karasan D., Todorovic A., Ligoutsikou M., Pjetursson B.E. Prosthetic failures in dental implant therapy. — *Periodontol 2000*. — 2022; 88 (1): 130—144. [PMID: 35103329](#)
5. Wang I.I., Barootchi S., Tavelli L., Wang H.L. The peri-implant phenotype and implant esthetic complications. Contemporary overview. — *J Esthet Restor Dent*. — 2021; 33 (1): 212—223. [PMID: 33459483](#)
6. Tavelli L., Barootchi S., Avila-Ortiz G., Urban I.A., Giannobile W.V., Wang H.L. Peri-implant soft tissue phenotype modification and its impact on peri-implant health: A systematic review and network meta-analysis. — *J Periodontol*. — 2021; 92 (1): 21—44. [PMID: 32710810](#)
7. de Medeiros R.A., Pellizzer E.P., Vechiato Filho A.J., Dos Santos D.M., da Silva E.V., Goiato M.C. Evaluation of marginal bone loss of dental implants with internal or external connections and its association with other variables: A systematic review. — *J Prosthet Dent*. — 2016; 116 (4): 501—506.e5. [PMID: 27422232](#)
8. Niu W., Wang P., Zhu S., Liu Z., Ji P. Marginal bone loss around dental implants with and without microthreads in the neck: A systematic review and meta-analysis. — *J Prosthet Dent*. — 2017; 117 (1): 34—40. [PMID: 27646798](#)

9. Camps-Font O., Rubianes-Porta L., Valmaseda-Castellón E., Jung R.E., Gay-Escoda C., Figueiredo R. Comparison of external, internal flat-to-flat, and conical implant abutment connections for implant-supported prostheses: A systematic review and network meta-analysis of randomized clinical trials. — *J Prosthet Dent.* — 2023; 130 (3): 327—340. [PMID: 34776267](#)
10. Zhang Q., Yue X. Marginal bone loss around machined smooth neck implants compared to rough threaded neck implants: A systematic review and meta-analysis. — *J Prosthodont.* — 2021; 30 (5): 401—411. [PMID: 33462909](#)
11. Sargolzaie N., Zarch H.H., Arab H., Koohestani T., Ramandi M.F. Marginal bone loss around crestal or subcrestal dental implants: prospective clinical study. — *J Korean Assoc Oral Maxillofac Surg.* — 2022; 48 (3): 159—166. [PMID: 35770357](#)
12. Herrera D., Berglundh T., Schwarz F., Chapple I., Jepsen S., Sculean A., Kebschull M., Papapanou P.N., Tonetti M.S., Sanz M., EFP workshop participants and methodological consultant Prevention and treatment of peri-implant diseases—The EFP S3 level clinical practice guideline. — *J Clin Periodontol.* — 2023; 50 Suppl 26: 4—76. [PMID: 37271498](#)
13. Giannobile W.V., Jung R.E., Schwarz F., Groups of the 2nd Osteology Foundation Consensus Meeting Evidence-based knowledge on the aesthetics and maintenance of peri-implant soft tissues: Osteology Foundation Consensus report part 1 — Effects of soft tissue augmentation procedures on the maintenance of peri-implant soft tissue health. — *Clin Oral Implants Res.* — 2018; 29 Suppl 15: 7—10. [PMID: 29498127](#)
14. Suárez-López Del Amo F., Lin G.H., Monje A., Galindo-Moreno P., Wang H.L. Influence of soft tissue thickness on peri-implant marginal bone loss: A systematic review and meta-analysis. — *J Periodontol.* — 2016; 87 (6): 690—9. [PMID: 26777766](#)
15. Starch-Jensen T., Christensen A.E., Lorenzen H. Scalloped implant-abutment connection compared to conventional flat implant-abutment connection: a systematic review and meta-analysis. — *J Oral Maxillofac Res.* — 2017; 8 (1): e2. [PMID: 28496962](#)
16. Lee H.Y., Yang S.W., Kang Y.J., Oh K.C., Kim J.H. Influence of shoulder coverage difference of abutment on stress distribution and screw stability in tissue-level internal connection implants: A finite element analysis and in vitro study. — *J Prosthet Dent.* — 2021; 125 (4): 682.e1—682.e10. [PMID: 33551133](#)
17. Testori T., Weinstein T., Scutellà F., Wang H.L., Zucchelli G. Implant placement in the esthetic area: criteria for positioning single and multiple implants. — *Periodontol 2000.* — 2018; 77 (1): 176—196. [PMID: 29484714](#)
18. Shibata M., Takahara N., Kaneko T., Oki M., Sasaki Y., Tomomatsu N., Kurasawa Y., Nakakuki K., Yoda T. Risk factors for postoperative facial swelling at 1 week after bimaxillary orthognathic surgery in Class III patients. — *J Stomatol Oral Maxillofac Surg.* — 2023; 124 (5): 101516. [PMID: 37236352](#)
19. Митропанова М.Н., Пономаренко Т.А., Любомирская Е.О., Фролкина Е.Н., Антониадис С.Ш., Зобенко В.Я. Анализ распространенности воспалительных заболеваний челюстно-лицевой области у детей Краснодарского края. — *Клиническая стоматология.* — 2023; 2: 93—97.
[Mitropanova M.N., Ponomarenko T.A., Lyubomirskaya E.O., Frolkina E.N., Antoniadis S.S., Zobenko V.I. Analysis of the prevalence of inflammatory diseases of the maxillofacial region in children of the Krasnodar Region. — *Clinical Dentistry (Russia).* — 2023; 2: 93—97 (In Russian)]. [eLibrary ID: 54167531](#)
20. Валиева Л.У., Панкратов А.С., Иванов С.Ю., Хандзрацян А.С., Когай В.В., Асатрян Г.Е. Динамика восстановления функциональной активности нижней челюсти после переломов и длительной иммобилизации. — *Клиническая стоматология.* — 2022; 4: 130—136.
[Valieva L.U., Pankratov A.S., Ivanov S.Yu., Handzratsyan A.S., Kogay V.V., Asatryan G.E. Dynamics of restoration of functional activity of the mandible after fractures and prolonged immobilization. — *Clinical Dentistry (Russia).* — 2022; 4: 130—136 (In Russian)]. [eLibrary ID: 49940627](#)

DOI: 10.37988/1811-153X_2024_4_154

И.А. Джафарли¹,аспирант кафедры ортопедической
стоматологииД.М. Мухамадиев²,

главный врач

[С.О. Чикунов](#)¹,д.м.н., профессор кафедры ортопедической
стоматологии Института стоматологииЮ.В. Волкова³,

главный врач

[М.В. Михайлова](#)¹,к.м.н., доцент кафедры ортопедической
стоматологии[Н.С. Гильманова](#)¹,к.м.н., доцент кафедры ортопедической
стоматологииР.А. Абдулгалисов⁴,

студент V курса

¹ Первый МГМУ им. И.М. Сеченова,
119435, Москва, Россия² Стоматологическая клиника
«Academia», 125167, Москва, Россия³ Пародонтологический
центр «Мегаполис Дент»,
196128, Санкт-Петербург, Россия⁴ ДГМУ, 367000, Махачкала, Россия

Электролитический метод деконтаминации поверхности дентального имплантата при лечении пациентов с периимплантитом. Обзор литературы

Аннотация. Из года в год клиницисты пытаются разработать наиболее эффективный метод деконтаминации поверхности дентального имплантата для дальнейшего возмещения утраченных твердых и мягких тканей. В настоящее время принято считать, что для получения адекватного доступа к загрязненной поверхности имплантата необходим хирургический подход. В статье изложен современный подход к лечению периимплантита при помощи аппарата GalvoSurge (Швейцария) и проведено сравнение электролиза с некоторыми видами лечения, включающими механическую обработку поверхности. **Заключение.** Электролиз поверхности имплантатов в большинстве статей показал превосходный результат деконтаминации их поверхности с возможностью дальнейшей костной аугментации и мягкой тканевой пластики в области пораженных имплантатов.

Ключевые слова: периимплантит, электрохимическое удаление биопленок, электролитическая очистка, имплантат, реостеоинтеграция после электролитической чистки, регенеративная терапия, деконтаминация, аппарат Galvosurge

ДЛЯ ЦИТИРОВАНИЯ:

Джафарли И.А., Мухамадиев Д.М., Чикунов С.О., Волкова Ю.В., Михайлова М.В., Гильманова Н.С., Абдулгалисов Р.А. Электролитический метод деконтаминации поверхности дентального имплантата при лечении пациентов с периимплантитом. Обзор литературы. — *Клиническая стоматология*. — 2024; 27 (4): 154—159. DOI: 10.37988/1811-153X_2024_4_154

[I.A. Dzhafarli](#)¹,postgraduate at the Prosthetic dentistry
DepartmentD.M. Mukhamadiev²,

chief doctor

[S.O. Chikunov](#)¹,Doctor of Science in Medicine, full professor
of the Prosthetic dentistry DepartmentY.V. Volkova³,

chief doctor

[M.V. Mikhailova](#)¹,PhD in Medical Sciences, associate professor
of the Prosthetic dentistry Department[N.S. Gilmanova](#)¹,PhD in Medical Sciences, associate professor
of the Prosthetic dentistry Department[R.A. Abdulgafisov](#)⁴,

5th year student

¹ Sechenov University,
119435, Moscow, Russia² Dental clinic "Academy",
125167, Moscow, Russia³ Periodontology Centre "Megapolis Dent",
196128, Saint-Petersburg, Russia⁴ Dagestan State Medical University,
367000, Makhachkala, Russia

Electrolytic method of decontamination of the surface of a dental implant in the treatment of patients with peri-implantitis. Literature review

Annotation. From year to year, clinicians are developing the most effective method of decontaminating the surface of a dental implant to further replace lost hard and soft tissues. It is currently accepted that a surgical approach is necessary to gain adequate access to the contaminated implant surface. The essence of the article shows the result of electrolytic decontamination of the implant surface using the GalvoSurge device (GalvoSurge Dental AG, Switzerland) and a comparison of electrolysis with certain treatment regimens, including mechanical surface treatment. **Conclusion.** Electrolysis of surface implants in most articles showed excellent results in decontamination of the surface implant followed by further bone augmentation and soft tissue grafting in the area of the affected implants.

Key words: peri-implantitis, electrochemical removal of biofilms, electrolytic cleaning, implant, re-osseointegration after electrolytic cleaning, regenerative therapy, decontamination, Galvosurge device

FOR CITATION:

Dzhafarli I.A., Mukhamadiev D.M., Chikunov S.O., Volkova Y.V., Mikhailova M.V., Gilmanova N.S., Abdulgafisov R.A. Electrolytic method of decontamination of the surface of a dental implant in the treatment of patients with peri-implantitis. Literature review. *Clinical Dentistry (Russia)*. 2024; 27 (4): 154—159 (In Russian). DOI: 10.37988/1811-153X_2024_4_154

ВВЕДЕНИЕ

В современной имплантологии от 10 до 51% неудач при дентальной имплантации ученые связывают с развитием периимплантита [1]. Последний определяется как воспалительный процесс, поражающий как периимплантатные мягкие ткани, так и твердые. Кратероподобные костные дефекты, продолжающаяся потеря костной массы, гной и кровотечение при зондировании — вот те клинические симптомы, которые должны присутствовать для обоснования диагноза «периимплантит» [2, 3]. Периимплантит коррелирует с увеличением бактериальной биопленки, растущей на поверхности имплантатов или супраструктурах [4]. Учитывая различные определения периимплантита, в стоматологическом сообществе нет единого мнения о приемлемом пороге потери костной массы, о том, когда начинается патология и как можно точно диагностировать периимплантит. Следовательно, нет единого мнения о распространенности периимплантита [5–7]. Нет доказательств преобладания одного метода лечения над другим [8]. Является ли бактериальная биопленка единственным причинным фактором периимплантита, пока еще остается предметом дискуссий [9].

В тоже время, несмотря на все разногласия между клиницистами, врачам удавалось получать стабильный результат не только при деконтаминации поверхности имплантата, но и при восстановлении утраченных костных и мягкотканых структур в долгосрочной перспективе. К примеру, лечение периимплантита путем полировки поверхности имплантата бором с пересадкой соединительнотканного трансплантата [10] или комплексный подход к данной патологии с применением антибиотикотерапии и деконтаминации поверхности имплантата при помощи лазера [11] с дальнейшей костной и мягкотканой аугментацией [12–14].

Однако выживаемость имплантатов варьировала в разных исследованиях: через 3 года она составляла от 81,7 до 100%, через 4 года — от 74,1 до 100%, через 5 лет — от 76 до 100% и через 7 лет — от 69,6 до 98,7% [15]. Некоторые исследования зафиксировали случаи рецидива периимплантита, а также необходимость дополнительных вмешательств для контроля прогрессирования заболевания. Например, Heitz-Mayfield и соавт. сообщают о рецидиве в 12% случаев в течение 5 лет, подчеркивая необходимость постоянного поддерживающего ухода [16].

Такие результаты при столь актуальной теме дают мотивацию для дальнейшего изучения данной проблемы, поиска наиболее качественного и стабильного метода лечения периимплантита с последующим восстановлением костных и мягкотканых дефектов.

Одной из самых современных методик является очищение поверхности имплантата путем электролиза с применением аппарата GalvoSurge [17–19].

К сожалению, в отечественной практике эта методика еще не используется, а этот аппарат зарегистрирован только на территории Австралии, Бельгии, Канады,

Чили, Дании, Германии, Испании, Финляндии, Франции, Венгрии, Ирландии, Италии, Нидерланды, Норвегии, Австрии, Португалии, Румынии, Швейцарии, Южной Африки, Швеции, Турции, Великобритании. На основе этого можно предположить, что некоторые клиницисты не сталкивались с таким подходом лечения периимплантита, в связи с чем целью исследования стало обобщение данных литературы об электролитическом методе деконтаминации поверхности дентального имплантата при лечении пациентов с периимплантитом, чтобы поделиться результатами зарубежных коллег.

МАТЕРИАЛЫ И МЕТОДЫ

В исследовании были использованы методы структурно-логического, библиосемантического и аналитического анализа литературных источников.

Настоящий систематический обзор был выполнен в соответствии с критериями предпочтительных элементов отчетности для систематических обзоров и метаанализов PRISMA. Следующие критерии включения применялись при поиске литературы по оригинальным исследованиям без ограничения года публикации: английский язык; лабораторные *in vitro*, доклинические *in vivo* или клинические исследования; наличие периимплантита и показания к проведению деконтаминации поверхности имплантата путем электролиза; в случае доклинических исследований *in vivo* и клинических исследований, период наблюдения ≥ 1 месяца после операции по поводу периимплантита и доступен полный текст.

Электронный поиск проводился по трем источникам (последний поиск 24.02.2024; ограничение по дате не использовалось): MEDLINE (PubMed), Scopus (Ovid) и CENTRAL (Ovid). Поиск в базе данных MEDLINE (PubMed) осуществлялся по следующим ключевым словам: (peri-implantitis* ИЛИ periimplantitis*) И (electrochemical removal of biofilms; treatment of peri-implantitis, electrolytic cleaning; electrolytic cleaning implant surfaces; re-osseointegration after electrolytic cleaning; electrolytic cleaning and regenerative therapy; electrolytic method decontamination dental implant surface; Galvosurge). Для двух других баз данных использовали сопоставимые термины, измененные в соответствии с конкретными критериями конкретной базы данных. Кроме того, был проведен просмотр списков литературы и прямой поиск включенных статей по индексу научного цитирования.

Два автора независимо друг от друга проверяли название, аннотацию и, наконец, полный текст публикаций по заранее определенным критериям отбора. Тезисы с неясной методологией были включены в полнотекстовую оценку, чтобы избежать исключения потенциально релевантных статей. Один автор повторил поиск литературы. Были рассчитаны баллы Каппа относительно согласия по статьям, которые будут включены в полнотекстовый анализ, и по тем, которые были окончательно выбраны. В случае двусмысленности

достигался консенсус путем обсуждения совместно со вторым автором. Далее оба автора дважды извлекли следующие данные (если таковые имеются):

- автор;
- год публикации;
- дизайн и цель исследования;
- критерии включения;
- количество животных или пациентов;
- сведения об имплантате — количество, тип (компания/система), размеры, поверхность, соединение, расположение челюсти, глубина оголения поверхности имплантата, вид протеза;
- подробности, связанные с электролизом — строение аппарата, скорость деконтаминации, время электролиза, аугментация после электролиза;
- осложнения, непосредственно связанные с электролизом, например подвижность имплантата, разрушение соединения имплантат—абатмент, потеря имплантата вскоре после попытки лечения периимплантита из-за неполной деконтаминации поверхности;
- период наблюдения;
- поздние осложнения, вероятно, связанные с неполной деконтаминацией, например рецидив периимплантита после аугментации.

Результаты включенных исследований были обобщены и объединены в случайном порядке.

Из-за конкретного исследовательского вопроса, поставленного в настоящем документе и направленного на обобщение всех зарегистрированных случаев электролиза поверхности имплантата, независимо от цели отдельных исследований или клинических результатов оцениваемых вмешательств, оценку качества исследования не проводили.

РЕЗУЛЬТАТЫ И ОБСУЖДЕНИЕ

В результате поиска было найдено 25 публикаций, из них 5 публикаций были исключены в связи с отсутствием четких данных об исследуемом имплантате. Еще 6 статей были исключены в связи с отсутствием данных о конечном результате лечения периимплантита. В итоге в данный обзор были включены 32 публикации.

S. Schneider и соавт. (2018) рассматривают электролиз поверхности титановых дентальных имплантатов как малоинвазивный подход к лечению периимплантита [20]. Авторами установлено, что оптимальный состав электролита для этого метода включает йодид и молочную кислоту. Йодид является восстановителем, который может вступать в реакцию с бактериями, убивая их, а молочная кислота — это буферный агент, который помогает контролировать pH электролита. Эксперименты по электролиту были проведены для изучения механизмов, лежащих в основе этого метода. Циклическую вольтамперометрию и измерение потенциала разомкнутой цепи выполняли для идентификации различных химических реакций, которые происходят во время электролиза. Результаты показали, что реакция выделения

водорода доминирует на поверхности имплантата при потенциале $-1,4$ В, эффективно удаляя бактериальные пленки. Кроме того, в процессе электролиза на аноде образуются дезинфицирующие вещества, такие как йодат-анион и перекись водорода. Йодаты — сильные окислители, элиминирующие бактерии, а перекись водорода — дезинфицирующее средство, способное разрушать клеточные стенки бактерий.

Также авторы провели испытания *ex situ* с модельными биопленками *E. coli*, чтобы продемонстрировать эффективность метода при уничтожении бактерий. Результаты показали, что оптимизированные параметры электролита в течение 30 с при напряжении 7 В и силе тока 300 мА позволили полностью удалить 14-дневную биопленку с имплантатов *in vitro*. Авторы обнаружили, что анодирование эффективно удаляет биопленки с титановых имплантатов. Они использовали анализ *live/dead* для оценки жизнеспособности бактерий после анодирования и обнаружили, что количество бактерий значительно уменьшилось. Они также обнаружили, что удаление биопленки было более эффективным при более высоких приложенных потенциалах и более длительном времени лечения.

Авторы пришли к выводу, что электрохимическое удаление биопленок с поверхностей титановых дентальных имплантатов — это новый многообещающий минимально инвазивный подход к лечению периимплантита. Этот метод эффективен для элиминации бактерий и деконтаминации поверхностей имплантатов, а также он имеет потенциал для использования в клинических условиях. В целом, исследование представляет многообещающие доказательства того, что анодирование является эффективным методом удаления биопленок с титановых имплантатов. Необходимы дальнейшие исследования для подтверждения этих результатов и оценки долгосрочной безопасности и эффективности анодирования.

M. Schlee и соавт. (2021) провели клиническое исследование, в котором сравнивали два метода лечения периимплантита: электролитическая чистка (ЭЧ) и комбинации воздушно-абразивной обработки и электролитического метода (ПЭЧ). В исследование были включены 24 пациента с периимплантитом, которые случайным образом были распределены в группу ЭЧ или ПЭЧ. Пациенты в группе ЭЧ получали однократную процедуру электролитической очистки, тогда как пациенты в группе ПЭЧ получали комбинацию механической и электролитической очистки. Первичный показатель результата — изменение глубины периимплантатного кармана через 18 месяцев. Результаты исследования показали, что как ЭЧ, так и ПЭЧ были эффективны в снижении глубины периимплантатного кармана через 18 месяцев. Однако ЭЧ оказалась более эффективной в уменьшении глубины периимплантатного кармана, чем ПЭЧ. Средняя глубина периимплантатного кармана в группе ЭЧ составила 3,1 мм по сравнению с 4,4 мм в группе ПЭЧ. Исследование также показало, что ЭЧ была более эффективна, чем ПЭЧ, в снижении

кровотечения при зондировании (ВОР) и нагноения. Средний показатель ВОР в группе ЭЧ составил 12,5% по сравнению с 25% в группе ПЭЧ. Средний показатель нагноения в группе ЭЧ составил 20% по сравнению с 33% в группе ПЭЧ. Несмотря на такие благоприятные результаты, авторы статьи продемонстрировали один негативный исход подобного подхода к лечению периимплантита (рис. 1) [17].

В итоге авторы пришли к выводу, что ЭЧ является более эффективным методом лечения периимплантита, чем ПЭЧ. ЭЧ — это минимально инвазивная процедура, которая вызывает меньше осложнений, чем ПЭЧ. Авторы исследования рекомендуют рассматривать ЭЧ в качестве лечения периимплантита.

В своем исследовании С. Ratka и соавт. (2019) также провели исследование, целью которого являлось изучение очищающего эффекта ЭЧ по сравнению с воздушно-абразивной обработкой (PSS) на титановых поверхностях трех видов [21]. Исследуемые имплантаты были разделены на 6 групп и обработаны эфиром с ЭЧ или PSS. После образования зрелой биопленки имплантаты обрабатывали, погружали в раствор электролита и наносили штрихами на колумбийский агар. Колониеобразующие единицы подсчитывали после разведения в разных концентрациях, от 1:10 до 1:10⁶.

В группах ЭЧ роста бактерий не наблюдалось. После разбавления до 1:10⁶ в группах PSS можно было подсчитать 205–301 КОЕ ($p > 0,3$). Разница между ЭЧ и PSS была статистически значимой ($p < 0,001$). По итогам исследования только ЭЧ разрушала бактериальную биопленку, а PSS оставил колониеобразующие бактерии.

F. Gianfreda и соавт. (2022) описали успешное лечение периимплантита с использованием комбинации электролиза поверхности имплантата и регенеративной терапии [22]. В отчете о болезни обсуждается использование ЭЧ для удаления биопленок и дезинфекции поверхности имплантата с последующим использованием регенеративной терапии для стимулирования регенерации кости. У пациента был установлен имплантат в положении центрального резца левой верхней челюсти, позже вокруг него развился периимплантит. У пациента имелся глубокий периимплантатный карман, наблюдалось кровотечение при зондировании. План лечения состоял из следующих этапов:

- 1) Электролитическая очистка. Поверхность имплантата подвергалась ЭЧ в течение 30 секунд при напряжении 7 В и силе тока 0,3 А. Эту обработку использовали для удаления биопленок и дезинфекции поверхности имплантата.
- 2) Регенеративная терапия. Карман вокруг имплантата был очищен, и в него помещали комбинацию фибрина, обогащенного тромбоцитами (PRF); для направленной костной регенерации использовали аутокость и ксенографт BioSS (Geistlich Pharma, Швейцария) с нерезорбируемой мембраной Cytoplast Ti-250 (Osteogenics Inc, США).

После лечения состояние пациента значительно улучшилось. Глубина кармана уменьшилась до 4 мм,

кровотечение при зондировании прекратилось. Пациент также сообщил об улучшении эстетики.

Авторы пришли к выводу, что ЭЧ и регенеративная терапия являются безопасным и эффективным методом лечения периимплантита.

М.А. Assunção и соавт. (2023) исследовали эффективность электролитической деконтаминации (EDC) по сравнению с механическими методами удаления биопленок с имплантатов. Авторы провели пилотное исследование *in vitro*, чтобы сравнить эффективность обеззараживания и изменения поверхности, вызванные этими двумя подходами [23]. 20 титановых имплантатов SLA были обсеменены бактериальными биопленками *Pseudomonas aeruginosa*, а затем случайным образом распределены по трем группам лечения: EDC (30 секунд при 7 В и 0,3 А), струйная система эритрита (PerioFlow) и два типа титановых щеток — R-Brush и i-Brush. После обработки эффективность удаления биопленки оценивали подсчетом колониеобразующих

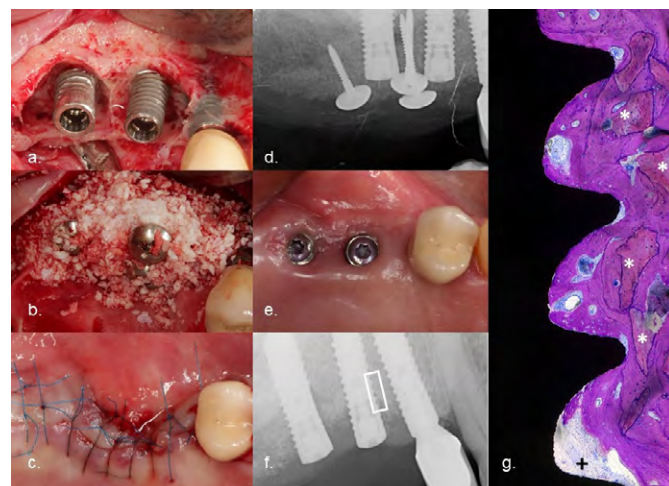


Рис. 1. Клиническое течение неудачного случая: а — имплантаты 15 и 16 с тяжелыми комбинированными внутри- и надкостными дефектами кости (класс RP 3); б — аугментация после электролитической очистки комбинацией минерализованного минерала бычьей кости и аутогенной кости с использованием техники зонтика; в — наложение швов без натяжения после крестальной мобилизации лоскута; д — рентгенограмма, демонстрирующая увеличенный объем; е — клиническая ситуация через 6 месяцев после операции по удалению лоскута: обнажение лоскута привело к некоторой потере увеличенного объема; ф — рентгенограмма через 11 месяцев после операции (имплантат пришлось удалить из-за нагноения); г — гистология с областью интереса в увеличенной области, указывающей на регенерированную кость и реоссеоинтеграцию с поверхностью имплантата (* — частицы депротенизированного минерала бычьей кости с гноем)

Fig. 1. Clinical course of an unsuccessful case: a — Implants 15 and 16 with severe combined intra- and supra-bony bone defects (class RP 3); b — augmentation after electrolytic cleaning with a combination of mineralized bovine bone mineral and autogenous bone using the “umbrella” technique; c — tension-free suture placement following crestal flap mobilization; d — radiograph showing increased volume; e — clinical situation six months post flap-removal surgery: flap exposure led to some volume loss; f — radiograph 11 months after surgery (the implant had to be removed due to suppuration); g — histology of the area of interest in the augmented region, indicating regenerated bone and reosseointegration with the implant surface (* — particles of deproteinized bovine bone mineral with pus).




Рис. 2. СЭМ поверхности обработанных имплантатов: а — контрольная группа; б — электролитическая очистка; в — струйная эрмпрута; д — i-Brush; е — R-Brush

Fig. 2. SEM analysis of the surface of treated implants: a — control group; b — electrolytic cleaning; c — erythritol jet; d — i-Brush; e — R-Brush

единиц, а изменение поверхности — с помощью сканирующей электронной микроскопии (СЭМ) и атомно-силовой микроскопии (АСМ; рис. 2).

Результаты показали, что EDC был наиболее эффективным методом удаления биопленок со 100-процентным снижением количества КОЕ по сравнению с контрольной группой. Оба механических метода (струйная система эритрита и титановые щетки) также значительно снижают количество КОЕ биопленки, но не так эффективно, как EDC. Анализ результатов СЭМ и АСМ показал, что EDC вызывает минимальные изменения поверхности, тогда как механические методы приводят к более значительным изменениям поверхности.

Авторы пришли к выводу, что EDC — это новый многообещающий метод дезинфекции и обеззараживания поверхностей имплантатов, обладающий сравнимой эффективностью с механическими методами, но с меньшим повреждением поверхности имплантата. Будущие исследования необходимы для подтверждения эффективности EDC *in vivo* и сравнения его долгосрочных эффектов с механическими методами.

M. Schlee и соавт. (2020) представили результаты исследования на собаках, в котором изучалась возможность полной повторной остеоинтеграции инфицированного имплантата. Цель исследования — определить, возможна ли полная повторная остеоинтеграция после лечения периимплантита с использованием новой процедуры электролитической очистки [24]. В исследовании были включены 24 собаки с инфицированными имплантатами, установленными ранее. Имплантаты были подвергнуты электролизу поверхности либо стандартной процедуре механической обработки. Затем за собаками наблюдали в течение 18 месяцев для оценки повторной остеоинтеграции.

Результаты исследования на гистологических средах показали, что имплантаты, которые подвергались электролизу поверхности, имели значительно большую степень повторной остеоинтеграции, чем имплантаты собак, получавших только механическую обработку. Средний контакт кости с имплантатом (ВКС) составил 58% в группе ЭЧ и 33% в группе механической обработки. Кроме того, средняя площадь кости вокруг имплантата была значительно больше в группе ЭЧ (6,2 мм²) по сравнению с группой механической обработки (4,2 мм²).

Исследование показало, что ЭЧ является многообещающим новым методом лечения периимплантита, который может привести к полной повторной

остеоинтеграции инфицированных имплантатов. Электролитическая очистка — минимально инвазивная процедура, которая менее травматична для поверхности имплантата, чем механическая обработка. Электролиз поверхности поможет сохранить имплантат и улучшить результаты лечения пациентов.

ОБСУЖДЕНИЕ

Проведенные исследования показали, что ЭЧ и последующее реконструктивное восстановление утраченных твердых тканей могут быть эффективным методом лечения периимплантита.

Исследование показало, что сочетание ЭЧ и регенеративной терапии привело к значительному улучшению клинической картины в области имплантатов у пациентов, проходящих лечение периимплантита. У пациентов, которые прошли этот курс лечения, было отмечено снижение воспаления и уменьшение количества бактерий.

Рассмотренные исследования демонстрируют, что ЭЧ может эффективно удалять биопленку и другие загрязнения с поверхностей имплантатов, что может способствовать деконтаминации и реостеоинтеграции путем аугментации. Несколько исследований показали, что ЭЧ превосходит механическую очистку с точки зрения уменьшения воспаления, улучшения реостеоинтеграции и восстановления мягких тканей вокруг имплантатов.

Кроме того, ЭЧ является малоинвазивной процедурой, а значит, она с меньшей вероятностью причинит вред окружающим тканям.

ЗАКЛЮЧЕНИЕ

Данные исследований свидетельствуют о том, что ЭЧ является многообещающим методом лечения периимплантита. Необходимы дополнительные исследования, чтобы подтвердить эти результаты и определить оптимальный протокол лечения, но ЭЧ может стать стандартным методом лечения этого заболевания.

Конфликт интересов. Авторы декларируют отсутствие конфликта интересов.

Поступила: 14.02.2024 **Принята в печать:** 28.10.2024

Conflict of interests. The authors declare no conflict of interests.

Received: 14.02.2024 **Accepted:** 28.10.2024

Л И Т Е Р А Т У Р А / R E F E R E N C E S :

1. **Ахмедов Г.Д.** Роль микроэкологии, иммунной и антиоксидантной систем в развитии инфекционно-воспалительных осложнений амбулаторных хирургических вмешательств в полости рта и их лечение: автореф. дис. ... д.м.н. — М., 2012. — 38 с. [Akhmedov G.D. Role of microecology, immune and antioxidant systems in the development of infectious and inflammatory complications of outpatient oral surgery and their treatment: dissertation abstract. — Moscow, 2012. — 38 p. (In Russian)].
2. **Lang N.P., Berglundh T., Working Group 4 of Seventh European Workshop on Periodontology** Periimplant diseases: where are we now? — Consensus of the Seventh European Workshop on Periodontology. — *J Clin Periodontol.* — 2011; 38 Suppl 11: 178—81. [PMID: 21323713](#)
3. **Berglundh T., et al.** Peri-implant diseases and conditions: Consensus report of workgroup 4 of the 2017 World Workshop on the classification of periodontal and peri-implant diseases and conditions. — *J Periodontol.* — 2018; 89 Suppl 1: S313-S318. [PMID: 29926955](#)
4. **Mombelli A., Décaillot F.** The characteristics of biofilms in peri-implant disease. — *J Clin Periodontol.* — 2011; 38 Suppl 11: 203—13. [PMID: 21323716](#)
5. **Mombelli A., Müller N., Cionca N.** The epidemiology of peri-implantitis. — *Clin Oral Implants Res.* — 2012; 23 Suppl 6: 67—76. [PMID: 23062130](#)
6. **Derks J., Tomasi C.** Peri-implant health and disease. A systematic review of current epidemiology. — *J Clin Periodontol.* — 2015; 42 Suppl 16: S158—71. [PMID: 25495683](#)
7. **Coli P., Christiaens V., Sennerby L., Bruyn H.** Reliability of periodontal diagnostic tools for monitoring peri-implant health and disease. — *Periodontol 2000.* — 2017; 73 (1): 203—217. [PMID: 28000267](#)
8. **Esposito M., Grusovin M.G., Worthington H.V.** Treatment of peri-implantitis: what interventions are effective? A Cochrane systematic review. — *Eur J Oral Implantol.* — 2012; 5 Suppl: S21—41. [PMID: 22834392](#)
9. **Canullo L., Schlee M., Wagner W., Covani U., Montegrotto Group for the Study of Peri-implant Disease** International brainstorming meeting on etiologic and risk factors of peri-implantitis, Montegrotto (Padua, Italy), August 2014. — *Int J Oral Maxillofac Implants.* — 2015; 30 (5): 1093—104. [PMID: 26394346](#)
10. **Джафарли И.А., Мухамадиев Д.М., Чикуннов С.О.** Результаты ретроспективного исследования сроком наблюдения более 6 месяцев лечения периимплантата комбинацией полировки поверхности имплантата и пересадки соединительнотканного трансплантата. — *Институт стоматологии.* — 2023; 2 (99): 44—47. [Dzhafarli I.A., Mukhamadiev D.M., Chikunov S.O. The results of a retrospective research with a follow-up period of more than 6 months of treatment of peri-implantitis using the implantoplasty with soft tissue volume augmentation. — *The Dental Institute.* — 2023; 2 (99): 44—47 (In Russian)]. [eLibrary ID: 54232553](#)
11. **Sarmiento H.L., Norton M., Korostoff J., Ko K.I., Fiorellini J.P.** Surgical alternatives for treating peri-implantitis. — *Int J Periodontics Restorative Dent.* — 2018; 38 (5): 665—671. [PMID: 30113606](#)
12. **Rotenberg S.A., Steiner R., Tatakis D.N.** Collagen-coated bovine bone in peri-implantitis defects: A pilot study on a novel approach. — *Int J Oral Maxillofac Implants.* — 2016; 31 (3): 701—7. [PMID: 27183078](#)
13. **Isler S.C., Unsal B., Soysal F., Ozcan G., Peker E., Karaca I.R.** The effects of ozone therapy as an adjunct to the surgical treatment of peri-implantitis. — *J Periodontal Implant Sci.* — 2018; 48 (3): 136—151. [PMID: 29984044](#)
14. **Romanos G.E., Nentwig G.H.** Regenerative therapy of deep peri-implant infrabony defects after CO2 laser implant surface decontamination. — *Int J Periodontics Restorative Dent.* — 2008; 28 (3): 245—55. [PMID: 18605600](#)
15. **Aghazadeh A., Rutger Persson G., Renvert S.** A single-centre randomized controlled clinical trial on the adjunct treatment of intra-bony defects with autogenous bone or a xenograft: results after 12 months. — *J Clin Periodontol.* — 2012; 39 (7): 666—73. [PMID: 22548359](#)
16. **Heitz-Mayfield L.J.A., Salvi G.E., Mombelli A., Loup P.J., Heitz F., Kruger E., Lang N.P.** Supportive peri-implant therapy following anti-infective surgical peri-implantitis treatment: 5-year survival and success. — *Clin Oral Implants Res.* — 2018; 29 (1): 1—6. [PMID: 27335316](#)
17. **Schlee M., Wang H.L., Stumpf T., Brodbeck U., Bosshardt D., Rathe F.** Treatment of periimplantitis with electrolytic cleaning versus mechanical and electrolytic cleaning: 18-month results from a randomized controlled clinical trial. — *J Clin Med.* — 2021; 10 (16): 3475. [PMID: 34441770](#)
18. **Schlee M., Rathe F., Brodbeck U., Ratka C., Weigl P., Zipprich H.** Treatment of peri-implantitis-electrolytic cleaning versus mechanical and electrolytic cleaning — A randomized controlled clinical trial — six-month results. — *J Clin Med.* — 2019; 8 (11): 1909. [PMID: 31703404](#)
19. **Hosseinpour S., Nanda A., Walsh L.J., Xu C.** Microbial decontamination and antibacterial activity of nanostructured titanium dental implants: A narrative review. — *Nanomaterials (Basel).* — 2021; 11 (9): 2336. [PMID: 34578650](#)
20. **Schneider S., Rudolph M., Bause V., Terfort A.** Electrochemical removal of biofilms from titanium dental implant surfaces. — *Bioelectrochemistry.* — 2018; 121: 84—94. [PMID: 29413867](#)
21. **Ratka C., Weigl P., Henrich D., Koch F., Schlee M., Zipprich H.** The effect of in vitro electrolytic cleaning on biofilm-contaminated implant surfaces. — *J Clin Med.* — 2019; 8 (9): 1397. [PMID: 31500093](#)
22. **Gianfreda F., Punzo A., Pistilli V., Bollero P., Cervino G., D'Amico C., Cairo F., Cicciù M.** Electrolytic cleaning and regenerative therapy of peri-implantitis in the esthetic area: A case report. — *Eur J Dent.* — 2022; 16 (4): 950—956. [PMID: 35785819](#)
23. **Assunção M.A., Botelho J., Machado V., Proença L., Matos A.P.A., Mendes J.J., Bessa L.J., Taveira N., Santos A.** Dental implant surface decontamination and surface change of an electrolytic method versus mechanical approaches: A pilot in vitro study. — *J Clin Med.* — 2023; 12 (4): 1703. [PMID: 36836238](#)
24. **Schlee M., Naili L., Rathe F., Brodbeck U., Zipprich H.** Is complete re-osseointegration of an infected dental implant possible? Histologic results of a dog study: A short communication. — *J Clin Med.* — 2020; 9 (1): 235. [PMID: 31963136](#)

DOI: 10.37988/1811-153X_2024_4_160

К.О. Федорова¹,

аспирант кафедры челюстно-лицевой хирургии

М.С. Краснов²,

к.б.н., с.н.с. лаборатории криохимии биополимеров

А.И. Шайхалиев¹,

д.м.н., профессор кафедры челюстно-лицевой хирургии

А.М. Исагаджиев¹,

аспирант кафедры челюстно-лицевой хирургии

В.И. Лозинский²,

д.х.н., профессор, г.н.с. лаборатории криохимии биополимеров

О.Ю. Колосова²,

к.х.н., с.н.с. лаборатории криохимии биополимеров

¹ Первый МГМУ им. И.М.Сеченова, 119991, Москва, Россия² ИНЭОС, 119334, Москва, Россия

Применение нового медицинского приспособления для лечения гнойных ран в челюстно-лицевой области

Аннотация. Описано новое медицинское приспособление для лечения ран. Оно представляет собой криогель поливинилового спирта со сквозными каналами определенного диаметра и длины для отвода экссудата из раны, содержит антибиотики и антимикотики для подавления инфекции в ране. Модуль упругости приспособления составляет от 5 до 50 кПа — это оптимально для лечения различных дефектов. Данное медицинское приспособление было применено в клинике при лечении пациентов с гнойно-воспалительными заболеваниями челюстно-лицевой области. Отмечены отличные дренажные свойства, выраженное противомикробное действие в ране, стабильность, атравматичность и удобство при применении указанного медицинского приспособления.

Ключевые слова: дренаж, рана, повязка, криогель

ДЛЯ ЦИТИРОВАНИЯ:

Федорова К.О., Краснов М.С., Шайхалиев А.И., Исагаджиев А.М., Лозинский В.И., Колосова О.Ю. Применение нового медицинского приспособления для лечения гнойных ран в челюстно-лицевой области. — *Клиническая стоматология*. — 2024; 27 (4): 160—165.

DOI: 10.37988/1811-153X_2024_4_160

К.О. Fedorova¹,

postgraduate at the Maxillofacial surgery Department

М.С. Krasnov²,

PhD in Biology, senior researcher at the Laboratory of Biopolymer Cryochemistry

А.И. Shaykhaliev¹,

Doctor of Science in Medicine, professor of the Maxillofacial surgery Department

А.М. Isagadzhiiev¹,

postgraduate at the Maxillofacial surgery Department

В.И. Lozinsky²,

Doctor of Science in Chemistry, professor, chief researcher of the Biopolymer cryochemistry Lab

О.Ю. Kolosova²,

PhD in Chemical sciences, senior researcher at the Biopolymer cryochemistry Lab

¹ Sechenov University, 119991, Moscow, Russia² Nesmeyanov Institute of Organoelement Compounds, 119334, Moscow, Russia

Application of a new medical device for the treatment of purulent wounds in the maxillofacial region

Annotation. In this study, we would like to present a new medical device for wound treatment. It is a polyvinyl alcohol cryogel with through channels of a certain diameter and length to drain exudate from the wound and contains antibiotics and antimycotics to suppress infection in the wound. The modulus of elasticity of this polyvinyl alcohol cryogel-based medical device ranges from 5 to 50 kPa, where these values are the most optimal for treating various types of defects. This medical device was applied in the clinic in the treatment of patients with purulent-inflammatory diseases of the maxillofacial region. As a result of studies, excellent drainage properties of the new medical device, its expressed antimicrobial effect in the wound, stability, atraumaticity and convenience in its application were noted.

Key words: drainage, wounds, dressings for wounds, cryogel

FOR CITATION:

Fedorova K.O., Krasnov M.S., Shaykhaliev A.I., Isagadzhiiev A.M., Lozinsky V.I., Kolosova O.Yu. Application of a new medical device for the treatment of purulent wounds in the maxillofacial region. *Clinical Dentistry (Russia)*. 2024; 27 (4): 160—165 (In Russian). DOI: 10.37988/1811-153X_2024_4_160

ВВЕДЕНИЕ

До сих пор сохраняется высокая распространенность гнойно-некротических заболеваний в челюстно-лицевой области. Низкий уровень профилактики, а также несвоевременное выявление заболеваний полости рта

являются причинами осложнений кариеса зубов, таких как периодонтит, остеомиелит, абсцесс, флегмона. Гнойно-воспалительные заболевания при наличии обширных ран продуцируют большое количество экссудата, что может составлять до 0,35 мл/см² в сутки, и требуют срочного хирургического вмешательства [1, 2].

Одна из основных задач в лечении таких заболеваний — вскрытие гнойно-воспалительного очага с последующим адекватным дренированием операционной раны для создания условий эвакуации гнойного экссудата. Ведение таких ран на начальном этапе осуществляется открытым способом из-за активного процесса воспаления, характеризующегося выраженной экссудацией, высокой обсемененностью раны микроорганизмами и продуктами их жизнедеятельности, наличием некротических тканей. При лечении таких ран врачи применяют различные виды раневых повязок и дренажей для эвакуации экссудата и продуктов распада микроорганизмов.

В основном используются марлевые турунды, ленточные дренажи из перчаточной резины, поверх которых накладывается повязка, пропитанная гипертоническим раствором для осмотического дренирования раны. Однако марлевые турунды быстро набирают влагу, разбухают и препятствуют оттоку экссудата из раны напоподобие пробки, а ленточные дренажи из перчаточной резины, хотя и препятствуют слипанию краев раны, не в состоянии обеспечить адекватное дренирование при выраженной экссудации обширных ран. Также широко используются гладкостенные трубки из синтетических полимеров (силикон, полиэтилен, полихлорвинил), однако данные дренажи не способны оказывать антибактериальное действие. В настоящее время, кроме пассивных, существуют методы активного дренирования раны, к ним относятся проточно-промывное, проточно-аспирационное, аспирационно-программируемое дренирование. В случае двух последних методов производят постоянную эвакуацию раневого экссудата за счет присоединения вакуумных систем к дренажным трубкам. По данным ряда авторов такой способ позволяет ускорить процесс очищения раны [3–5]. Чаще всего этот способ дренирования используют при обширных раневых дефектах с большими участками некротической ткани. При этом основным недостатком этих систем является значительная потеря клеточных и белковых элементов, электролитов, факторов местного иммунитета, которые эвакуируются вместе с раневым экссудатом [3]. Известно применение метода

непрерывного проточного трансмембранного диализа и доказана его эффективность в лечении гнойно-воспалительных заболеваний, но такая система требует специального оборудования и не всегда целесообразна из-за технических сложностей [6]. Для местного лечения гнойных ран применяются также сорбенты, в том числе гидрофильные материалы, способные набухать в водной среде и образовывать гели и гелеобразные структуры. Однако такие сорбционные материалы, хотя и впитывают экссудат, не выводят его наружу, а также не оказывают антибактериального действия.

Цель исследования — создание нового универсального медицинского приспособления для лечения гнойных ран, обладающего дренажными и антимикробными свойствами [7]. В задачи исследования входила разработка способа его получения и способы лечения пациентов с использованием этого медицинского приспособления.

МАТЕРИАЛЫ И МЕТОДЫ

При изготовлении собственно медицинского приспособления сначала формируют криогель поливинилового спирта (ПВС) с требуемыми физико-механическими характеристиками (модуль упругости), а также размером и формой, для чего используют известные приемы формирования таких криогелей [8–10]. Формировали как плоские формы, так и цилиндрические с каналами (диаметром около 1–2 мм) для эвакуации гнойного содержимого из раны (рис. 1).

Необходимое в каждом конкретном случае значение модуля упругости достигается известным сочетанием концентрации поливинилового спирта в исходном растворе и режима криогенной обработки такого раствора [11]. Мы измеряли модуль упругости в режиме одноосного сжатия с помощью автоматического анализатора текстуры TA-Plus (Lloyd Instruments, Великобритания).

Для пропитки медицинского приспособления антиинфекционными агентами полученный гелевый препарат помещали в закрытую стерильную пластиковую емкость с одним из видов смеси водного раствора антибиотика и антимикотика:




Рис. 1. Различные формы криогелей из поливинилового спирта с каналами для эвакуации гнойного содержимого. Изделия в виде цилиндра (А), пластины (В), диска (С), изделия более сложной геометрии (D)

Fig. 1. Various shapes of polyvinyl alcohol cryogels with channels for evacuation of purulent contents. Cylinder (A), plate (B), disk (C), more complex shape (D)

- 1) гентамицин (40 мг/мл) и флуконазол (2 мг/мл);
- 2) линкомицин (33 мг/мл), ампициллин (33 мг/мл),
- 3) сульбактам (16,5 мг/мл) и флуконазол (2 мг/мл).

Препарат выдерживали при комнатной температуре 3 суток при периодическом перемешивании. В этом случае благодаря макропористой структуре криогелей ПВС обеспечивается незатрудненная диффузия растворенных веществ в объем криогеля, который таким образом насыщается противомикробным агентом или их смесью [12]. Затем свободную жидкость сливали, а полученное в той же емкости медицинское приспособление замораживали при -20°C и хранили до времени применения в замороженном состоянии.

Данное медицинское приспособление показано к применению во время лечения ран с выраженным экссудативным процессом, имеющих гнойно-некротический характер, для эвакуации гнойного экссудата и местного антимикробного воздействия [7].

Последовательность действий при применении приспособления определяется лечащим врачом и зависит от медицинских показаний, соматического статуса и возраста пациента.

РЕЗУЛЬТАТЫ И ОБСУЖДЕНИЕ

Формировали криогели на основе 10–20%-ного раствора ПВС, поскольку, как показали проведенные эксперименты, при меньших чем 10% исходных концентрациях ПВС дренажные каналы получаемого медицинского приспособления из-за мягкости основной массы криогеля могут легко деформироваться и перекрывать путь эвакуации экссудата, а при содержании ПВС более 20% в исходном растворе его очень высокая вязкость затрудняет процесс заполнения литьевых форм, существенно снижая технологичность процесса в целом. Значение модуля упругости криогеля ПВС в диапазоне от 5 до 50 кПа в качестве гелевой основы медицинского приспособления для лечения гнойных ран найдено экспериментально при хирургическом лечении пациентов с инфицированными дефектами в организме и определяется конкретным клиническим случаем применения такого медицинского приспособления.

В ходе проведенных исследований выявлено, что медицинские приспособления на основе криогеля ПВС невысокой жесткости (5–10 кПа) эффективны при хирургическом лечении гнойно-воспалительных заболеваний мягких тканей челюстно-лицевой области, например при лечении флегмон. Приспособления на основе криогеля ПВС средней жесткости (11–30 кПа) предпочтительны при хирургическом лечении пострелекционных дефектов костей черепа, например дефектов в нижней челюсти. Имплантаты на основе криогеля ПВС высокой жесткости (31–50 кПа) требуются при хирургическом лечении патологии костей полости носа, пазух, глазницы.

Однако если модуль упругости основы в виде криогеля ПВС ниже 2 кПа, то соответствующее приспособление плохо удерживается в дефекте тканей, а при

применении приспособления на основе криогеля ПВС с модулем упругости выше 50 кПа заметно возрастает вероятность развития пролежня на месте его установки из-за высокой жесткости материала.

Предлагаемое нами приспособление обладает противомикробной функцией при лечении гнойных ран.

Для лечения пациентов с абсцессами и флегмонами околочелюстных мягких тканей изначально проводили рассечение мягких тканей и вскрытие гнойного очага, следующим этапом устанавливали в зону гнойного очага криогелевый дренаж, пропитанный антибактериальными препаратами для купирования воспаления и подавления аэробно-анаэробных ассоциаций и эвакуации гнойного экссудата из раневого канала.

При остеонекротических процессах после частичной резекции поврежденных твердых и мягких тканей на место резецированного фрагмента устанавливали закладываемое медицинское приспособление — криогелевый дренаж из ПВС, имеющее необходимые форму и размер, которое удерживали в зоне дефекта пациента до полной санации операционного поля с последующим атравматичным извлечением устройства, завершали обработку дефекта стандартными для хирургической практики приемами.

С помощью данного медицинского приспособления было проведено лечение 26 пациентов. В данной статье приведены три соответствующих клинических примера.

Клинический пример 1

Пациент N., 42 лет, с диагнозом «флегмона одонтогенной этиологии поднижнечелюстной области справа» (K12.2). Жалобы: боли в проекции нижней челюсти справа, ограничения открывания рта, невозможность пережевывания пищи из-за разрушенного зуба 4.6.

Выполнено вскрытие флегмоны в поднижнечелюстной области и удаление причинного зуба 4.6. Гнойный экссудат содержит агрессивные формы аэробных и анаэробных ассоциаций микроорганизмов, поэтому после вскрытия флегмоны для быстроты разрешения гнойного процесса и ускоренной доставки и создания высокой концентрации противомикробного средства в ране применено новое медицинское приспособление, пропитанное антибиотиком и антимикотиком. Вырезанное в необходимой форме новое медицинское приспособление показано на рис. 2.

В поднижнечелюстной области произведен разрез и установлен фрагмент, вырезанный из пластины нового медицинского приспособления (см. рис. 1B), для эвакуации гнойного содержимого раны, ее гравитационного очищения и введения смеси антибиотика и антимикотика.

Микробный пейзаж при вскрытии флегмоны: *Staphylococcus aureus* 71,5% ($n=106$), *Escherichia coli* 5,7% ($n=5$), *Pseudomonas aeruginosa* 4,7% ($n=5$), *Streptococcus faecalis* 3% ($n=4$); редко встречались *Proteus mirabilis* и *Klebsiella pneumoniae*. Выявлены микробные ассоциации (по 2 культуры), основными компонентами которых были клетки *Klebsiella oxytoca*. Микробный пейзаж

на этапе заживления раневой поверхности (вторичное заживление): *Staphylococcus aureus* 28,3% ($n=106$); *Escherichia coli* 2,7% ($n=5$), *Pseudomonas aeruginosa* 1,7% ($n=5$), *Streptococcus faecalis* 1,2% ($n=4$), наиболее редко встречались *Proteus mirabilis* и *Klebsiella pneumoniae* 0,5–1% ($n=3$).

После снижения микробного состава до нормы и после очищения раны проводилось удаление медицинского приспособления из раны для дальнейшего ее ушивания. На этапе вторичного заживления рана была покрыта грануляционной тканью, повязка сухая, отделяемое не определялось. Рекомендована кератопластическая терапия.

Таким образом, в результате применения заявленного медицинского приспособления произошло дренирование первичного гнойного экссудата из раны с последующим обеззараживанием гнойной раны за счет введенных в медицинское приспособление антимикробных и антигрибковых агентов. Эти данные показывают эффективность данного приспособления для лечения гнойных ран, например флегмон.

Клинический пример 2

Пациент М., 62 лет, с диагнозом «флегмона поднижнечелюстной, подподбородочной областей и верхних отделов шеи слева, развившаяся в результате остеонекротического процесса нижней челюсти на фоне приема бисфосфонатных препаратов» (M87.1). Жалобы: дефект кожных покровов размером 5×3 см, секвестрирование костной ткани нижней челюсти вследствие остеонекроза, образование гнилостно-некротической флегмоны в мягких тканях поднижнечелюстной области и верхних отделов шеи слева.

Выполнено хирургическое вмешательство: вскрытие флегмоны разрезом в поднижнечелюстной области,

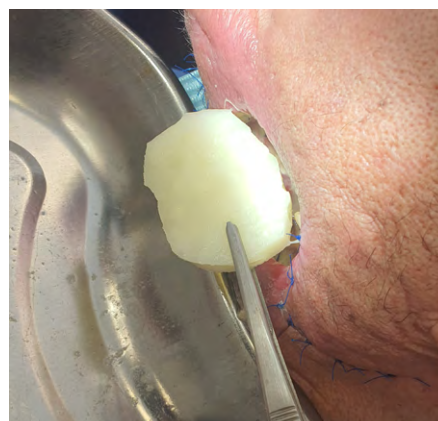


Рис. 2. Лечение флегмоны в поднижнечелюстной области с помощью заявленного медицинского приспособления на основе пластины (см. рис. 1B)

Fig. 2. Treatment of phlegmon in the submandibular region using the claimed plate-based medical device (see Fig. 1B)

удаление некротизированных участков и секвестрированных фрагментов в зоне поражения нижней челюсти. Лечение гнойно-некротического процесса проводилось с применением заявленного медицинского приспособления, пропитанного линкомицином и флуконазолом. Для эвакуации гнойного содержимого и введения антибиотиков в глубокие отделы раневого канала было установлено заявляемое медицинское приспособление и проведено дренирование гнойного содержимого (рис. 3A).

После первичного удаления экссудата подобное медицинское приспособление было установлено повторно для закрытия раны, ее последующего обеззараживания и дальнейшего дренажа экссудата. В процессе оперативного вмешательства по средней складке шеи был выполнен контрапертурный разрез, куда для эвакуации

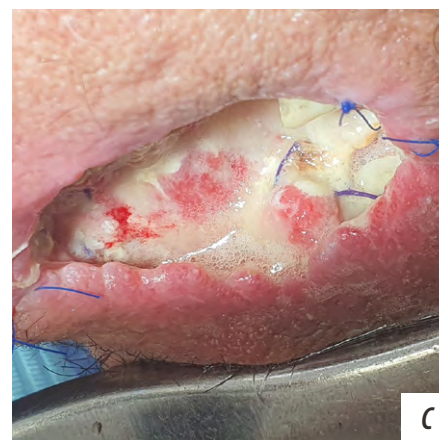
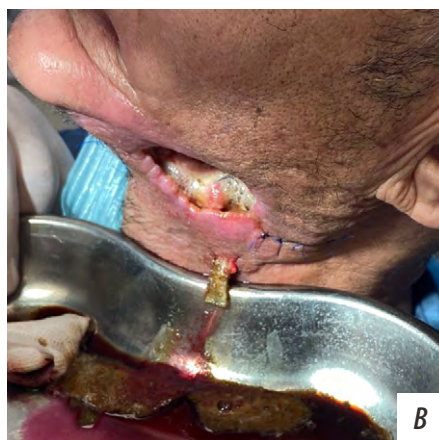
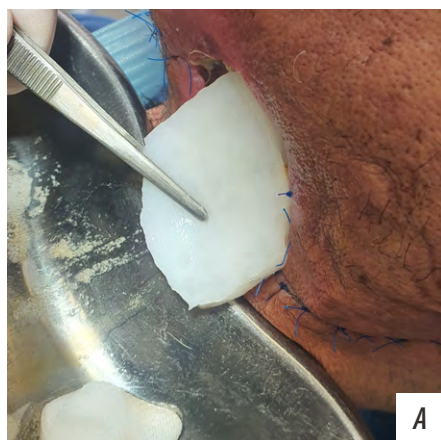
Рис. 3. Лечение флегмоны и абсцесса поднижнечелюстной и верхних отделов шеи слева, развившееся на фоне остеонекротического процесса после приема бисфосфонатных препаратов. Новое медицинское приспособление, установленное в рану в поднижнечелюстной области (A). По средней складке шеи выполнен контрапертурный разрез и установлено новое медицинское приспособление; эвакуация гнойного содержимого с помощью приспособления, установленного в рану (B). Раневая поверхность на этапе заживления, видны островки грануляционной ткани (C)

Fig. 3. Treatment of phlegmon and abscess of the submandibular and upper neck on the left side, developed against the background of an osteonecrotic process after taking bisphosphonate drugs. A new medical device placed in the wound in the submandibular region (A). A contraperture incision was made along the middle fold of the neck and a new medical device was installed; evacuation of purulent contents using a device installed in the wound (B). Wound surface at the healing stage, islands of granulation tissue are visible (C)

гнойного содержимого раны, гравитационного ее очищения, а также для введения противомикробных агентов в область инфицирования было установлено новое медицинское приспособление (рис. 3В).

После антибактериальной, противовоспалительной, детоксикационной терапии и применения новых медицинских конструкций в качестве дренирования и обеззараживания раны произведенные посевы из раневого канала демонстрировали снижение обсеменения микроорганизмами со вторых суток на пятые с 7 до 2 КОЕ.

Клинический пример 3

Пациент О., 48 лет, с диагнозом «одонтогенная гнойно-некротическая флегмона крыловидно-нижнечелюстного и субмассетериального пространства» (K12.2). Жалобы: ограничение открывания рта, боль при открывании.

Проведено хирургическое вмешательство внутриротовым разрезом в ретромолярной области. Медицинское приспособление в виде трубки с дренажными каналами устанавливали со стороны полости рта (рис. 4).

После лечения на 9-е сутки показано полное отсутствие в отделяемом содержимом из области раны микробных агентов, что говорит об эффективности заявленного изобретения в качестве дренажа и местного обеззараживающего средства.

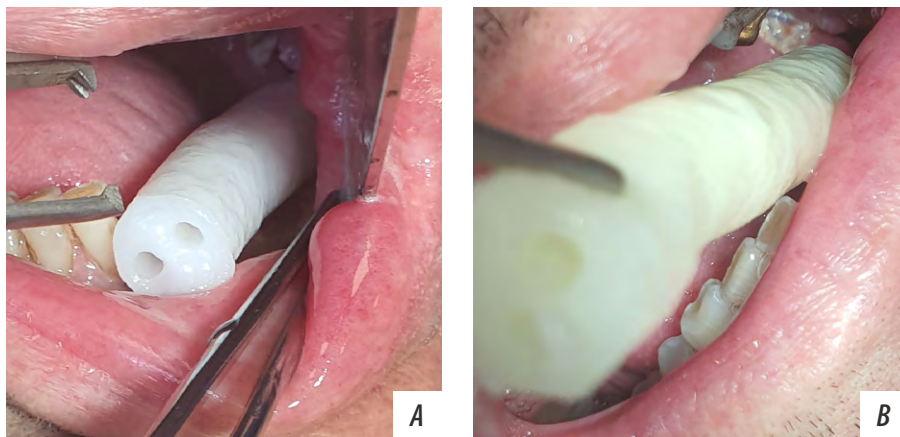


Рис. 4. Лечение гнойно-некротической флегмоны внутри полости рта. Заявляемое медицинское приспособление в виде трубки с дренажными каналами установлено со стороны полости рта пациента (А). Извлечение дренажного приспособления после очищения раны для дальнейшего ее ушивания (В)

Fig. 4. Treatment of purulent-necrotic phlegmon inside the oral cavity. The claimed medical device in the form of a tube with drainage channels is installed in the patient's mouth (A). Removing the drainage device after cleansing the wound for further suturing (B)

ЗАКЛЮЧЕНИЕ

В результате клинических испытаний было выявлено, что разработанное медицинское приспособление является отличным средством для местного лечения гнойно-воспалительных ран. Оно выполняет не только дренажную функцию, способствуя эвакуации гнойного экссудата, но и одновременно оказывает противомикробное воздействие, подавляя развитие инфекции в ране и ее распространение на окружающие ткани.

Важным преимуществом данного медицинского приспособления также является то, что в процессе его производства можно учесть специфичность каждого клинического случая: создать материал определенного размера и формы и ввести необходимые лекарственные средства. Замена данного медицинского приспособления не вызывает болезненности у пациентов, так как оно не прилипает к краям раны, что позволяет беспрепятственно производить его замену в процессе лечения.

Описанное медицинское приспособление не подвергается биоразложению в ране, сохраняет свои физико-механические характеристики при использовании, не вызывает пролежней и свищей. Разработан способ получения данного приспособления и методы лечения пациентов, имеющих показания, с применением нового

медицинского приспособления. Исходя из вышесказанного, считаем, что применение нового медицинского приспособления существенно повысит эффективность и технически упростит процесс лечения гнойных ран.

Конфликт интересов. Авторы декларируют отсутствие конфликта интересов.

Поступила: 14.02.2024

Принята в печать: 28.10.2024

Conflict of interests. The authors declare no conflict of interests.

Received: 14.02.2024

Accepted: 28.10.2024

Л И Т Е Р А Т У Р А :

1. Тазин Д.И., Шакиров М.Н., Тазин И.Д., Плешко Р.И. Применение сорбционных технологий в комплексном лечении гнойно-воспалительных заболеваний челюстно-лицевой области. — *Вестник Авиценны*. — 2018; 1: 77—83. [eLibrary ID: 35386545](#)
2. Шакиров М.Н., Тазин И.Д., Юльчиев Р.И., Тазин Д.И., Прокурова Н.В., Джонибекова Р.Н., Хушвахтов Д.Д. Применение инновационной сорбционной повязки «Vita Vallis» в комплексном лечении больных с гнойно-воспалительными процессами челюстно-лицевой области. — *Оренбургский медицинский вестник*. — 2020; 1 (29): 25—32. [eLibrary ID: 42553375](#)
3. Винник Ю.С., Маркелова Н.М., Тюрюмин В.С. Современные методы лечения гнойных ран. — *Сибирское медицинское обозрение*. — 2013; 1 (79): 18—24. [eLibrary ID: 20466609](#)
4. Eckstein F.M., Pinsel V., Wurm M.C., Wilkerling A., Dietrich E.M., Kreißel S., von W. Ilmowsky C., Schlittenbauer T. Antiseptic negative pressure instillation therapy for the treatment of septic wound healing deficits in oral and maxillofacial surgery. — *J Craniomaxillofac Surg*. — 2019; 47 (3): 389—393. [PMID: 30638743](#)
5. Yang Y.H., Jeng S.F., Hsieh C.H., Feng G.M., Chen C.C. Vacuum-assisted closure for complicated wounds in head and neck region after reconstruction. — *J Plast Reconstr Aesthet Surg*. — 2013; 66 (8): e209—16. [PMID: 23578735](#)
6. Тюрюмин В.С., Малков А.Б., Горбунов Н.С., Самотесов П.А., Каспаров Э.В. Проточный трансмембранный диализирующий комплекс. — *Сибирское медицинское обозрение*. — 2007; 4 (45): 45—47. [eLibrary ID: 15609296](#)
7. Шайхалиев А.И., Коршаков Е.В., Колосова О.Ю., Краснов М.С., Лозинский В.И. Временный имплантат для больных с инфицированными дефектами челюстно-лицевой области и способ их лечения с использованием такого имплантата. — Патент №2729929, действ. с 18.02.2020.
8. Лозинский В.И., Дамшквалн Л.Г., Курочкин И.Н., Курочкин И.И. Изучение криоструктурирования полимерных систем. 28. Физико-химические свойства и морфология криогелей поливинилового спирта, сформированных многократным замораживанием-оттаиванием. — *Коллоидный журнал*. — 2008; 70 (2): 212—222. [eLibrary ID: 9934351](#)
9. Лозинский В.И., Дамшквалн Л.Г., Шаскольский Б.Л., Бабушкина Т.А., Курочкин И.Н., Курочкин И.И. Изучение криоструктурирования полимерных систем. 27. Физико-химические свойства криогелей поливинилового спирта и особенности их макропористой морфологии. — *Коллоидный журнал*. — 2007; 69 (6): 798—816. [eLibrary ID: 9562788](#)
10. Razavi M., Qiao Y., Thakor A.S. Three-dimensional cryogels for biomedical applications. — *J Biomed Mater Res A*. — 2019; 107 (12): 2736—2755. [PMID: 31408265](#)
11. Лозинский В.И. Криотропное гелеобразование растворов поливинилового спирта. — *Успехи химии*. — 1998; 67 (7): 641—655. [DOI: 10.1070/RC1998v067n07ABEH000399](#)
12. Lozinsky V.I., Okay O. Basic principles of cryotropic gelation. — In: Okay O. (ed) Polymeric cryogels. Advances in polymer science. — Cham: Springer, 2014. — Pp. 49—101. [DOI: 10.1007/978-3-319-05846-7_2](#)

R E F E R E N C E S :

1. Tazin D.I., Shakirov M.N., Tazin I.D., Pleshko R.I. Application of sorption technologies in complex treatment of purulent-inflammatory diseases of the maxillofacial area. *Avicenna Bulletin*. 2018; 1: 77—83 (In Russian). [eLibrary ID: 35386545](#)
2. Shakirov M.N., Tazin I.D., Yul'Chiev R.I., Tazin D.I., Prozorova N.V., Dzhonibekova R.N., Hushvahtov D.D. Application of the innovative sorption bandage "Vita Vallis" in the comprehensive treatment of patients with purulent inflammatory processes of the maxillofacial region. *Orenburg Medical Bulletin*. 2020; 1 (29): 25—32 (In Russian). [eLibrary ID: 42553375](#)
3. Vinnik Y.S., Markelova N.M., Tyuryumin V.S. Modern methods of septic wounds treatment. *Siberian Medical Review*. 2013; 1 (79): 18—24 (In Russian). [eLibrary ID: 20466609](#)
4. Eckstein F.M., Pinsel V., Wurm M.C., Wilkerling A., Dietrich E.M., Kreißel S., von W. Ilmowsky C., Schlittenbauer T. Antiseptic negative pressure instillation therapy for the treatment of septic wound healing deficits in oral and maxillofacial surgery. *J Craniomaxillofac Surg*. 2019; 47 (3): 389—393. [PMID: 30638743](#)
5. Yang Y.H., Jeng S.F., Hsieh C.H., Feng G.M., Chen C.C. Vacuum-assisted closure for complicated wounds in head and neck region after reconstruction. *J Plast Reconstr Aesthet Surg*. 2013; 66 (8): e209—16. [PMID: 23578735](#)
6. Tyuryumin V.S., Malkov A.B., Gorbunov N.S., Samotesov P.A., Kasparov E.V. Flow-transmembrane dialysis complex. *Siberian Medical Review*. 2007; 4 (45): 45—47 (In Russian). [eLibrary ID: 15609296](#)
7. Shajkhaliev A.I., Korshakov E.V., Kolosova O.Yu., Krasnov M.S., Lozinskij V.I. Temporary implant for patients with infected defects in the maxillofacial region and a method for treating them using such an implant. Patent RU no. 2729929, effective from 18.02.2020 (In Russian).
8. Lozinsky V.I., Damshkaln L.G., Kurochkin I.N., Kurochkin I.N. Study of cryostructuring of polymer systems: 28. Physicochemical properties and morphology of poly (vinyl alcohol) cryogels formed by multiple freezing-thawing. *Colloid Journal*. 2008; 70 (2): 189—198. [DOI: 10.1134/S1061933X08020117](#)
9. Lozinsky V.I., Damshkaln L.G., Shaskolsky B.L., Babushkina T.A., Kurochkin I.N., Kurochkin I.I. Study of cryostructuring of polymer systems: 27. Physicochemical properties of poly (vinyl alcohol) cryogels and specific features of their macroporous morphology. *Colloid Journal*. 2007; 69: 747—764. [DOI: 10.1134/S1061933X07060117](#)
10. Razavi M., Qiao Y., Thakor A.S. Three-dimensional cryogels for biomedical applications. *J Biomed Mater Res A*. 2019; 107 (12): 2736—2755. [PMID: 31408265](#)
11. Lozinsky V.I. Cryotropic gelation of poly (vinyl alcohol) solutions. *Russian Chemical Reviews*. 1998; 7: 573—586. [DOI: 10.1070/RC1998v067n07ABEH000399](#)
12. Lozinsky V.I., Okay O. Basic principles of cryotropic gelation. In: Okay O. (ed) Polymeric cryogels. Advances in polymer science. Cham: Springer, 2014. Pp. 49—101. [DOI: 10.1007/978-3-319-05846-7_2](#)

DOI: 10.37988/1811-153X_2024_4_166

[И.В. Чайковская](#)¹,д.м.н., профессор кафедры стоматологии
ФНМФОЕ.Б. Деньгина²,

стоматолог-хирург, главный врач

[Е.В. Комаревская](#)¹,к.м.н., доцент кафедры стоматологии
ФНМФО[И.П. Шелякова](#)¹,к.м.н., доцент кафедры стоматологии
ФНМФО¹ ДонГМУ, 283014, Донецк, Россия² Городская клиническая
стоматологическая поликлиника № 6,
283110, Донецк, Россия

ДЛЯ ЦИТИРОВАНИЯ:

Чайковская И.В., Деньгина Е.Б., Комаревская Е.В., Шелякова И.П. Оценка цитокинового статуса у пациентов с альвеолитом. — *Клиническая стоматология*. — 2024; 27 (4): 166—170.
DOI: 10.37988/1811-153X_2024_4_166

Оценка цитокинового статуса у пациентов с альвеолитом

Реферат. Альвеолит — это часто встречающееся осложнение воспалительного характера, возникающие после удаления зуба и сопровождающееся болевым симптомом в области лунки удаленного зуба. Существует значительное количество факторов, способствующих развитию альвеолита, в том числе наличие соматической патологии. **Цель исследования** — определить концентрацию противовоспалительных цитокинов (IL-1 β , IL-6, TNF- α) в ротовой жидкости пациентов с серозным альвеолитом и у практически здоровых людей. **Материалы и методы.** Обследовано 90 пациентов в возрасте от 18 до 66 лет (средний возраст 41,3 \pm 1,4 года), которые были разделены на 2 группы: I (сравнения) — 30 практически здоровых людей; II — 60 пациентов с серозным альвеолитом (основная группа). Клиническая часть включала сбор анамнеза, осмотр полости рта и лунки удаленного зуба. Дополнительные методы исследования — рентгенография и забор ротовой жидкости для определения концентраций IL-1 β , IL-6 и TNF- α . **Результаты.** У всех пациентов II группы концентрация цитокинов была достоверно выше, чем в группе сравнения ($p < 0,001$). Среди практически здоровых людей только секрецией IL-6 зависит от пола ($p < 0,01$). На уровень цитокинов в слюне влияют возраст и хронические заболевания внутренних органов ($p < 0,05$). У пациентов II группы в возрасте до 35—38 лет в слюне содержится 316,4 \pm 7,2 пг/мл IL-1 β , 39,86 \pm 0,3 пг/мл IL-6 и 252,3 \pm 12 пг/мл TNF- α . Регрессионный анализ подтверждает прямую зависимость концентрации изученных цитокинов от пола, возраста и наличия хронических заболеваний внутренних органов ($p < 0,05$). **Заключение.** У пациентов с серозным альвеолитом по сравнению с практически здоровыми людьми концентрации цитокинов повышены ($p < 0,001$). Женщины до 42 лет более подвержены альвеолиту (62%), чем мужчины (38%). Данный факт можно объяснить тем, что у женщин в период гормональных изменений повышен уровень женских половых гормонов, которые и влияют на фибринолиз сгустка крови. У мужчин, наоборот, после 42 лет риск возникновения альвеолита увеличивается, данный факт объясняется низкой гигиеной полости рта и мотивацией к более качественному уходу полости рта, а также вредными привычками. У больных с серозным альвеолитом и хроническими заболеваниями внутренних органов от 1 года и более 5 лет концентрации цитокинов увеличиваются, что свидетельствует о прямой зависимости данных факторов по результатам регрессионного анализа ($p < 0,05$).

Ключевые слова: альвеолит лунки удаленного зуба, ротовая жидкость, цитокины

[I.V. Tchikovskaya](#)¹,Doctor of Science in Medicine, professor
of the Dentistry DepartmentE.B. Dengina²,

dentistry surgeon, chief physician

[E.V. Komarevskaya](#)¹,PhD in Medical Sciences, associate professor
of the Dentistry Department[I.P. Shelykova](#)¹,PhD in Medical Sciences, associate professor
of the Dentistry Department¹ Donetsk State Medical University,
283014, Donetsk, Russia² Municipal Dental Clinic No. 6,
283014, Donetsk, Russia

Assessment of cytokine status in patients with alveolitis

Abstract. Alveolitis is a common complication of inflammatory nature that occurs after tooth extraction and is accompanied by painful symptom in the area of the extracted tooth cavity. There is a significant number of factors contributing to the development of alveolitis, including the presence of somatic pathology. **The aim of the study** was to determine the concentration of anti-inflammatory cytokines (IL-1 β , IL-6, TNF- α) in the oral fluid of patients with serous alveolitis and in practically healthy people. **Materials and methods.** 90 patients aged from 18 to 66 years (mean age — 41.3 \pm 1.4 years) were examined and divided into 2 groups: I (comparison) — 30 practically healthy people; II — 60 patients with serous alveolitis (main group). The clinical part included anamnesis collection, examination of the oral cavity and the well of the extracted tooth. Additional methods of research — radiography and oral fluid sampling for determination of IL-1 β , IL-6 and TNF- α concentrations. **Results.** In all patients of group II the concentration of cytokines was significantly higher than in the comparison group ($p < 0,001$). Among practically healthy people only IL-6 secretion depended on gender ($p < 0,01$). The level of cytokines in saliva was affected by age and chronic diseases of internal organs ($p < 0,05$). Group II patients under 35—38 years of age had 316.4 \pm 7.2 pg/mL IL-1 β , 39.86 \pm 0.3 pg/mL IL-6 and 252.3 \pm 12 pg/mL TNF- α in saliva. Regression analysis confirms the direct dependence of the concentration of the studied cytokines on sex, age and the presence of chronic diseases of internal organs ($p < 0,05$). **Conclusion.** The concentrations of cytokines are elevated in patients with serous alveolitis compared to practically healthy

people ($p < 0.001$). Women under 42 years of age are more susceptible to alveolitis (62%) than men (38%). This fact can be explained by the fact that in women during the period of hormonal changes the level of female sex hormones is increased, which affect the fibrinolysis of the blood clot. In men, on the contrary, after 42 years of age, the risk of alveolitis increases, this fact is explained by poor oral hygiene and motivation for better oral care, as well as bad habits. In patients with serous alveolitis and chronic diseases of internal organs from 1 year and more than 5 years, the concentrations of cytokines increase, which indicates a direct

correlation of these factors according to the results of regression analysis ($p < 0.05$).

Key words: alveolitis of the extracted tooth socket, oral fluid, cytokines

FOR CITATION:

Tchaikovskaya I.V., B. Dengina E.B., Komarevskaya E.V., Shelykova I.P. Assessment of cytokine status in patients with alveolitis. *Clinical Dentistry (Russia)*. 2024; 27 (4): 166—170 (In Russian). DOI: 10.37988/1811-153X_2024_4_166

ВВЕДЕНИЕ

Стоматологические заболевания в разных странах по-прежнему относятся к одним из основных проблем общественного здравоохранения. По данным иностранной литературы, частота возникновения альвеолита колеблется от 1 до 4%, однако, согласно данным российских исследований, частота данного осложнения варьирует от 2,38 до 25% [1, 2].

ВОЗ детально анализирует данные об основных стоматологических заболеваниях в различных возрастных группах, что, в свою очередь, сформировало Глобальную программу стоматологического здоровья (WHO Global Oral Health Programme).

Эпидемиологические обследования свидетельствуют о высокой частоте стоматологических заболеваний (кариес зубов, пародонтит, пульпит), которые имеют высокий риск развития осложнений и в определенном проценте случаев приводят к удалению зуба с последующим развитием альвеолита [3]. Альвеолит — это наиболее часто встречающееся осложнение воспалительного характера, возникающее после удаления зуба и сопровождающееся болевым симптомом различной интенсивности [4]. Значительное количество факторов способствуют развитию альвеолита, в том числе наличие соматической патологии, которая характеризуется нарушениями в системе гомеостаза, что на сегодняшний день остается актуальной.

За последние годы пристальное внимание уделяется изучению содержания провоспалительных цитокинов в тканях и в биологических жидкостях ротовой полости в патогенезе многих заболеваний, в том числе полости рта [5, 6]. Результаты исследований показателей ростковых факторов (цитокинов) позволяют оценить местный и гуморальный иммунитет пациента, на основании которого, включив в комплексную терапию препараты, позволяют восстанавливать цитокиновый дисбаланс.

Цитокины представляют собой гормоноподобные пептиды, имеющие молекулярную массу от 8 до 90 кДа, продуцируемые различными типами клеток, в первую очередь клетками иммунной системы. Цитокины опосредуют клеточные иммунные воспалительные реакции и играют ключевую роль в иммунно-опосредованном серозном воспалении [7, 8].

Цель исследования — изучить разницу уровня провоспалительных цитокинов IL-1 β , IL-6 и TNF- α в ротовой жидкости пациентов с серозным альвеолитом и у практически здоровых людей.

МАТЕРИАЛЫ И МЕТОДЫ

Обследовано 90 пациентов в возрасте от 18 до 66 лет (средний возраст — 41,3 \pm 1,4 года), которые были разделены на 2 группы:

- I — 30 практически здоровых людей (23 женщины и 7 мужчин) без патологии со стороны полости рта и внутренних органов (контрольная группа);
- II — 60 пациентов (37 женщин и 23 мужчины) с диагнозом «серозный альвеолит».

Для объективности диагностики использовали МКБ-10 и классификацию альвеолитов, предложенную И.Г. Коротких, М.В. Шалаевой и О.Ю. Шаламлевой (1999), согласно которой альвеолит протекает по четырем формам (серозная, гнойная, некротическая, гипертрофическая).

Обследование проводили по стандартной схеме: жалобы, сбор стоматологического и соматического анамнеза, объективный осмотр. При сборе жалоб уточняли характер боли (периодическая, постоянная, наличие иррадиации, изменение интенсивности болевых ощущений в зависимости от времени суток); функциональные нарушения (затрудненное открывание рта; болезненное глотание, нарушение функции приема пищи и речи); состояние общего самочувствия; температурную реакцию.

При сборе анамнеза заболевания выясняли, когда было проведено удаление зуба, какое было удаление (простое или сложное), по поводу чего было предпринято данное вмешательство, наличие ранних постэкстракционных осложнений (кровотечение, гематома и т.п.), когда начала беспокоить лунка удаленного зуба и на какие сутки обратились за медицинской помощи от начала заболевания.

При объективном осмотре отмечали наличие отека мягких тканей, изменение окраски кожных покровов, реакцию региональных лимфоузлов, степень открывания рта. В полости рта — состояние лунки удаленного зуба: наличие кровяного сгустка в лунке (заполнена полностью, частично, кровяной сгусток в лунке отсутствует); состояние сгустка (гнойное расплавление; некротический распад); наличие визуально определяемых инородных тел (костных включений, фрагментов зуба), при отсутствии сгустка оценивали состояние костных стенок альвеолы (наличие фибринозного налета, изменение цвета, структуры). Затем определяли состояние окружающей слизистой оболочки: степень отека, гиперемии, травматические повреждения (с дефектами или

без дефекта тканей), реакцию со стороны переходной складки, ее отечность, болезненность при пальпации.

Состояние костной ткани в области удаленного зуба оценивали с помощью рентгенологических методов исследования, определяли наличие или отсутствие мелких костных фрагментов, осколков зубов, а также наличие острых краев лунки, дефектов в стенках альвеол.

Определение содержания в ротовой жидкости (РЖ) интерлейкинов проводили иммуноферментным методом с использованием стандартного набора реактивов («Вектор-Бест», Россия). Забор ротовой жидкости проводили в строго определенных условиях в одно и то же время суток — утром, натощак. Пациенту предлагали прополоскать полость рта охлажденной кипяченой водой для удаления остатков пищи, комочков слизи и т.д. Спустя 30 минут после восстановления содержимого ротовой полости, производили забор ротовой жидкости в объеме 5 мл в мерные центрифужные пробирки с воронкой (предварительно пробирку помещали в стакан со льдом). После сбора РЖ транспортировали в лабораторию и центрифугировали в течение 5 минут при 2500 об/мин при 0..+5°C, измеряли объем РЖ, отбирали надосадочную жидкость в чистые сухие пенициллиновые флаконы, герметично закрывали и замораживали до исследования (при +20—25 °C). Обычно у здоровых людей за 5 минут выделяется от 2,5 до 3,5 мл нестимулированной жидкости [9].

Интенсивность окраски продукта ферментативной реакции количественно оценивали на ридере PR 2100 (Sanofi Diagnostic Pasteur, Франция). По результатам измерения оптической плотности строили калибровочный график с использованием математического пакета обработки данных «УРАН» (Центр лабораторной диагностики ДонГМУ), рассчитывали концентрацию веществ в пробе.

При статистической обработке данных при множественных сравнениях при нормальном распределении

выборки применяли метод парного сравнения (метод множественных сравнений Шеффе или критерий множественных сравнений Дана). При альтернативном сравнении использовался однофакторный дисперсионный анализ Краскела—Уоллеса.

РЕЗУЛЬТАТЫ

У практически здоровых людей I группы концентрация IL-1 β равнялась 13,9 пг/мл, IL-6 — 16,9 пг/мл, TNF- α — 31,3 пг/мл. При серозной форме альвеолита у больных выявлены существенные отличия, которые характеризуются гиперсинтезом IL-1 β (315,8 пг/мл), IL-6 (46,3 пг/мл) и TNF- α (285,1 пг/мл). Это свидетельствует о воспалительном процессе и снижении защитной реакции организма, которая впоследствии приведет к присоединению патогенной флоры и переходу серозной формы альвеолита в гнойную с дальнейшим утяжелением патологического процесса. По сравнению с практически здоровыми людьми содержание изученных цитокинов во II группе было достоверно выше во всех случаях (табл. 1).

При изучении частоты встречаемости альвеолита установлено, что гендерный фактор также имеет различия. Серозная форма альвеолита у мужчин выявлена по мере увеличения возраста. У женщин выявлена противоположная картина, что связано с повышением уровня женских половых гормонов в период менструального цикла, которые и влияют на фибринолиз сгустка крови (табл. 2).

У пациентов моложе 30 лет концентрация IL-1 β в слюне равнялась 316,4 пг/мл, IL-6 — 39,9 пг/мл, и TNF- α — 252,3 пг/мл, тогда как увеличение возраста характеризуются дисбалансом цитокинов ($p < 0,05$; табл. 3).

Аналогичная динамическая картина касается и длительности хронических заболеваний внутренних органов. Так, при длительности диагностированной смежными специалистами патологии внутренних органов до 1 года, концентрации IL-1 β , IL-6 и TNF- α увеличиваются (до 308,6, 39,9 и 239 пг/мл соответственно). При патологии длительностью от 1 года до 5 лет — характеризуются еще большим их увеличением, однако наибольшие их уровни выявлены у больных в возрасте после 60 лет (IL-1 β — 354,9 пг/мл, IL-6 — 41 пг/мл, TNF- α — 264,5 пг/мл), что свидетельствует о влиянии как соматической патологии, так и длительности патологического процесса. Цитокины представляют собою гормоноподобные пептиды, продуцируемые различными типами клеток, в первую очередь клетками иммунной системы, а у больных старшего возраста ($p < 0,05$).

Таблица 1. Концентрация цитокинов в ротовой жидкости (пг/мл)

Table 1. Cytokine concentrations in oral fluid (pg/mL)

Цитокин	I группа (n=30)		II группа (n=60)		p
	M \pm m	95% ДИ	M \pm m	95% ДИ	
IL-1 β	13,9 \pm 0,4	13,1—14,7	315,8 \pm 6,9	302,0—329,5	<0,001
IL-6	16,9 \pm 1,1	14,6—19,2	46,3 \pm 0,9	44,4—48,3	<0,001
TNF- α	31,3 \pm 2,2	26,7—35,9	285,1 \pm 6,2	272,8—297,5	<0,001

Таблица 2. Частота встречаемости серозного альвеолита в зависимости от пола и возраста пациентов

Table 2. Frequency of serous alveolitis depending on sex and age of patients

Пол	Количество		Возраст, лет					
	абс.	%	35—38		39—41		42 и более	
			абс.	%	абс.	%	абс.	%
Мужчины	23	38,3	4	17	7	30	12	52
Женщины	37	61,7	16	59	12	32	9	24

ЗАКЛЮЧЕНИЕ

Любое оперативное вмешательство, в том числе удаление зуба, приводит к развитию воспалительного процесса, сопровождающегося повреждением тканей,

Таблица 3. Концентрация цитокинов в ротовой жидкости пациентов с серозным альвеолитом в зависимости от возраста и наличия выявленной соматической патологии (пг/мл)

Table 3. Cytokine concentrations in oral fluid of patients with serous alveolitis depending on age and presence of identified somatic pathology (pg/mL)

Цитокин	M±m	95% ДИ	M±m	95% ДИ	M±m	95% ДИ
Возраст, лет						
	<30		30—60		>60	
IL-1β	316,4±7,2	298,9—333,9	318,1±5,9	304,0—332,2	321,8±7,5	306,7—337,0
IL-6	39,9±0,3	39,2—40,5	40,4±0,9	38,0—42,8	40,5±0,4	39,6—41,4
TNF-α	252,3±12,0	223,9—280,7	252,9±6,6	239,5—266,4	261,7±5,9	247,1—276,3
Длительность сопутствующей патологии, годы						
	<1		1—5		>5	
IL-1β	308,6±6,7	295,0—322,2	338,0±9,8	317,6—358,5	354,9±30,7	223,0—486,7
IL-6	39,9±0,3	39,3—40,6	39,9±0,4	39,2—40,7	41,0±0,4	39,3—42,7
TNF-α	239,0±32,2	100,7—377,3	254,7±4,4	245,8—263,7	264,5±5,2	253,6—275,5

нарушением кооперации клеток в очаге воспаления и замедлению процессов репарации.

Результаты проведенных исследований свидетельствуют о том, что у пациентов с серозным альвеолитом по сравнению с практически здоровыми людьми концентрации цитокинов повышены ($p < 0,001$). До 42 лет женщины оказались более подвержены альвеолиту (28 из 37 женщин, 62%) чем мужчины (12 из 23 мужчин, 38%). Данный факт можно объяснить тем, что у женщин в период гормональных изменений происходит повышение уровня женских половых гормонов, которые влияют на фибринолиз сгустка крови [4, 10, 11]. У мужчин, наоборот, после 42 лет риск возникновения альвеолита увеличивается, что объясняется плохой

гигиены полости рта и вредными привычками. У больных с серозным альвеолитом и длительностью хронических заболеваний внутренних органов от 1 года до 5 лет и более концентрация цитокинов увеличивается, что свидетельствует о прямой зависимости данных факторов, — это подтверждено результатами регрессионного анализа ($p < 0,05$).

Конфликт интересов. Авторы декларируют отсутствие конфликта интересов.

Поступила: 13.01.2024 **Принята в печать:** 16.10.2024

Conflict of interests. The authors declare no conflict of interests.
Received: 13.01.2024 **Accepted:** 16.10.2024

ЛИТЕРАТУРА:

- Isik B.K., Gürses G., Menziletoglu D. Acutely infected teeth: to extract or not to extract? — *Braz Oral Res.* — 2018; 32: e124. [PMID: 30540102](#)
- Робустова Т.Г., Иорданишвили А.К., Лысков Н.В. Профилактика инфекционно-воспалительных осложнений, возникающих после операции удаления зуба. — *Пародонтология.* — 2018; 2 (87): 58—61. [eLibrary ID: 35786799](#)
- Стефанцов Н.М., Желанов Д.В. Альвеолит. Частота развития осложнения по данным официальной статистики муниципальных стоматологических поликлиник и кабинетов. — *Вестник Смоленской государственной медицинской академии.* — 2009; 4: 76—78
- Гаража Н.Г. Современный взгляд на лечение альвеолита в хирургической стоматологической практике. — *Актуальные исследования.* — 2023; 44—1 (174): 45—47. [eLibrary ID: 54773602](#)
- Нестеров А.М., Садыков М.И., Чигарина С.Е., Хайкин М.Б., Трунин Д.А. Ретроспективный анализ обращаемости пациентов с хроническим пародонтитом в лечебные учреждения стоматологического профиля г.о. Самара. — *Проблемы стоматологии.* — 2020; 1: 75—80. [eLibrary ID: 42817253](#)

REFERENCES:

- Isik B.K., Gürses G., Menziletoglu D. Acutely infected teeth: to extract or not to extract? *Braz Oral Res.* 2018; 32: e124. [PMID: 30540102](#)
- Robustova T.G., Iordaniashvili A.K., Lyskov N.V. Prevention of infectious inflammatory complications after the operation of the tooth extraction. *Parodontologiya.* 2018; 2 (87): 58—61 (In Russian). [eLibrary ID: 35786799](#)
- Stefantsov N.M., Zhelanov D.V. Alveolite. The frequency of complications according to official statistics of municipal dental clinics and offices. *Bulletin of the Smolensk State Medical Academy.* 2009; 4: 76—78 (In Russian).
- Garagha N.G. A modern view on the treatment of alveolitis in surgical dental practice. *Actual research.* 2023; 44—1 (174): 45—47 (In Russian). [eLibrary ID: 54773602](#)
- Nesterov A., Sadykov M., Chigarina S., Haykin M., Trunin D. The results of periodontal aid for patients with periodontosis in samara state dentistry clinics (terms and conditions). *Actual Problems in Dentistry.* 2020; 1: 75—80 (In Russian). [eLibrary ID: 42817253](#)

6. Schafer C.A., Schafer J.J., Yakob M., Lima P., Camargo P., Wong D.T. Saliva diagnostics: utilizing oral fluids to determine health status. — *Monogr Oral Sci.* — 2014; 24: 88—98. [PMID: 24862597](#)
7. Del Corso M., Toffler M., Ehrenfest D.M. Use of autologous leukocyte and platelet rich fibrin (L-PRF) membrane in post avulsion sites: an overview of Choukroun's PRF. — *The Journal of Implant & Advanced Clinical Dentistry.* — 2010; 1: 27—35
8. Рыбовалов М.В., Павленко Т.А. Цитокиновый статус ротовой жидкости при пародонтите у пациентов, перенесших коронавирусную инфекцию. — *Клиническая стоматология.* — 2022; 2: 45—49. [eLibrary ID: 48679074](#)
9. Майлян Э.А., Чайковская И.В., Соболева А.А., Лесниченко Д.А., Костецкая Н.И. Уровни отдельных цитокинов в сыворотке крови и ротовой жидкости у женщин в постменопаузе, имеющих хронический генерализованный пародонтит и остеопороз. — *Актуальные проблемы медицины.* — 2021; 1: 79—91. [eLibrary ID: 45644326](#)
10. Мирзакулова У.Р., Агибаева Г.А. Результаты лечения альвеолита лунки зуба с применением пасты "Альвожил". — *Вестник Казахского национального медицинского университета.* — 2019; 1: 251—254. [eLibrary ID: 39394468](#)
11. Трифонов Б.В., Овчинников И.В. Эволюция методов лечения альвеолитов челюстей. — *Научные ведомости Белгородского государственного университета. Серия: Медицина. Фармация.* — 2011; 16—1 (111): 161—164. [eLibrary ID: 20359743](#)
6. Schafer C.A., Schafer J.J., Yakob M., Lima P., Camargo P., Wong D.T. Saliva diagnostics: utilizing oral fluids to determine health status. — *Monogr Oral Sci.* 2014; 24: 88—98. [PMID: 24862597](#)
7. Del Corso M., Toffler M., Ehrenfest D.M. Use of autologous leukocyte and platelet rich fibrin (L-PRF) membrane in post avulsion sites: an overview of Choukroun's PRF. *The Journal of Implant & Advanced Clinical Dentistry.* 2010; 1: 27—35
8. Rybovalov M.V., Pavlenko T.A. Cytokine status of the oral fluid in periodontitis in patients with a survey of coronavirus infection. *Clinical Dentistry (Russia).* 2022; 2: 45—49 (In Russian). [eLibrary ID: 48679074](#)
9. Maylyan E.A., Chaykovskaya I.V., Soboleva A.A., Lesnichenko D.A., Kostetskaya N.I. Levels of several cytokines in serum and oral fluid in postmenopausal women with chronic generalized periodontitis and osteoporosis. *Challenges in Modern Medicine.* 2021; 1: 79—91 (In Russian). [eLibrary ID: 45644326](#)
10. Mirzakulova U.R., Agibaeva G.A. The results of the treatment of alveolitis of the tooth hole using alvogyl paste. *Bulletin of the Kazakh National Medical University.* 2019; 1: 251—254 (In Russian). [eLibrary ID: 39394468](#)
11. Trifonov B.V., Ovchinnikov I.V. The evolution of alveolitis jaws treatments. *Belgorod State University Scientific bulletin: Medicine, Pharmacy.* 2011; 16—1 (111): 161—164 (In Russian). [eLibrary ID: 20359743](#)

DOI: 10.37988/1811-153X_2024_4_171

[С.А. Епифанов](#)¹,

д.м.н., профессор, зав. кафедрой челюстно-лицевой хирургии и стоматологии

[С.Ю. Иванов](#)^{2,3},

член-корр РАН, д.м.н., профессор, зав. кафедрой челюстно-лицевой хирургии и хирургической стоматологии; зав. кафедрой челюстно-лицевой хирургии

[О.Т. Зангиева](#)¹,

к.м.н., доцент кафедры челюстно-лицевой хирургии и стоматологии

¹ НМХЦ им. Н.И. Пирогова,

105203, Москва, Россия

² РУДН, 117198, Москва, Россия³ Первый МГМУ им. И.М. Сеченова,

119991, Москва, Россия

ДЛЯ ЦИТИРОВАНИЯ:

Епифанов С.А., Иванов С.Ю., Зангиева О.Т. Дископексия и ортогнатическая хирургия как элемент реабилитации больных с двусторонним переломом мыщелковых отростков нижней челюсти. — *Клиническая стоматология*. — 2024; 27 (4): 171—175. DOI: 10.37988/1811-153X_2024_4_171

Дископексия и ортогнатическая хирургия как элемент реабилитации больных с двусторонним переломом мыщелковых отростков нижней челюсти

Реферат. Актуальным вопросом является лечение внутрикапсульных переломов мыщелковых отростков нижней челюсти. Несмотря на большое количество публикаций на эту тему профессиональное сообщество не пришло к единому консенсусу по тактике лечения пациентов с подобными травмами. Таким образом, **цель данной публикации** — демонстрация комплексного подхода при реабилитации пациентов с травматической деформацией мыщелковых отростков нижней челюсти и нарушением прикуса путем внедрения в стандартный протокол элементов ортогнатической хирургии и хирургии суставного диска. **Материалы и методы.** В клинику обратилась пациентка К., 35 лет, с жалобами на нарушение прикуса, болью и ограничением открывания рта после полученной травмы, давностью 3 мес. После обследования был поставлен диагноз «Двусторонний внутрикапсульный раздробленный перелом суставных головок, правого и левого мыщелковых отростков нижней челюсти со смещением костных фрагментов, перелом подбородочного отдела нижней челюсти» (S02.60). Выполнено устранение деформации путем проведения двусторонней сагитальной остеотомии нижней челюсти, реконструкции головок и мыщелковых отростков нижней челюсти с дископексией. **Результаты.** Через 24 месяца у пациентки отмечалась стабильная окклюзия, открывание рта в полном объеме (45 мм), отсутствие боли со стороны ВНЧС. **Заключение.** Результат лечения свидетельствует о значительной роли репозиции суставного диска и нормализации физиологического прикуса при проведении реконструктивных вмешательств при переломах в области мыщелковых отростков при профилактике развития анкилоза ВНЧС.

Ключевые слова: дископексия, артропластика ВНЧС, перелом суставного отростка

[S.A. Epifanov](#)¹,

Doctor of Science in Medicine, full professor of the Maxillofacial surgery and dentistry Department

[S.Yu. Ivanov](#)^{2,3},

Corresponding member of the RAS, Doctor of Science in Medicine, full professor of the Maxillofacial surgery and surgical dentistry Department; full professor of the Maxillofacial surgery Department

[O.T. Zangieva](#)¹,

PhD in Medical sciences, associate professor of the Maxillofacial surgery and dentistry Department

¹ Pirogov National Medical & Surgical Center, 105203, Moscow, Russia² RUDN University, 117198, Moscow, Russia³ Sechenov University, 119991, Moscow, Russia

Discopexy and orthognathic surgery as part of rehabilitation of patients with bilateral fracture of the mandibular condyles

Abstract. A current relevant issue is how to treat intracapsular fractures of mandibular condyles. Despite a great number of publications on this topic, the professional community hasn't come to a unanimous consensus on the treatment tactics of patients with such trauma. Thus, **the purpose of this publication** is to demonstrate a comprehensive approach to rehabilitating patients with traumatic deformation of mandibular condyles and malocclusion by introducing elements of orthognathic surgery and disc surgery into a standard protocol. **Materials and methods.** A 35-year-old patient came to the clinic with complaints about malocclusion, pain and limited mouth opening after an injury that she had suffered three months previously. After an examination a diagnosis was established of "Bilateral intracapsular splintered fracture of the articular heads, the right and left mandibular condyles with displacement of bony fragments and a fracture in the chin area of the mandible" (S02.60). The defects were eliminated with the use of bilateral sagittal osteotomy of the mandible, reconstruction of the articular heads and mandibular condyles with discopexy. **Results.** After 24 months the patient had stable occlusion, full-range mouth opening of 45 mm and no pain in the TMJ. **Conclusion.** The acquired treatment result demonstrates a significant role of articular disc repositioning and normalizing physiologic occlusion in reconstructive interventions in cases of fractures in the condylar area for prevention of ankylosis in the TMJ.

Key words: diskopexy, arthroplasty of TMJ, condyle fracture

FOR CITATION:

Epifanov S.A., Ivanov S.Yu., Zangieva O.T. Discopexy and orthognathic surgery as part of rehabilitation of patients with bilateral fracture of the mandibular condyles. *Clinical Dentistry (Russia)*. 2024; 27 (4): 171—175 (In Russian). DOI: 10.37988/1811-153X_2024_4_171

ВВЕДЕНИЕ

Согласно данным литературы, внутрисуставные переломы и переломы мыщелковых отростков нижней челюсти встречаются в 27–57% из всех переломов нижней челюсти. При этом больше переломов наблюдается у мужчин, чем у женщин, и пик переломов приходится на возраст 20–30 лет [1]. Все чаще причиной является падение с самоката или других индивидуальных средств передвижения, которые на сегодняшний день являются самым популярным средством передвижения. По данным ряда авторов, дорожная травма в 57,8% случаев приводит к перелому мыщелков нижней челюсти [2]. При таком механизме травмы удар чаще всего приходится на подбородок, что сопровождается переломом мыщелковых отростков. Несмотря на большое количество публикаций на эту тему профессиональное сообщество не пришло к единому консенсусу по тактике лечения пациентов с подобными травмами. Одним из основных лечебных алгоритмов является остеосинтез отломков в области перелома. Проведя ретроспективное исследование лечения 749 переломов мыщелков, Н.Н. Zhou и соавт. показали, что 92,5% случаев были пролечены хирургически [3]. Исключением являются незначительные смещения без потери вертикальной высоты ветви нижней челюсти при возможном восстановлении привычной окклюзии. Однако некоторые пациенты обращаются за помощью не сразу, а после обнаружения нарушения положения привычной окклюзии, ограничения открывания рта и/или появления боли. К сожалению, алгоритм лечения не всегда включает нормализацию окклюзии, в том числе с применением ортодонтической коррекции и элементов ортогнатической хирургии, а также хирургию суставного диска.

Таким образом, **цель данной публикации** — продемонстрировать комплексный подход при реабилитации пациента с травматической деформацией мыщелковых отростков нижней челюсти и нарушением прикуса путем внедрения в стандартный протокол элементов ортогнатической хирургии и хирургии суставного диска.

КЛИНИЧЕСКИЙ СЛУЧАЙ

В клинику обратилась пациентка К., 35 лет, с жалобами на нарушение прикуса после полученной травмы, давностью 3 месяца. Пациентка, проживающая на территории Великобритании, путешествуя по Голландии, получила травму при падении с самоката. При обращении в лечебное учреждение по месту пребывания пациентке поставлен диагноз «двусторонний внутрикапсульный

раздробленный перелом суставных головок, правого и левого мыщелковых отростков нижней челюсти со смещением костных фрагментов, перелом подбородочного отдела нижней челюсти» (S02.60). Пациентке была оказана помощь в объеме остеосинтеза в подбородочной области, иммобилизации нижней челюсти на 3 нед. Однако после снятия назубных шин отмечены деформация прикуса и резкое ограничение открывания рта.

На момент осмотра у пациентки локально отмечены открытый прикус во фронтальном отделе, незначительная скученность зубов, отсутствие зуба 1.6, скол эмали на зубе 1.7, продольный перелом зуба 2.4, множественные пломбы на жевательной группе зубов (рис. 1А).

По данным ортопантомограммы (ОПТГ), визуализированы пластины в области подбородка, отмечены переломы мыщелковых отростков слева и справа (рис. 1В). Открывание рта болезненное, ограничено до 24 мм. Проведено сканирование зубов, компьютерная

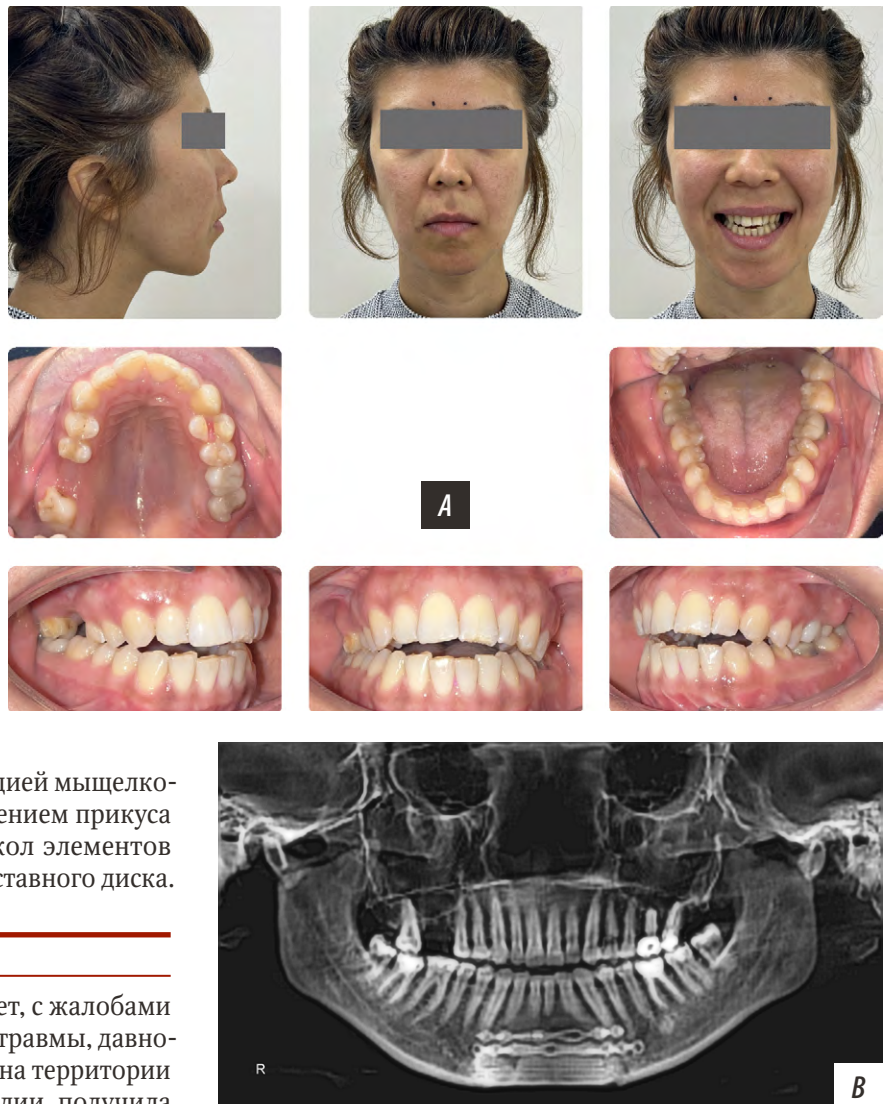

Рис. 1. А — внешний вид пациентки и внутриротовые фотографии; В — ОПТГ

Fig. 1. А — patient view, intraoral photos; В — panoramic X-Ray

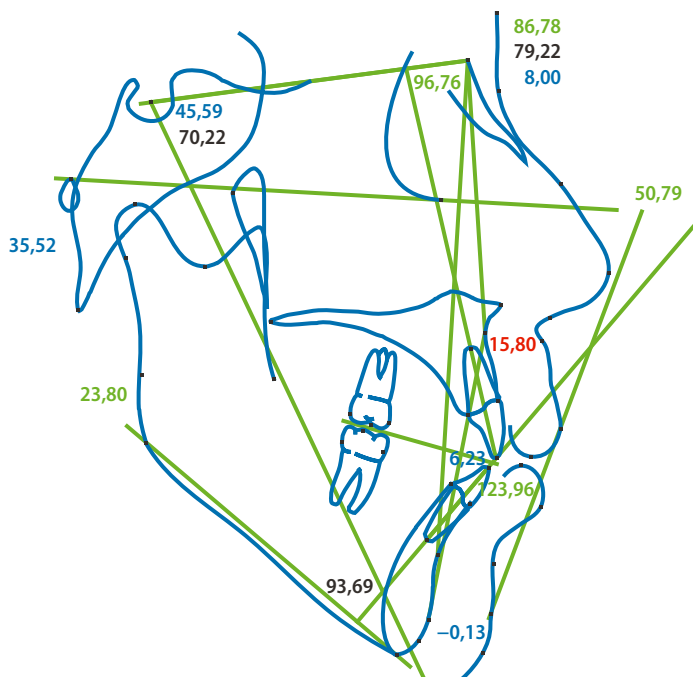
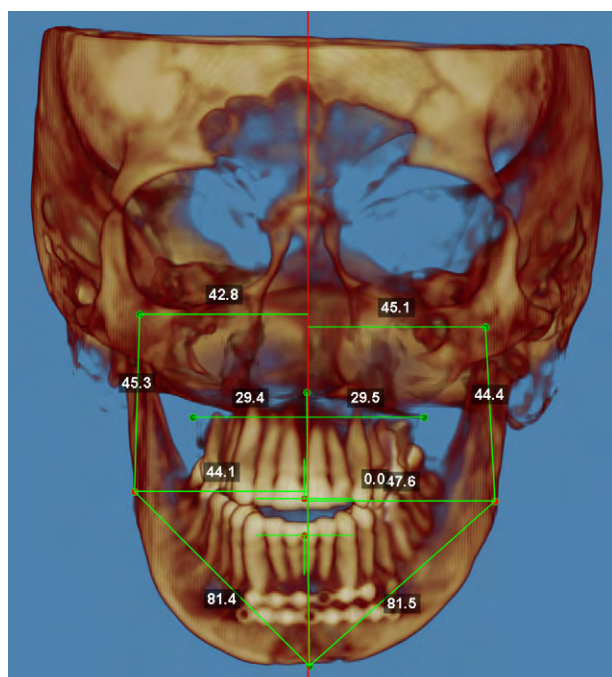


Рис. 2. Цефалометрический анализ лица
Fig. 2. Cephalometric analysis

томография и фотодокументирование лица для определения цефалометрических параметров (рис. 2) и виртуального моделирования для восстановления первоначального прикуса (рис. 3). Цефалометрические расчеты подтвердили вертикальный вектор расположения нижней челюсти в результате укорочении длины ветвей вследствие смещения костных фрагментов.

С учетом полученных данных магнитно-резонансной томографии (МРТ): суставные диски с костными фрагментами дислоцированы в подвисочную область с двух сторон, наличия выраженной деформации суставных головок и мышечковых отростков с признаками консолидации, значительным двусторонним укорочением ветвей нижней челюсти и формированием открытого

прикуса. Стандартный протокол устранения деформации дополнен двусторонней сагиттальной остеотомией нижней челюсти, реконструкцией головок и мышечковых отростков нижней челюсти с дископексией.

В результате цифрового моделирования был изготовлен сплинт для сопоставления челюстей в процессе операции. Первым этапом выполнена двусторонняя реконструкция суставных головок и мышечковых отростков нижней челюсти путем рефрактуры неправильно консолидированных костных фрагментов, их репозиции в анатомо-физиологическое положение и фиксации титановыми пластинами. Затем высвобожден спаянный дислоцированный правый суставной диск из подвисочной области, выполнена его репозиция и фиксация

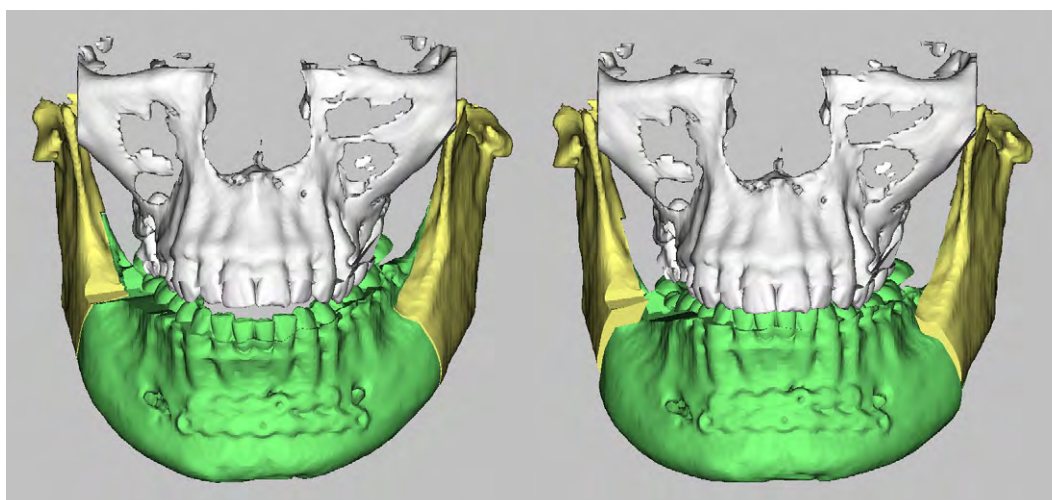


Рис. 3. Виртуальное моделирование перемещения нижней челюсти для восстановления прикуса (до и после перемещения)
Fig. 3. Virtual modelling of mandibula movement (before and after movement)

с использованием нерезорбируемого шовного материала («Этибонд» 2-0) к заднему скату суставной головки. Аналогичная манипуляция проведена слева (рис. 4).

Для восстановления физиологического прикуса далее, вторым этапом, выполнена двусторонняя сагиттальная остеотомия челюстей по стандартной методике. С использованием окклюзионного шаблона прикус выставлен в конструктивно-физиологическое положение, проведен внутривитовой остеосинтез (рис. 5).

Общее время операции составило 148 минут. В послеоперационном периоде использовали стандартный алгоритм ведения пациентов с травмами и деформациями челюстно-лицевой области. Межчелюстные тяги фиксировали на 3 нед. Затем были назначены упражнения для разработки открывания рта. Контрольные осмотры проводили через 3, 6, 12 и 24 мес.

Через 24 мес у пациентки отмечалась стабильная окклюзия, открывание рта в полном объеме — 45 мм, отсутствие боли со стороны ВНЧС (рис. 6).

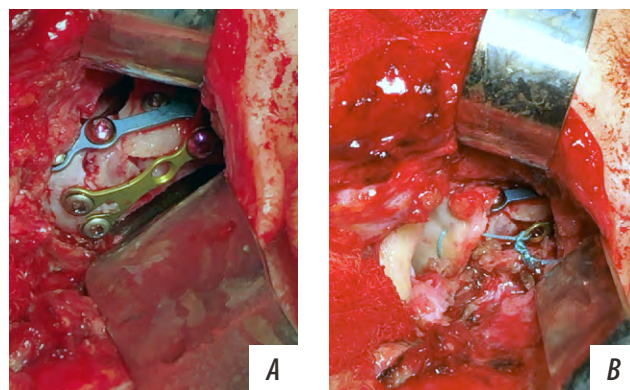


Рис. 4. А — реконструкция суставного отростка; В — фиксация суставного диска
Fig. 4. A — condyle reconstruction; B — disk fixation

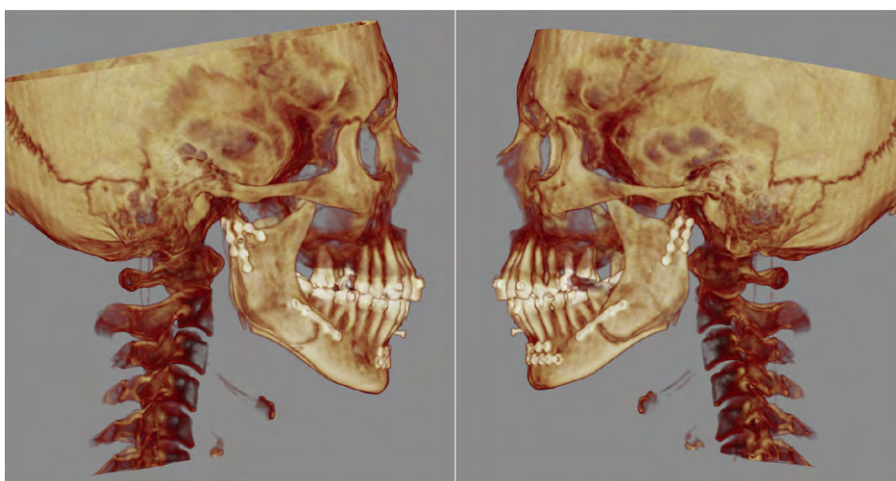


Рис. 5. Компьютерная томограмма после операции
Fig. 5. Post-operation CT

ОБСУЖДЕНИЕ

Лечение переломов мыщелковых отростков нижней челюсти до сих пор остается спорным вопросом, и некоторые авторы прибегают к консервативному лечению интракапсулярных переломов [4–7]. Это связано со сложностью доступа и рисками повреждения лицевого нерва. Другой подход — хирургический — включает репозицию и фиксацию смещенных отломков. Однако необходимо отметить, что перелом мыщелка часто ассоциирован со смещением диска, что требует проведение артропластики. В ряде случаев консервативное и хирургическое лечение без применения хирургической репозиции диска приводит к анкилозу ВНЧС, ограничению открывания рта и окклюзионным нарушениям [8–10].

ЗАКЛЮЧЕНИЕ

Полученный результат лечения свидетельствует о значительной роли репозиции суставного диска и нормализации физиологического прикуса при проведении реконструктивных вмешательств при переломах в области мыщелковых отростков в профилактике развития анкилоза ВНЧС.

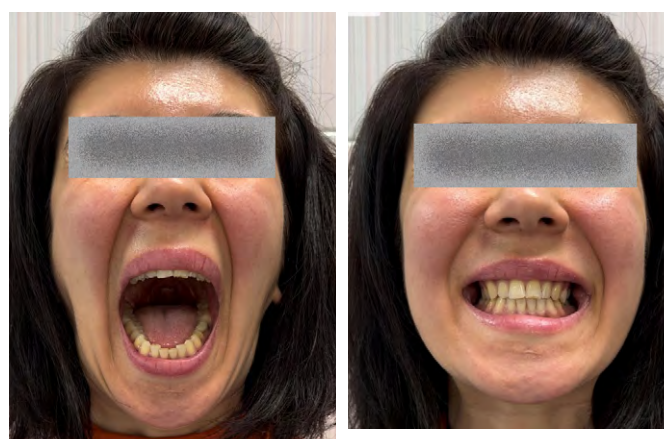

Рис. 6. Через 24 мес после операции: открывание рта в полном объеме, состояние в привычной окклюзии без изменений
Fig. 6. 24 months after surgery: full-range mouth opening; regular occlusion without changes

Конфликт интересов. Авторы декларируют отсутствие конфликта интересов.

Поступила: 24.06.2024 Принята в печать: 11.10.2024

Conflict of interests. The authors declare no conflict of interests.
Received: 24.06.2024 Accepted: 11.10.2024

ЛИТЕРАТУРА / REFERENCES:

1. Rashid A., Eyeson J., Haider D., van Gijn D., Fan K. Incidence and patterns of mandibular fractures during a 5-year period in a London teaching hospital. — *Br J Oral Maxillofac Surg.* — 2013; 51 (8): 794—8. [PMID: 23735734](#)
2. Sawazaki R., Lima Júnior S.M., Asprino L., Moreira R.W., de Moraes M. Incidence and patterns of mandibular condyle fractures. — *J Oral Maxillofac Surg.* — 2010; 68 (6): 1252—9. [PMID: 19939534](#)
3. Zhou H.H., Liu Q., Cheng G., Li Z.B. Aetiology, pattern and treatment of mandibular condylar fractures in 549 patients: a 22-year retrospective study. — *J Craniomaxillofac Surg.* — 2013; 41 (1): 34—41. [PMID: 22727898](#)
4. Loukota R.A., Neff A., Rasse M. Nomenclature/classification of fractures of the mandibular condylar head. — *Br J Oral Maxillofac Surg.* — 2010; 48 (6): 477—8. [PMID: 19896755](#)
5. Chen M., Yang C., He D., Zhang S., Jiang B. Soft tissue reduction during open treatment of intracapsular condylar fracture of the temporomandibular joint: our institution's experience. — *J Oral Maxillofac Surg.* — 2010; 68 (9): 2189—95. [PMID: 20576338](#)
6. Vesnaver A. Open reduction and internal fixation of intra-articular fractures of the mandibular condyle: our first experiences. — *J Oral Maxillofac Surg.* — 2008; 66 (10): 2123—9. [PMID: 18848112](#)
7. Jones S.D., Sugar A.W., Mommaerts M.Y. Retrieval of the displaced condylar fragment with a screw: simple method of reduction and stabilisation of high and intracapsular condylar fractures. — *Br J Oral Maxillofac Surg.* — 2011; 49 (1): 58—61. [PMID: 20227149](#)
8. Епифанов С.А., Штемпель М.С., Зангиева О.Т., Федотов Р.Н., Высельцева Ю.В., Шомин Е.А. Тотальное эндопротезирование при анкилозе височно-нижнечелюстного сустава. — *Вестник Национального медико-хирургического центра им. Н.И. Пирогова.* — 2022; 1: 9—15. [Epifanov S.A., Shtempel M.S., Zangieva O.T., Fedotov R.N., Vyselceva U.V., Shomin E.A. Total temporomandibular joint replacement in tmj ankylosis. — *Bulletin of Pirogov National Medical and Surgical Center.* — 2022; 1: 9—15 (In Russian)]. [eLibrary ID: 48565890](#)
9. He D., Yang C., Chen M., Bin J., Zhang X., Qiu Y. Modified preauricular approach and rigid internal fixation for intracapsular condyle fracture of the mandible. — *J Oral Maxillofac Surg.* — 2010; 68 (7): 1578—84. [PMID: 20430506](#)
10. Панкратов А.С., Иванов С.Ю. Использование протоколов лечения при оказании медицинской помощи пациентам с переломами нижней челюсти. — *Клиническая стоматология.* — 2021; 3: 85—90. [Pankratov A.S., Ivanov S.Yu. Questions of the use of treatment protocols in the provision of medical care to patients with mandibular fractures. — *Clinical Dentistry (Russia).* — 2021; 3: 85—90 (In Russian)]. [eLibrary ID: 46657560](#)

К юбилею профессора Ильи Михайловича Рабиновича

Илья Михайлович родился в столице Туркменской Советской Социалистической Республики в городе Ашхабаде в семье врачей. Мама, Фанилла Наумовна, — врач-гинеколог, кандидат медицинских наук, доцент, папа — Михаил Исаакович, стоматолог-хирург, при этом он в совершенстве владел искусством ортопедического лечения. С первого класса Илья Михайлович знал, что пойдет в медицинский институт, а в старших классах помогал отцу в приеме больных. В 1976 году он успешно окончил медицинский институт, и в течение трех лет работал врачом-стоматологом в Ашхабаде в областной клинической больнице № 1.

В 1980—1982 г. Илья Михайлович проходил обучение в клинической ординатуре в Центральном НИИ стоматологии. Здесь он встретился с мэтрами советской стоматологии — с Геннадием Владимировичем Банченко, Вадимом Васильевичем Паникоровским, Анатолием Васильевичем Алимским, Галиной Джоновной Савкиной и с другие. В 1982 г. после окончания ординатуры Илья Михайлович поступил в аспирантуру на кафедру терапевтической стоматологии Центрального ордена Ленина института усовершенствования врачей, возглавляемую заслуженным деятелем науки России, профессором Владимиром Сергеевичем Ивановым, и под его руководством защитил кандидатскую диссертацию «Гландулярная форма афтозного стоматита». Сегодня этой кафедрой заведует сам Илья Михайлович. И снова судьба в 1985 году привела его в Ашхабад, где он 3 года проработал ассистентом на кафедре терапевтической стоматологии.

Новый, теперь уже осознанный, научный интерес стал мотивом для поступления в докторантуру в Центральный НИИ стоматологии в 1988 г., которая завершилась блестящей защитой диссертации на соискание ученой степени доктора медицинских наук «Роль малых слюнных желез в патологии слизистой оболочки рта». Теперь судьба навсегда связала Илью Михайловича с этим институтом.

Сегодня профессор И.М. Рабинович широко известен в стоматологическом мире не только в России, но и за рубежом. Своими учителями в профессии он называет профессора Г.В. Банченко, профессора В.В. Паникоровского, академика РАМН, заслуженного деятеля науки РФ профессора В.К. Леонтьева и члена-корреспондента РАМН, заслуженного деятеля науки РФ В.М. Безрукова — он считает их образцом в профессиональном и жизненном плане. За многие годы у Ильи Михайловича сложились тесные деловые и дружеские связи с известными учеными Великобритании, Греции, Италии, Германии, Израиля и США. Илья Михайлович — автор и соавтор многих монографий и пособий, публикаций в стоматологической научной печати. Им подготовлено более 30 кандидатов и докторов наук. Своим богатым опытом и практическими навыками он щедро делится с молодыми специалистами, прививает им любовь к нашей профессии и чувство гордости за нее.

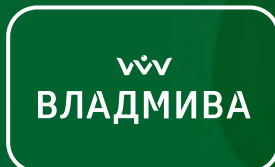

При всей своей занятости в ЦНИИСе и в РМАНПО Илья Михайлович активно занимается общественной деятельностью. Он выступает с докладами на научно-практических конференциях, проводит семинары и мастер-классы в рамках мероприятий СтАР. Он — главный редактор журнала «Клиническая стоматология», член редколлегии других профессиональных изданий, а также член специализированного диссертационного совета при ФГБУ НМИЦ ЦНИИСиЧЛХ МЗ РФ.

С 2013 по 2015 г. он исполнял обязанности главного внештатного специалиста стоматолога Департамента здравоохранения г. Москвы.

Трудовая и общественная деятельность Ильи Михайловича высоко оценена правительством и общественностью: ему присвоено почетное звание «Заслуженный врач Российской Федерации», он награжден почетными грамотами Министерства здравоохранения России и другими многочисленными наградами.

Редколлегия журнала «Клиническая стоматология» поздравляет Илью Михайловича с юбилеем, желает ему здоровья и неиссякаемой энергии. Пусть Ваша творческая деятельность способствует дальнейшему улучшению нашей стоматологии, а жизнь будет посвящена служению российскому народу!



ТВЕРСКАЯ ФАРМАЦЕВТИЧЕСКАЯ ФАБРИКА

Здоровье полости рта от природы!

Календулы настойка

Применяется при стоматите, зубной боли и язвочках в полости рта. Обладает противовоспалительным, антибактериальным, обезболивающим и ранозаживляющим эффектом.



Вазелин мазь

Используется во время подготовки полости рта к стоматологическим процедурам – для смазывания чувствительных участков, а также для улучшения скольжения коффердама.



Прополиса настойка

Универсальное лекарство для профилактики всех болезней десен. Оказывает противомикробное и противогрибковое действие. Обладает противовоспалительными и ранозаживляющими свойствами. Не имеет аналогов!



Ротокан экстракт

Эффективное средство для лечения различных воспалительных заболеваний слизистой оболочки полости рта и пародонта, в том числе афтозного стоматита, пародонтита, язвенно-некротического гингивостоматита.



Натрия тетраборат 20% раствор

Антисептическое средство. Обладает бактериостатической активностью. Эффективен при кандидозе.



Эвкалипт настойка

Антисептическое средство растительного происхождения. Оказывает местное противовоспалительное и антисептическое действие. Эффективно в комплексной терапии воспалительных заболеваний полости рта (гингивита, стоматита), а также глотки и верхних дыхательных путей.



Глицерин раствор

Обладает антимикробными и противовирусными свойствами, увлажняет слизистую рта и благотворно влияет на нее, не вызывая раздражения. Используется для облегчения болевого синдрома и раздражения при проведении незначительных стоматологических процедур, а также в случаях афтозного стоматита.



на правах рекламы

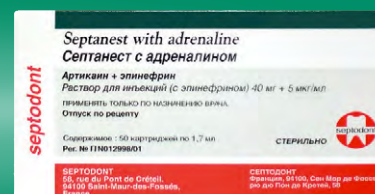
Теперь без ЭДТА

500

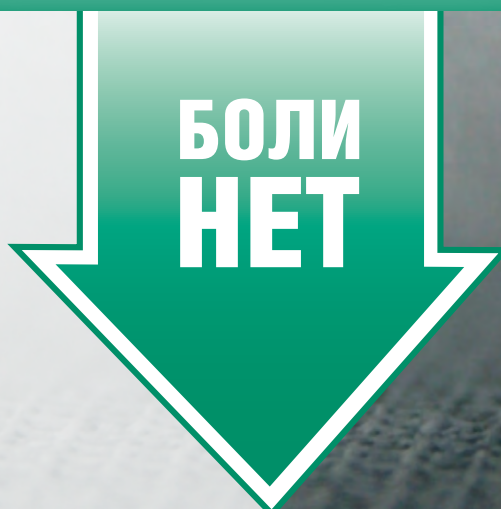МИЛЛИОНОВ
ИНЪЕКЦИЙ
В ГОД
ПО ВСЕМУ
МИРУ



Septanest®



ЕДИНСТВЕННЫЙ
АНЕСТЕТИК
ДВОЙНОГО
ЦИКЛА
СТЕРИЛИЗАЦИИ



ОДОБРЕН В 170 СТРАНАХ

ЭКСКЛЮЗИВНЫЙ ПРЕДСТАВИТЕЛЬ SEPTODONT В РОССИИ
123182, Москва, ул. Щукинская, 2, тел./факс: (495) 780-5245/46
бесплатный многоканальный телефон: 8-800-333-0646
www.stident.ru, mail@stident.ru

S.T.I. DENT®